



Hirnstamm und Hirnnerven

Sensible und vegetative Hirnstammbahnen

David P. Wolfer

Institut für Bewegungswissenschaften und Sport, D-HEST, ETH Zürich

Anatomisches Institut, Medizinische Fakultät, Universität Zürich

377-0107-00 Nervensystem / Anatomie, Di 29.11.2022 13:45-15:30

Lernziele dieser Anatomievorlesung: Studierende können ...

- **Merken und Erinnern**

1. Herkunft, Relaisstationen und Endigungsgebiete wichtiger vizeroefferenter und viszeroafferenter Hirnstammbahnen nennen
2. Herkunft, Relaisstationen und Endigungsgebiete wichtiger allgemein und speziell somatoafferenter Hirnstammbahnen nennen
3. Lokalisation und Verbindungen wichtiger vegetativer und sensibler Kontroll- und Relaiskerne zeigen
4. die Lokalisation wichtiger Kerngebiete und Fasersysteme auf Transversalschnitten des Hirnstammes zeigen

- **Verstehen und Anwenden**

1. die funktionelle Bedeutung vizeroefferenter und viszeroafferenter Fasersysteme und Kerne darlegen, sowie funktionelle Konsequenzen bei deren Ausfall diskutieren
2. die strukturellen Grundlagen der vegetativ-somatischen Integration im Hirnstamm erläutern
3. die somatotopische Ordnung des somatosensorischen Systems, sowie die strukturelle Grundlage von Projektionsschmerzen und Head'schen Zonen erläutern
4. die funktionelle Bedeutung allgemein und speziell somatoafferenter Fasersysteme und Kerne darlegen, sowie funktionelle Konsequenzen bei deren Ausfall diskutieren
5. sich die Beziehung von motorischen, sensiblen und vegetativen Fasersystemen und assoziierter Kerne zu arteriellen Versorgungsterritorien des Hirnstammes räumlich vorstellen

Fakultative Lernmaterialien für diese Vorlesung

- Lehrbuch: Trepel, «Neuroanatomie»
 - 5 Verlängertes Mark (Medulla oblongata) und Brücke (Pons), 5.3 Weitere Kernkomplexe in Medulla oblongata und Pons
 - 5 Verlängertes Mark (Medulla oblongata) und Brücke (Pons), 5.4 Überblick über Querschnitte durch Medulla oblongata und Pons
 - 6 Mittelhirn (Mesencephalon), 6.3 Tegmentum mesencephali
 - 6 Mittelhirn (Mesencephalon), 6.5 Bahnsysteme des Hirnstamms
- LernAtlas: Prometheus «Kopf, Hals und Neuroanatomie»
 - B Neuroanatomie
 - 3.3 Parasympathikus: Übersicht und Verschaltungen
 - 3.4 Eingeweideschmerzen
 - 8.3-6 Truncus encephali

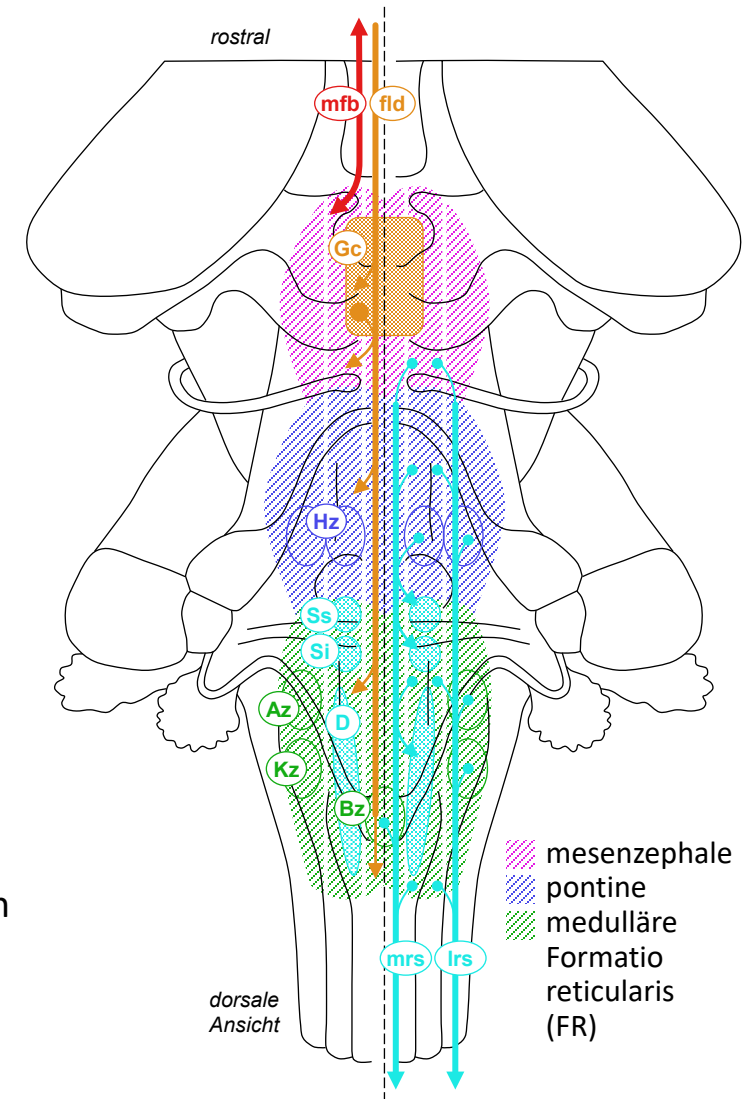
Allgemein viszeromotorische Bahnsysteme

- Hierarchie vegetativer Kontrolle

- limbische Zentren im Telencephalon (Amygdala, Septum, Basalganglien, Kortex)
- Hypothalamus (Diencephalon), Substantia grisea centralis (Gc) (Mesencephalon)
- Formatio reticularis des Hirnstamms mit vegetativen Zentren, zB Harnblasen-Zentrum (Hz), Atemzentrum (Az), Kreislaufzentrum (Kz), Brechzentrum (Bz)
- präganglionäre Neurone: parasympathisch im Hirnstamm (Nc salivatorius sup (Ss) & inf (Ss), NC dorsalis N vagi (Ss)), para/sympathisch im Rückenmark
- vegetativ-somatische Integration: Hypothalamus und Substantia grisea centralis greifen via motorische Zentren der Formatio reticularis auch in Somatomotorik ein → angeborene Verhaltensprogramme & -Reflexe im Dienst von innerem Milieu, Überleben und Fortpflanzung

- Bahnsysteme (dünne Fasern, polysynaptisch, bidirektional)

- Fasciculus medialis telencephali («medial forebrain bundle») (mfb), medial + ventral, auf/absteigende Fasern verbinden Amygdala, Basalganglien, Hypothalamus, kaudale Ausläufer erreichen mesencephale Formatio reticularis
- Fasciculus longitudinalis dorsalis (Schütz-Bündel) (fld) medial + dorsal nahe Ventrikelsystem, absteigende viszeromotorische Anteile verbinden Hypothalamus mit Substantia grisea centralis (Gc) und diese mit Formatio reticularis
- viszeromotorische Anteile des medialen (mrs) und lateralen (lrs) retikulospinalen Systems: Formatio reticularis, insbesondere vegetative Zentren → präganglionäre vegetative Neurone im Rückenmark, laterale Anteile (lrs) («sympathetic tract», zentrale Sympathikusbahn) speziell → präganglionäre sympathische Neurone



Allgemeine und spezielle viszerosensible Bahnsysteme

• Allgemeine Viszerosensibilität

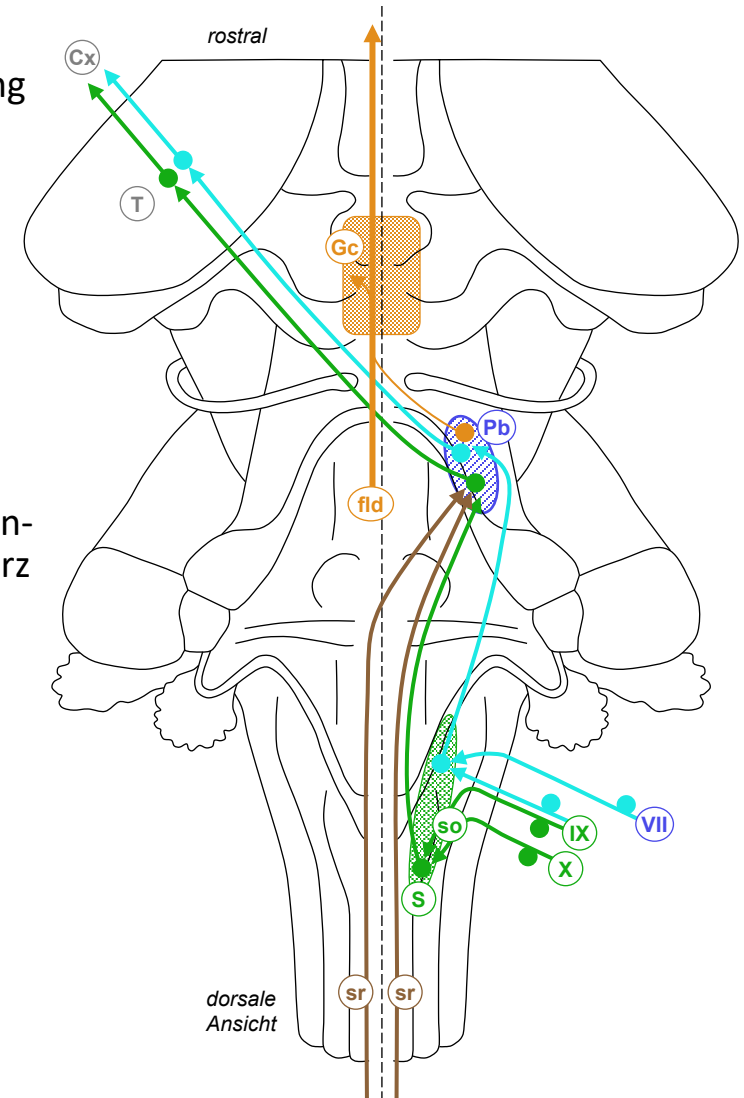
- Funktion: Chemo- und Mechanosensoren (Blutgase, Blutdruck, Dehnung und Füllung innerer Organe, Darminhalt), viszerale Nozizeptoren (viszeraler Schmerz)
- 1. Neuron: Gn inf N vagi (= Gn nodosum)(X●) (Brust- und Baueingeweide*) & Gn inf N glossopharyngei (= Gn petrosus)(IX●) (Sinus caroticus, Glomus caroticum), Fasern gebündelt als Tr solitarius (so) → Nc tractus solitarii = Nc solitarius (S); Spinalganglien → Columna post (Baueingeweide**, Beckenorgane)

*vagaler und **spinaler Schenkel der «gut-brain-axis»

- 2. Neuron: Nc solitarius (S●) → Ncc parabrachiales (Pb); Columna post via Tr spinoreticularis (sr) bilateral → Ncc parabrachiales
- 3/4. Neuron: Ncc parabrachiales (Pb●) → kontralateraler Thalamus (T●) → Grosshirnrinde (Cx): somatosensorisches Feld (ohne eigene Repräsentation, viszeraler Schmerz auf Head-Zonen projiziert), Insula. Ncc parabrachiales (Pb●) auch via Fasciculus longitudinalis dorsalis (fld) → Substantia grisea centralis (Gc) und Hypothalamus

• Spezielle Viszerosensibilität: Geschmacksinn

- 1. Neuron: Gn inf N glossopharyngei (IX●) (hinteres Zungendrittel, va bitter) & Gn geniculi (VII●) des N intermedius (vordere 2 Zungendrittel, va salzig/sauer/süss, N lingualis → Chorda tympani → N VII) → rostrale Abteilung des Nc solitarius (S)
- 2. Neuron: Nc solitarius (S●) → Ncc parabrachiales (Pb)
- 3/4. Neuron: Ncc parabrachiales (Pb●) → kontralateraler Thalamus (T●) → Grosshirnrinde (Cx): gustatorisches Rindenfeld (Insula)



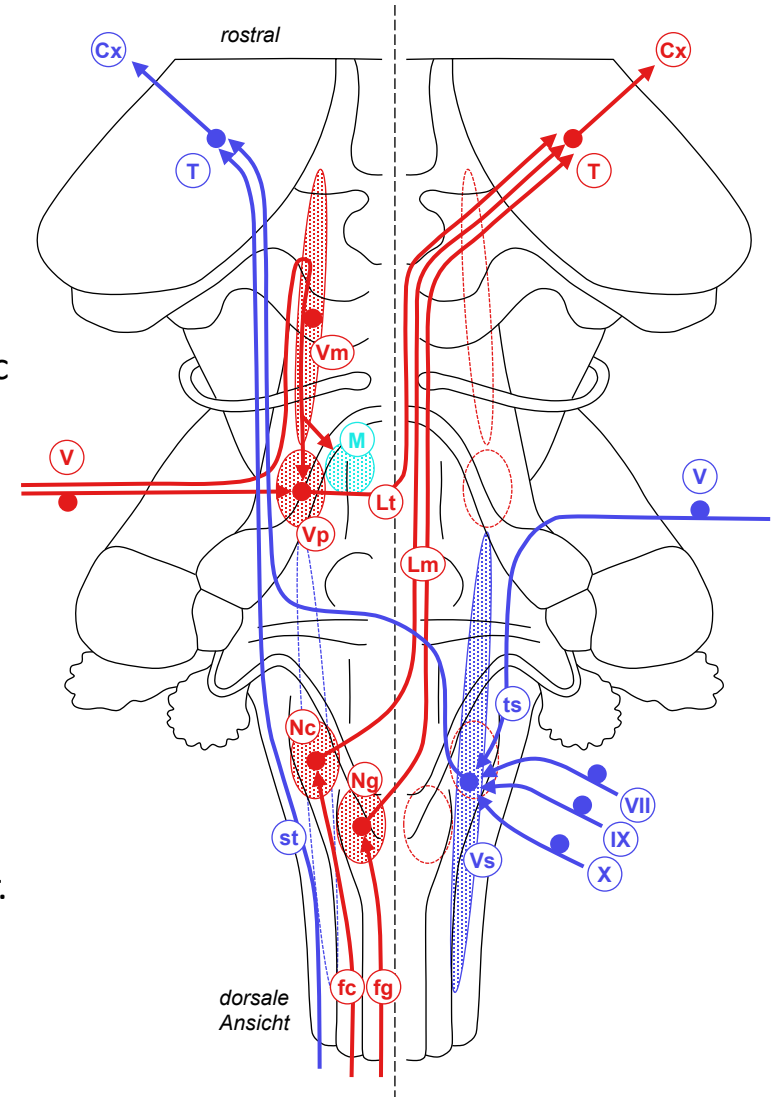
Allgemein somatosensible Bahnsysteme

• Lemniskales System

- Funktion: oberflächliche Berührung, Vibrationsempfindung, Propriozeption
- 1. Neuron: Gn trigeminale (V●) → Nc principalis N trigemini (Vp) (Kopf), Fasciculus gracilis (fg) (Dermatome T6-S5), Fasciculus cuneatus (fc) (Dermatome C1-T7). Nc mesencephalicus N trigemini (Vm●) = in ZNS verlagertes sensibles Ganglion, einzige 1° afferente Neurone mit Soma innerhalb ZNS, propriozeptive Fasern aus Kaumuskulatur → Nc principalis (Vp) und Nc motorius (M) N trigemini
- 2. Neuron: Nc principalis N trigemini (Vp●) (Kopf) → Lemniscus trigeminalis (Lt), Nc gracilis (Ng●) (T6-S1) & cuneatus (Nc●) (C1-T7) → Lemniscus medialis (Lm), beide Lemnisci → kontralateraler Thalamus (T)
- 3. Neuron: Thalamus (T●) → Grosshirnrinde (Cx): somatosensorisches Feld S1

• Anterolaterales System

- Funktion: Schmerz und Temperatur, somatische Tiefensensibilität
- 1. Neuron für Afferenzen aus Kopf, Pharynx, Larynx: Gn trigeminale (V●) → Tr spinalis N trigemini (ts), Gn geniculi (VII●), Gn sup N glossopharyngei (IX●), Gn sup N vagi (= Gn jugulare)(X●) → Nc spinalis N trigemini (Vs)
- 2. Neuron: Nc spinalis N trigemini (Vs●) (Kopf, Pharynx, Larynx) → Kreuzung am Übergang zu Pons, dann → Thalamus (T) gemeinsam mit bereits gekreuztem Tr. spinothalamicus (Fcl anterolateralis)(st) aus Rückenmark (Rumpf & Extremitäten)
- 3. Neuron: Thalamus (T●) → Grosshirnrinde (Cx): somatosensorisches Feld S1 und limbische Areale



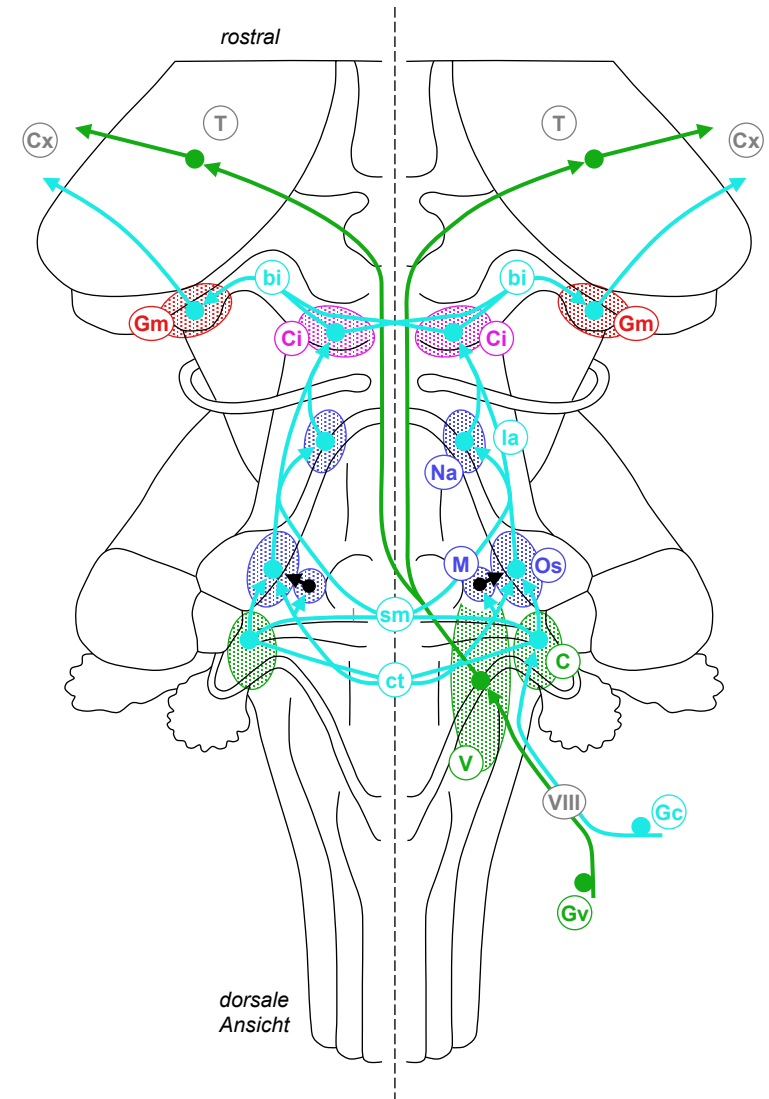
Speziell somatosensible Bahnsysteme

• Hörbahn

- 1. Neuron: 1° afferentes Neuron im Gn cochleare (Gc●) → kochleärer Anteil des N vestibulocochlearis (VIII) → Ncc cochleares (C)
- 2. Neuron: Ncc cochleares (C●) → Ncc olivares sup (Os), ipsi- und via Corpus trapezoideum (ct) kontralateral. Konvergenz in Ncc olivares sup: Richtungshören. <3kHz: Δ Zeit ipsi/kontralateral, >3kHz: Δ Intensität ipsi- versus kontralateral via (M●) inhibitorische Interneurone im Nc medialis corporis trapezoidei. Via Stria medullaris (sm) einige Fasern direkt → kontralateraler Lemniscus lat (la).
- 3. Neuron: Ncc olivares sup (Os●) als Lemniscus lat (la) ipsilateral → Colliculus inf (Ci). Teil der Fasern über Zwischenrelais geschaltet: Ncc lemnisci lat (Na●)
- 4. Neuron: Colliculus inf (Ci●) via Brachium colliculi inf (bi) → Corpus geniculatum med (Gm) des Thalamus, ipsi > kontralateral. 5. Neuron: Corpus geniculatum med (Gm●) → auditorisches Rindenfeld (Cx) = Area 41, tonotopische Repräsentation

• Vestibuläre Bahn

- 1. Neuron: 1° afferentes Neuron im Gn vestibulare (Gv●) → vestibulärer Anteil N vestibulocochlearis (VIII) → Ncc vestibulares sup, inf, med, lat (V)
- 2. Neuron: Ncc vestibulares (V●) → bilateral Thalamus (T), dort teilweise Konvergenz mit propriozeptiven Informationen aus lemniskalem System
- 3. Neuron: Thalamus (T●) → Grosshirnrinde (Cx): primäres somato-sensorisches Feld (Area 1,2,3), sowie separates parietal-insulares vestibulares Feld
- Ausfall Vestibulariskerne oder N VIII: Schwindel, Gangunsicherheit, Nystagmus



Querschnitt durch Medulla oblongata

• Hirnnervenkerne

- medial
- somatomotorisch (sM): Nc N hypoglossi
 - speziell viszeromotorisch (svM): Nc ambiguus
 - allgemein viszeromotorisch (avM) = parasymphatisch präganglionär:
Nc salivatorius inf, Nc dorsalis N vagi
 - allgemein + speziell viszerosensibel (vS): Nc tractus solitarii = Nc solitarius
 - allgemein somatosensibel (asS): Nc spinalis N trigemini,
Ncc gracilis / cuneatus (Gc) (verlagerte sensible Kerne für Spinalnerven)
 - speziell somatosensibel (ssS): Ncc vestibulares, Ncc cochleares
- lateral

• Integrative Kerne und Zentren

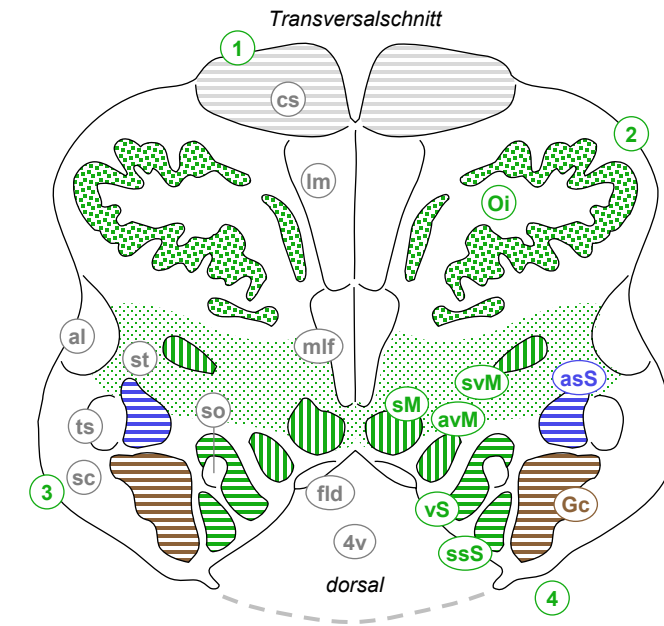
- Ncc olivares inf (Oi) (Haupt + Nebenkerne), medulläre Formatio reticularis

• weisse Substanz

- medial
- Tr corticospinalis ↓ (cs), Lemniscus medialis ↑ (lm),
Fasciculus longitudinalis medialis ↑↓ (mlf),
Fasciculus longitudinalis dorsalis (Schütz) ↑↓ (fld)
 - Tr solitarius ↓ (so)
- lateral
- Fasciculus anterolateralis ↑ (al),
«sympathetic tract» ↓ (st) in lateraler Formatio reticularis,
Tr spinalis N trigemini ↓ (ts), Tr spinocerebellaris post ↑ (sc)

- 1 Pyramis
- 2 Oliva
- 3 Pedunculus cerebellaris inf
- 4 Tuberculum gracile / cuneatum
- 4v Ventriculus quartus
- Formatio reticularis

- Basis
- Tegmentum
- (Tectum)



Querschnitt durch Pons

• Hirnnervenkerne

- medial
- somatomotorisch (sM): Nc N abducentis
 - speziell viszeromotorisch (svM): Nc N facialis mit innerem Fazialisknie (ik), Nc motorius N trigemini
 - allgemein viszeromotorisch (avM) = parasympathisch präganglionär: Nc salivatorius sup
- lateral
- allgemein somatosensibel (asS): Nc principalis / mesencephalicus / spinalis N trigemini
 - speziell somatosensibel (ssS): Ncc vestibulares

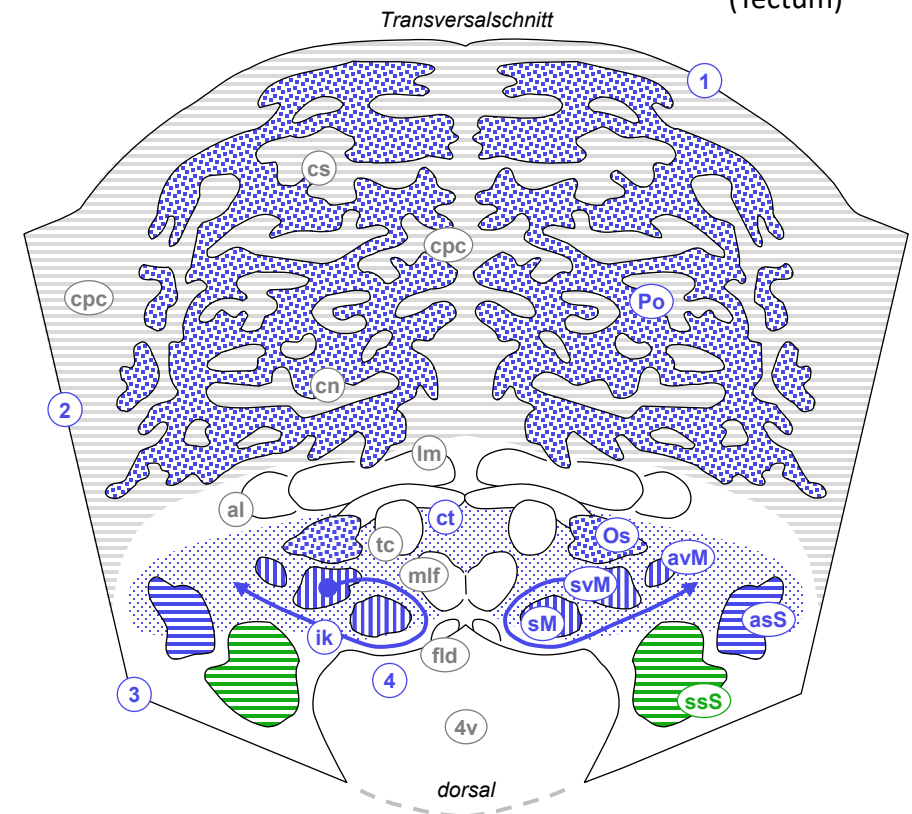
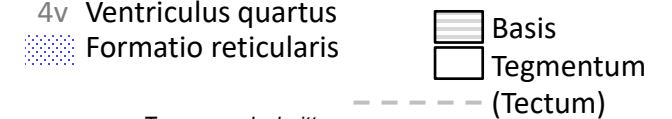
• Integrative Kerne und Zentren

- Ncc pontis (Po), Nc olivaris sup (Os), pontine Formatio reticularis

• weisse Substanz

- medial
- Lemniscus medialis ↑ (lm), Tr tegmentalis centralis (Tr rubroolivaris) ↓ (tc), Fasciculus longitudinalis medialis ↔ (mlf), Fasciculus longitudinalis dorsalis Schütz ↔ (fld)
- lateral
- Tr corticospinalis ↓ (cs), Tr corticonuclearis ↓ (cn), Tr corticopontocerebellaris ↓ (cpc), Corpus trapezoideum ↔ (ct)
 - Fasciculus anterolateralis ↑ (al)

- 1 Basis pontis
- 2 Pedunculus cerebellaris med
- 3 Pedunculus cerebellaris sup
- 4 Colliculus facialis
- 4v Ventriculus quartus



Querschnitte durch Mesencephalon

Hirnnervenkerne

- somatomotorisch (sM): Nc N trochlearis, Nc N oculomotorii
- allgemein viszeromotorisch (avM) = parasymphatisch präganglionär: Nc accessorius N oculomotorii (Edinger-Westphal-Kern)
- allgemein somatosensibel (asS): Nc mesencephalicus N trigemini (propriozeptiv)

Integrative Kerne und Zentren

- Tectum: Colliculus sup 1, Colliculus inf 2
- Tegmentum: Substantia grisea centralis (Gc), Nc ruber (R), Substantia nigra (Sn), mesenzepale Formatio reticularis

weisse Substanz

- lateral medial
- Tr cerebellorubralis ↑ (cr) & -thalamicus ↑ (ct), Fasciculus longitudinalis medialis ↓ (mlf), Fasciculus longitudinalis dorsalis Schütz ↓ (fld)
 - Tr corticospinalis ↓ (cs) & -nuclearis ↓ (cn), Tr corticopontocerebellaris ↓ (cpc), Tr tegmentalis centralis (Tr rubroolivaris) ↓ (tc)
 - Lemniscus medialis ↑ (lm), Fasciculus anterolateralis ↑ (al)

