
Hirnstamm und Hirnnerven

Anatomie der Hirnnerven und Hirnnervenkerne

David P. Wolfer

Institut für Bewegungswissenschaften und Sport, D-HEST, ETH Zürich

Anatomisches Institut, Medizinische Fakultät, Universität Zürich

377-0107-00 Nervensystem / Anatomie, Mo 27.11.2023 15:15-1700

Lernziele dieser Anatomievorlesung: Studierende können ...

- **Merken und Erinnern**

1. das Oberflächenrelief des Hirnstamms erkennen und die Austrittstellen der Hirnnerven zeigen
2. die Durchtrittsorte der Hirnnerven durch die Schädelbasis definieren und von den Hirnnerven versorgte Gebiete und Strukturen nennen
3. die Faserqualitäten der Hirnnerven nennen und sie motorischen und sensiblen Kernen des Hirnstamms zuordnen
4. die rostrokaudale und mediolaterale Lokalisation motorsicher und sensibler Hirnnervenkerne zeigen
5. die sensiblen Hirnnervenganglien den Faserqualitäten und Hirnnervenkernen, sowie den versorgten Strukturen zuordnen

- **Verstehen und Anwenden**

1. sich die Anordnung der Hirnnervenkerne und ihre Beziehung zu den Hirnnerven räumlich vorstellen
2. das Prinzip der funktionellen Längszonen des Hirnstamms erläutern
3. die funktionellen Folgen einer Schädigung einzelner Hirnnerven und Hirnnervenkerne diskutieren
4. ausgehend von typischen funktionellen Ausfällen mögliche Lokalisationen der Läsion und betroffene Hirnnerven diskutieren

Fakultative Lernmaterialien für diese Vorlesung

- Lehrbuch: Trepel, «Neuroanatomie»
 - 2 Peripheres Nervensystem, 2.3 Hirnnerven (Nervi craniales)
 - 5 Verlängertes Mark (Medulla oblongata) und Brücke (Pons), 5.1 Abgrenzung, äussere Gestalt und Gliederung
 - 5 Verlängertes Mark (Medulla oblongata) und Brücke (Pons), 5.2 Hirnnervenkerne
 - 6 Mittelhirn (Mesencephalon), 6.1 Abgrenzung, äussere Gestalt und Gliederung
- LernAtlas: Prometheus «Kopf, Hals und Neuroanatomie»
 - B Neuroanatomie
 - 1.7 Übersicht über das Gehirn: Truncus encephali und Cerebellum
 - 3.3 Parasympathikus: Übersicht und Verschaltungen
 - 8.1-2 Truncus encephali
- Studiensammlung
 - Studiensaal I, Vitrine 4: Fossa infratemporalis, Fossa pterygopalatina
 - Studiensaal II, Vitrinen 35-36: N ophthalmicus, N ciliare
 - Studiensaal II, Vitrine 49: Hirnnerven, 41 Hirnbasis mit Hirnnervenausstritten
 - Studiensaal II, Vitrine 43: Oberflächenrelief des Hirnstammes
 - Studiensaal II, plastinierte Gehirne und Schnittserien durch das Gehirn (beim Fenster)

Oberflächenrelief des Hirnstamms

- **Hirnstamm**

- Mesencephalon + Pons + Medulla oblongata

- **Orientierungsmarken dorsal**

- Lamina quadrigemina: Colliculi sup & inf
- Fossa rhomboidea (Boden des 4. Ventrikels):
 Sulcus medianus, Sulcus limitans,
 Colliculus facialis, Striae medullares
- Pedunculus cerebellaris inf, med, sup
- Tuberculum gracile & cuneatum

- **Orientierungsmarken ventral**

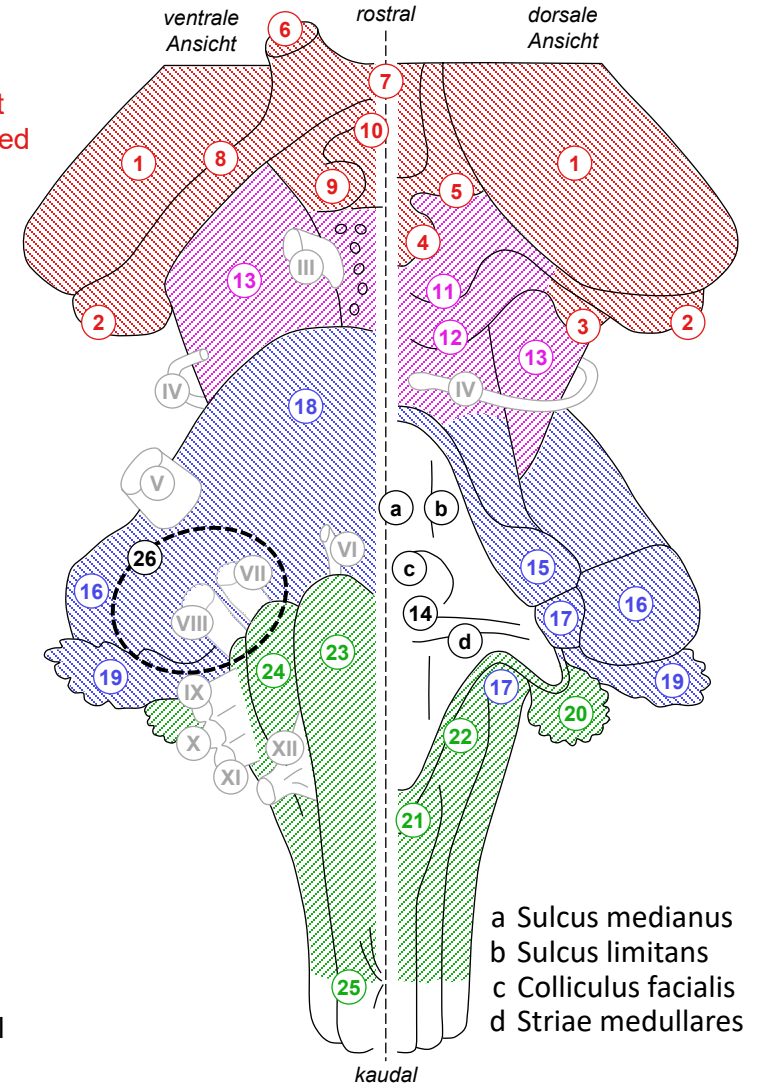
- Crus cerebri
- Basis pontis & Pedunculus cerebellaris med
- Pyramis & Oliva

- **Kleinhirnbrückenwinkel**

- ventro-laterale Übergangszone
 Cerebellum – Basis pontis
 – Medulla oblongata
- häufige Tumorlokalisation:
 Akustikusneurinom

- 1-10 Diencephalon
- 11-13 Mesencephalon
- 15-19 Metencephalon
- 20-25 Medulla oblongata
- 11-26 Hirnstamm

- 1 Thalamus
- 2 Corpus geniculatum lat
- 3 Corpus geniculatum med
- 4 Epiphyse
- 5 Habenula
- 6 Fasciculus opticus
- 7 Chiasma opticum
- 8 Tractus opticus
- 9 Corpus mamillare
- 10 Hypophysenstiel
- 11 Colliculus sup
- 12 Colliculus inf
- 13 Crus cerebri
- 14 Fossa rhomboidea
- 15 Pedunculus cerebellaris { - sup
- 16 { - med
- 17 { - inf
- 18 Basis pontis
- 19 Flocculus (Kleinhirn)
- 20 Pl choroideus
- 21 Tuberculum gracile
- 22 Tuberculum cuneatum
- 23 Pyramis
- 24 Oliva
- 25 Pyramidenkreuzung
- 26 Kleinhirnbrückenwinkel



- a Sulcus medianus
- b Sulcus limitans
- c Colliculus facialis
- d Striae medullares

Übersicht der Hirnnerven

• Mesencephalon

- III – N (Nervus) oculomotorius (→ Fissura orbitalis sup)
- IV – N trochlearis (dorsaler Austritt! → Fissura orbitalis sup)

• Pons

- V₁ – N ophthalmicus (→ Fissura orbitalis sup)
 - V₂ – N maxillaris (→ Foramen rotundum)
 - V₃ – N mandibularis (→ Foramen ovale)
 - VI – N abducens (→ Fissura orbitalis sup)
 - VII – N facialis (Stamm + N intermedius)(→ Meatus acusticus int → Canalis N facialis, äusseres Fazialisknie → Foramen stylomastoideum)
- } V – N trigeminus

• Medulla oblongata

- VIII – N vestibulocochlearis (→ Meatus acusticus int)
- IX – N glossopharyngeus (→ Foramen jugulare, Pars nervosa)
- X – N vagus (→ Foramen jugulare, Pars nervosa)
- XI – N accessorius (→ Foramen jugulare, Pars nervosa)
- XII – N hypoglossus (→ Canalis N hypoglossi)

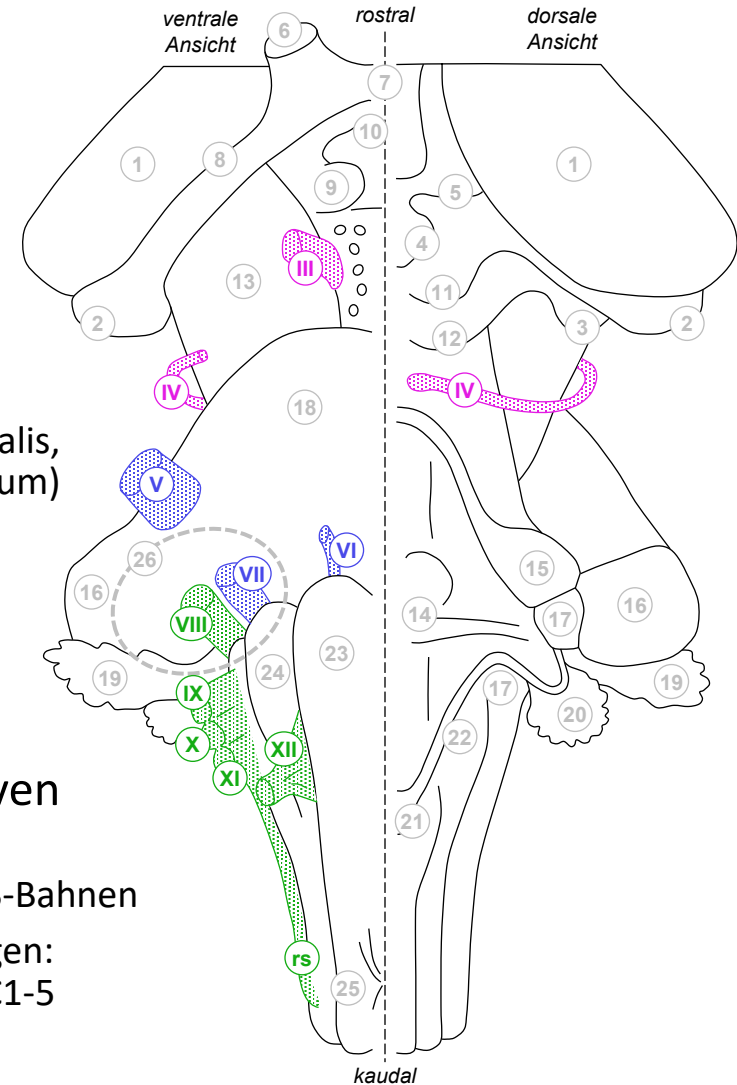
• Kleinhirnbrückenwinkeltumor

- Akustikusneurinom: VIII → VII (obere Dreiergruppe) zuerst betroffen, bei grossen Tumoren auch → IX-X (untere Dreiergruppe)

• Keine echten Hirnnerven

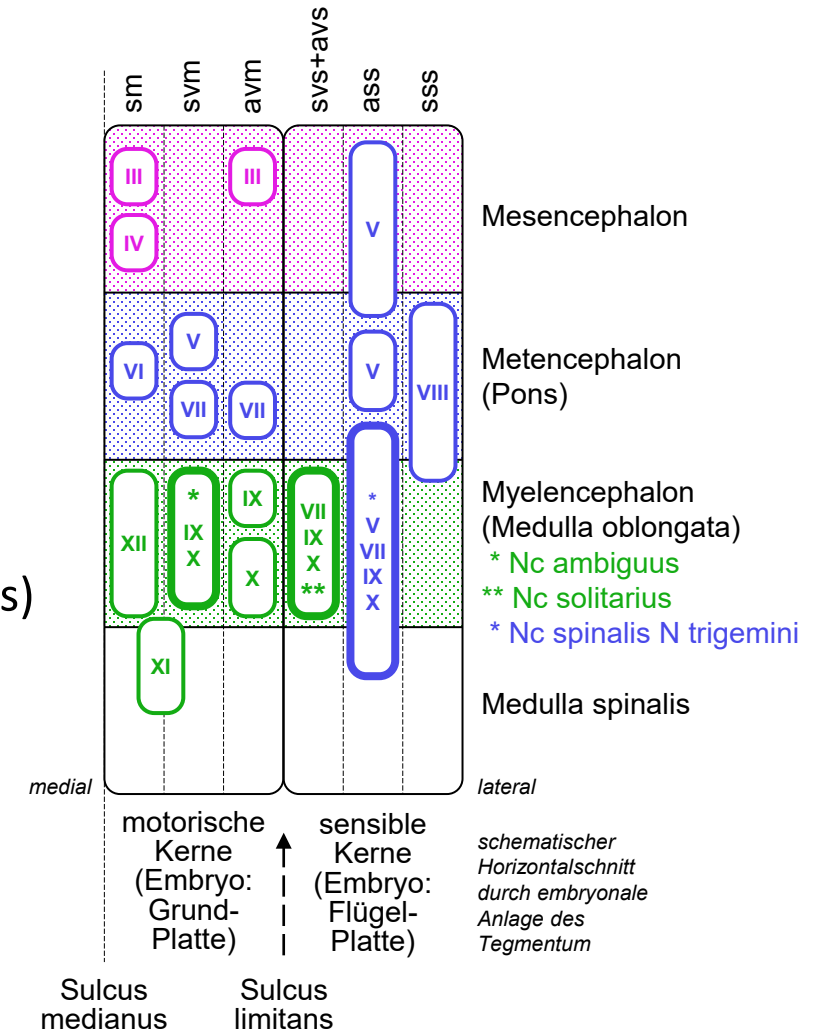
- I – Tractus olfactorius,
- II – Fasciculus opticus: ZNS-Bahnen
- XI = Spinalnerv auf Abwegen: via Radix (rs) spinalis aus C1-5

obere
untere
Dreiergruppe
«Dreiergruppe»



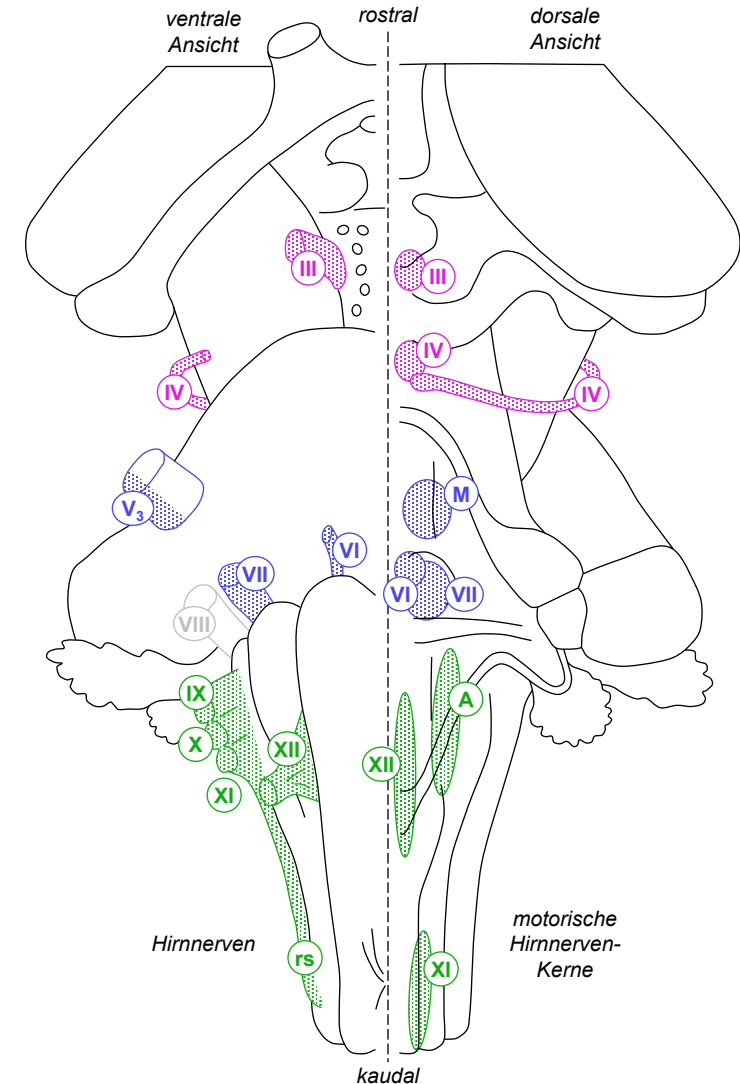
Faserqualitäten und entsprechende Kerne der Hirnnerven

- 3 efferente = «motorische» Faserqualitäten
 - somatomotorisch (sm) → quergestreifte (nicht branchiogene) Muskulatur
 - ➔ speziell¹ viszeromotorisch (svm) → quergestreifte branchiogene² Muskulatur
 - allgemein viszeromotorisch (avm) → präganglionär vegetativ (hier parasympathisch)
 - ¹ «speziell» = nur in Hirnnerven, «allgemein» = in Hirn- und Spinalnerven
 - ² von den Schlundbogen des Embryos abstammend
- 4 afferente = sensible Faserqualitäten
 - ➔ speziell viszerosensibel (svs) ← Geschmackssinn
 - allgemein viszerosensibel (avs) ← Sensoren in inneren Organen und Kreislauf
 - allgemein somatosensibel (ass) ← lemniskales und anterolaterales System des Kopfes
 - ➔ speziell somatosensibel (sss) ← Gehör, Gleichgewichtsorgan
- 3 motorische + 3 sensible Typen von Hirnnervenkernen (Nc = Nucleus)
 - Zellkörper efferenter Neurone → motorische Hirnnervkerne
 - Zellkörper afferenter Neurone: 1° → sens. Ganglien, 2° → sensible Hirnnervkerne
 - ≠ Rückenmark keine kompakten Zellsäulen sondern separate Hirnnervkerne
 - allgemein + speziell viszerosensibel teilen sich denselben Kern (Nc solitarius)
 - ≠ Spinalnerven enthält kein Hirnnerv alle Qualitäten
 - embryonale Anlage rostral → kaudal entspricht Nummerierung III-XII der Hirnnerven
 - embryonale Anlage Sulcus medianus → lateral entspricht sm → sss
 - Sulcus limitans embryonal zwischen motorischen und sensiblen Kernanlagen
 - embryonale Anordnung beim Erwachsenen nur noch ungefähr erhalten



Somato- und speziell viszeromotorische Hirnnervenkerne (efferent)

- Somatomotorik (nicht branchiogene Muskeln)
 - äussere Augenmuskeln (Blickmotorik, Lähmung: Fehlstellung, Doppelbilder),
Blick zur Seite (M rectus lat): Nc N abducentis → N VI,
Blick nach unten (M obliquus sup): Nc N trochlearis → N IV,
übrige äussere Augenmuskeln und Lidheber*: Nc N oculomotorii → N III
 - *Lidlähmung = Ptose, !! Lidschwäche (partielle Ptose) auch bei Ausfall
der vom Sympathicus aktivierten glatten Lidmuskulatur (M tarsalis)
 - M sternocleidomastoideus und M trapezius (Schultergürtel):
Nc N accessorii (zervikales Rückenmark C1-5) → Rx (Radix) spinalis** (rs) N XI,
durch Foramen occipitale magnum in Schädel tretend → N XI
(* **Rx cranialis N XI = vorübergehend mit N XI verlaufende Fasern des N X)
 - Zungenmuskulatur (Kauen, Schlucken, Artikulation): Nc N hypoglossi → N XII
- Spezielle Viszeromotorik (branchiogene Muskeln)
 - Kaumuskulatur: Nc motorius N trigemini (M) → V₃ (N mandibularis)
 - Mimische Muskulatur (Mimik, Mundschluss, Lidschluss(reflex)):
Nc N facialis → inneres Fazialisknie (Nervenfaserschleife um Nc N abducentis,
unter Colliculus facialis → N VII (Stamm)
 - Rachen- und Gaumenmuskulatur (Artikulation, Schlucken, Würgereflex):
Nc ambiguus (A) → N IX + N X
 - Kehlkopfmuskulatur: Phonation, Glottisöffnung: Nc ambiguus (A) → N X



Allgemein viszeromotorische Hirnnervenkerne (efferent)

= parasympathische Hirnnervenkerne:
präganglionäre parasympathische Neurone

- Innere Augenmuskeln

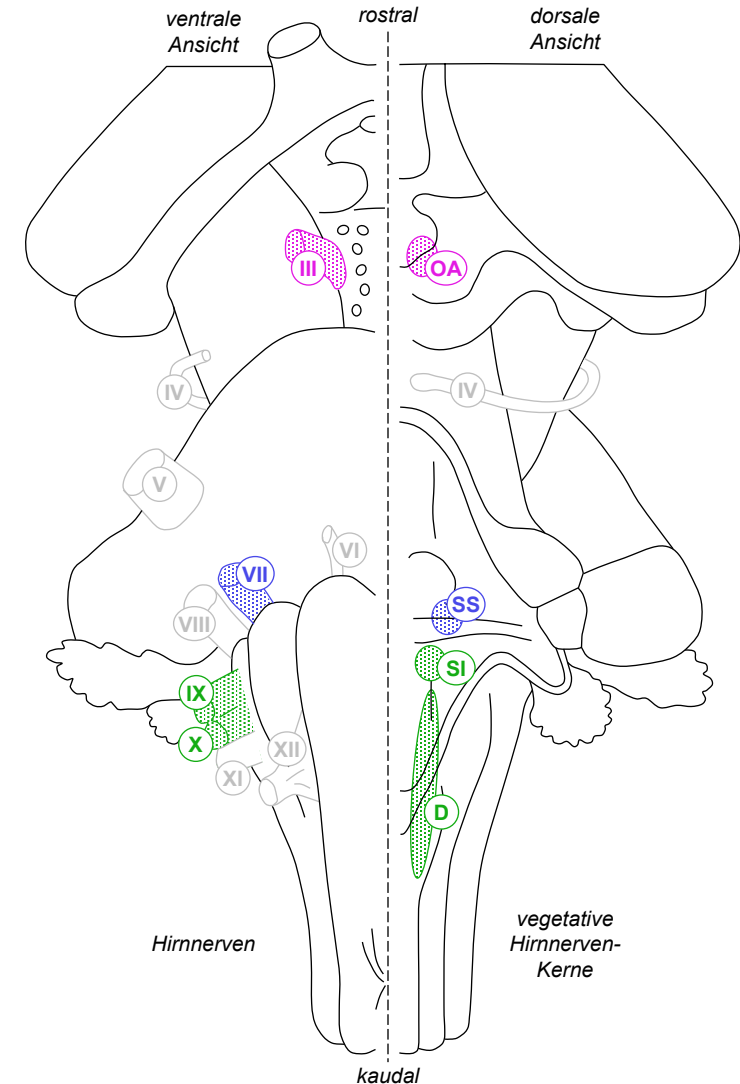
- M sphincter pupillae (Pupillenreflex), M ciliaris (Nahakkomodation):
Nc accessorius N oculomotorii (Edinger-Westphal-Kern)(OA) → N III
- !! M dilatator pupillae (Pupillenerweiterung) und M tarsalis
(Tonus des Augenlides, Weite der Lidspalte) sind sympathisch innerviert

- Tränen- und Speicheldrüsen

- G1 (Glandula) sublingualis, G1 submandibularis, GII (Glandulae) palatinae, GII nasales, G1 lacrimalis: Nc salivatorius sup (SS) → N VII (N intermedius)
- G1 Parotis, GII labiales, GII buccales: Nc salivatorius inf (SI) → N IX

- Thorax- und Bauchorgane

- Herz-Reizleitungssystem (Reduktion der Herzfrequenz), Lunge (Konstriktion der Bronchien und Zunahme der Sekretion), enterisches Nervensystem bis Cannon-Böhm-Punkt vor linker Kolonflexur (Stimulation der Verdauungstätigkeit):
Nc dorsalis N vagi (D) (und für Herz teilweise Nc ambiguus) → N X
- !! Beckenorgane, enterisches Nervensystem ab Cannon-Böhm-Punkt:
Ncc parasympathici sacrales in Rückenmarkssegmenten S2-4
→ Spinalnerven S2-4



Parasympathische Ganglien des Kopfes

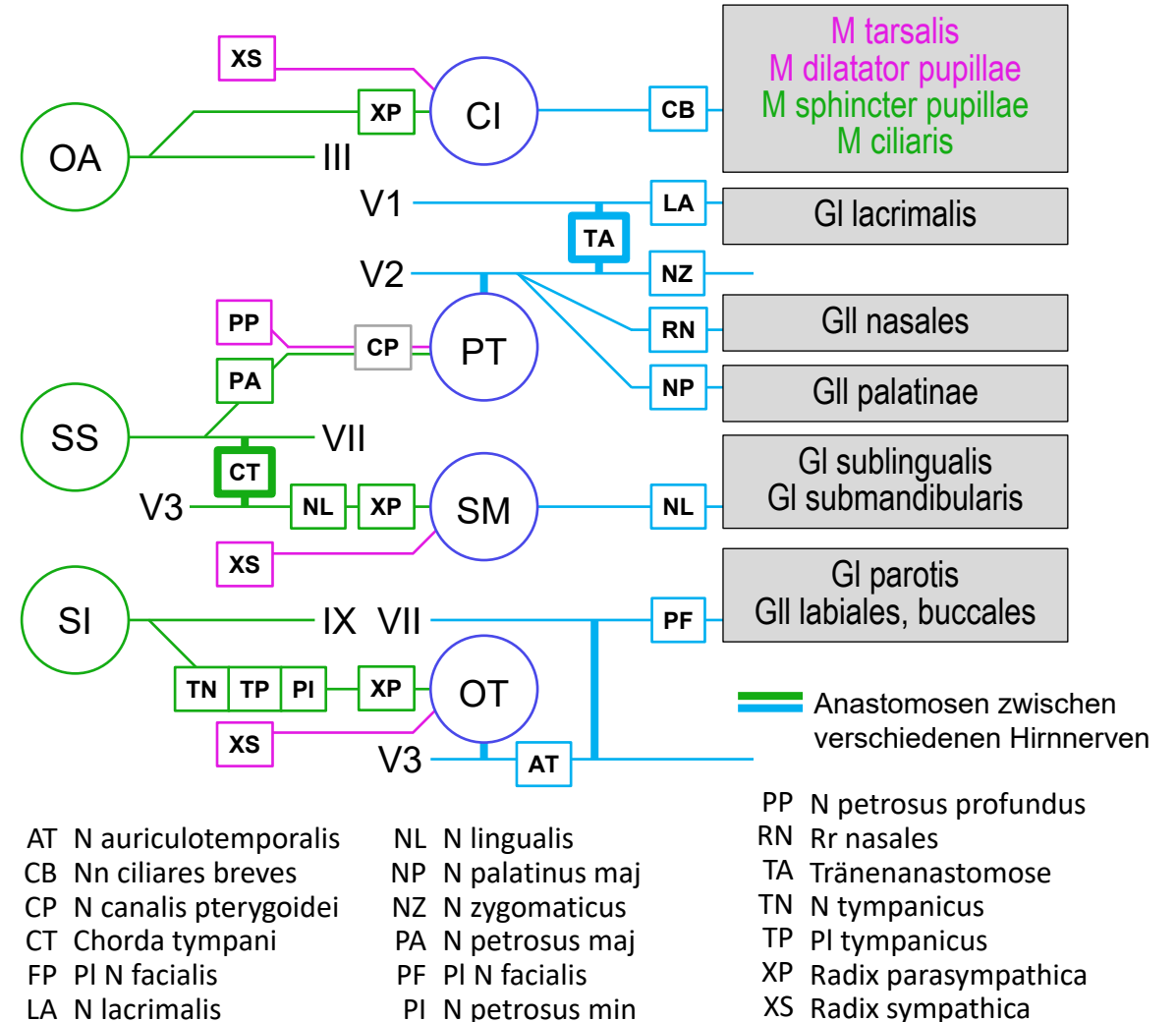
kein Prüfungsstoff im 1. Jahr

- Ganglion ciliare
 - in der Orbita hinter Augapfel
 - versorgt parasympathisch M sphincter pupillae und M ciliaris, sympathisch M dilatator pupillae und M tarsalis
 - Rx (Radix) parasympathica: präganglionäre Fasern aus **N oculomotorius**, im Ganglion **umgeschaltet** auf postganglionäres Neuron
 - Rx sympathica: postganglionäre! Fasern aus Ganglion cervicale sup (Truncus sympathicus) via Pl (Plexus) caroticus int, verlaufen **ohne Umschaltung** durch Ganglion
- Ganglion pterygopalatinum
 - an Schädelbasis hinter Maxilla (in Fossa pterygopalatina)
 - versorgt parasympathisch und sympathisch Gl lacrimalis, Gll nasales, Gll palatinae
 - präganglionäre parasympathische Fasern aus **N VII via N petrosus maj**, im Ganglion **umgeschaltet** auf postganglionäres Neuron
 - Postganglionäre! sympathische Fasern aus Ganglion cervicale sup (Truncus sympathicus) via Pl caroticus int und N petrosus profundus, verlaufen **ohne Umschaltung** durch Ganglion
- Ganglion submandibulare
 - an Innenseite des Unterkiefers
 - versorgt parasympathisch und sympathisch Gl sublingualis, Gl submandibularis
 - Rx parasympathica: präganglionäre parasympathische Fasern aus **N VII via Chorda tympani**, im Ganglion **umgeschaltet** auf postganglionäres Neuron
 - Rx sympathica: postganglionäre! sympathische Fasern aus Ganglion cervicale sup (Truncus sympathicus) via Pl caroticus ext, verlaufen **ohne Umschaltung** durch Ganglion
- Ganglion oticum
 - medial des Kiefergelenks (in Fossa infratemporalis)
 - versorgt parasympathisch und sympathisch Gl parotis, Gll labiales, Gll buccales
 - Rx parasympathica: präganglionäre Fasern aus **N glossopharyngeus** via Mittelohr, im Ganglion **umgeschaltet** auf postganglionäres Neuron
 - Rx sympathica: postganglionäre! Fasern aus Ganglion cervicale sup (Truncus sympathicus) via Pl caroticus ext, verlaufen **ohne Umschaltung** durch Ganglion

Sympathische und parasympathische Versorgung im Kopfbereich

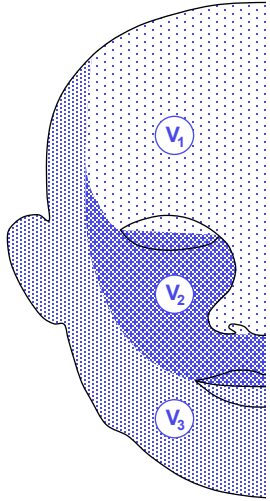
kein Prüfungsstoff im 1. Jahr

- Allgemein viszeromotorische Kerne
 - Nc oculomotorius accessorius (OA)
 - Nc salivatorius sup (SS)
 - Nc salivatorius inf (SI)
 - Zellkörper der präganglionären parasympathischen Fasern für den Kopfbereich
- Parasympathische Ganglien
 - Gn (Ganglion) ciliare (CI)
 - Gn pterygopalatinum (PT)
 - Gn submandibulare (SM)
 - Gn oticum (OT)
 - Umschaltung von präganglionären auf postganglionäre parasympathische Neurone für den Kopfbereich
 - postganglionäre sympathische Fasern ziehen ohne Umschaltung durch: Zellkörper im Truncus sympathicus
 - postganglionäre para/sympathische Fasern gemeinsam vom Ganglion zum Zielorgan
- Hirnnerven-Anastomosen
 - Verbindungen zwischen Hirnnerven, ua. für Übertritt von prä- oder postganglionären vegetativen Fasern



Somato- und viszerosensible Hirnnervenkerne und Ganglien (afferent)

• Allgemeine Somatosensibilität im Kopfbereich



- N V (Stamm): gemeinsames Gn trigeminale für 3 Hauptäste V_{1-3} :
 - obere Etage, Orbita, Auge, Lidschlussreflex: N ophthalmicus = V_1
 - mittlere Etage, Oberkiefer, Nasenhöhle, Gaumen: N maxillaris = V_2
 - untere Etage, Unterkiefer, Mundhöhle: N mandibularis = V_3
- Zungengrund, Tonsille, Rachen, Würgereflex: N IX / Gn sup N IX
- Kehlkopf, Hustenreflex, Hirnhäute: N X / Gn sup N X
- somatosensible Fasern aus V_{1-3} , IX, X → Trigeminskernkomplex, zweite Neurone nach sensibler Qualität auf Subkerne verteilt:
 - oberflächliche Berührung Gesicht – Nc principalis n. trigemini (Vp)
 - Propriozeption – Nc mesencephalicus n. trigemini (Vm)
 - Schmerz & Temperatur, Tiefensensibilität – Nc spinalis n. trigemini (Vs)

• Spezielle Somatosensibilität

- Gleichgewichtssinn: VIII / Gn vestibulare → Ncc (Nuclei) vestibulares (V);
- Gehör: VIII / Gn cochleare = Gn spirale → Ncc cochleares (C)

• Allgemeine und spezielle Viszerosensibilität

- allgemein: Glomus caroticum, Sinus caroticus: N IX / Gn inf N IX; Bronchien, Lunge, Hustenreflex, Herz, Verdauungstrakt (vagaler Schenkel der «gut-brain axis»): N X / Gn inf N X; beide → Nc solitarius (Nc tractus solitarii, Solitariuskern) (S)
- speziell: Geschmack süß, sauer, salzig: N lingualis → Chorda tympani → N VII (N intermedius) / Gn geniculi; bitter: N IX / Gn inf N IX; beide → Nc solitarius (S)

