
Grundlagen

Einführung, Bauplan des Nervensystems

David P. Wolfer
Institut für Bewegungswissenschaften und Sport, D-HEST, ETH Zürich
Anatomisches Institut, Medizinische Fakultät, Universität Zürich

377-0107-00 Nervensystem / Anatomie, Mo 13.11.2023 14:15-15:15

Themenblock Nervensystem

- Dozierende

- Leitung David Wolfer (Anatomie) und Gerhard Schratt (Physiologie)
- Fachdozierende aus UZH/ETH Instituten, Gastdozierende aus der Klinik

- Inhalt

- Struktur und Funktion des zentralen und peripheren Nervensystems des Menschen. Exemplarische Einblicke in Krankheiten des Nervensystems und aktuelle Forschung darüber
- Hauptvorlesungen in Neurologie und Psychiatrie folgen später im Studium

- Themenwochen: Gliederung nach anatomischen Abschnitten

- SW09 Mo 13.11. - Fr 17.11.2023 – **Grundlagen**
- SW10 Mo 20.11. - Fr 24.11.2023 – **Rückenmark und Spinalnerven**
- SW11 Mo 27.11. - Fr 01.12.2023 – **Hirnstamm und Hirnnerven**
- SW12 Mo 04.12. - Mi 07.12.2023 – **Kleinhirn und vestibuläres System**
- SW12/13 Fr 08.12. - Mi 13.12.2023 – **Zwischenhirn und Basalganglien**
- SW13/14 Fr 15.12. - Fr 22.12.2023 – **Grosshirn und limbisches System**

- Allgemeines Lernziel

- Kompetenz in Neuroanatomie und Neurophysiologie als Basis für späteres klinisches Studium, Verständnis derer Relevanz für klinische Fragestellungen
- Exemplarisch Kenntnis von Krankheitsbildern und aktuellen Forschungsthemen

David Wolfer



Gerhard Schratt

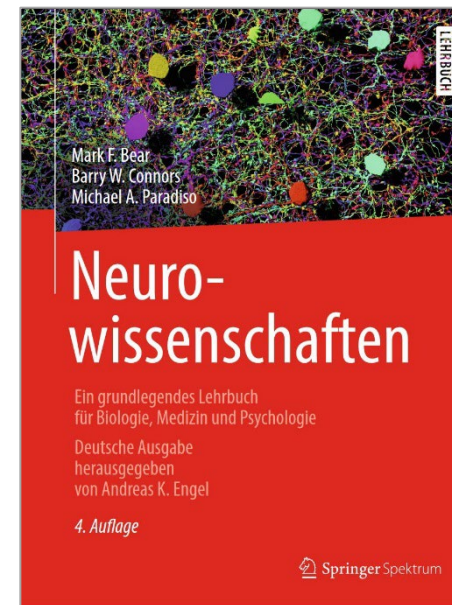

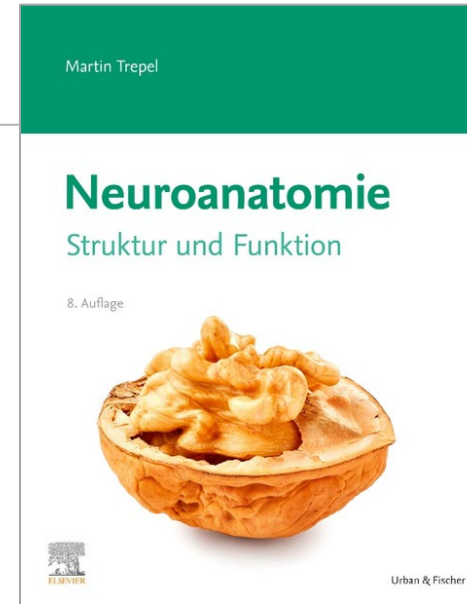


- Prüfung

- Sessionsprüfung Winter 2024, PC, 120 Min, 82 Fragen (Essay, ETH SC, Kprim)
- Stoff: alle Vorlesungen, Aufgaben für das Selbststudium, klinische Fallbeispiele, Einblicke in die Forschung

Hilfsmittel

- Moodlekurs «Nervensystem HS2023»
 - Infos / Programm der Vorlesung «Nervensystem»
 - Unterlagen, Videos, Aufgaben für ergänzendes Selbststudium
 - Links zu on-line Büchern Anatomie und Physiologie
 - Übungsprüfung und Neuroanatomie Online-Quiz (Wolfer)
- Anatomische Studiensammlung
 - Anatomisches Institut, Irchel Y42 Stock G, Mo-Fr 8-12h
 - Präparate, Modelle, Schnittserien durch Gehirn
- Unverbindliche Buchempfehlungen Anatomie
 - Trepel: «Neuroanatomie – Struktur und Funktion» Elsevier Urban & Fischer, 8. Auflage, 2021
 - Schünke et al.: «Prometheus, LernAtlas der Anatomie» Thieme, 6. Auflage, 2022
- Bücher Physiologie
 - Bear et al.: «Neurowissenschaften» Springer, 4. Auflage, 2018
 - Speckmann et al.: «Physiologie» Elsevier Urban & Fischer, 7. Auflage 2019



Themenwoche Grundlagen

- Dozierende
 - David Wolfer, Irmgard Amrein (Anatomie)
 - Gerhard Schratt, Roberto Fiore (Physiologie)
- Ziel
 - Einführung und Vermittlung von Grundlagenkenntnissen in Neuroanatomie und Neurophysiologie, auf denen die folgende systematische und abschnittsweise Behandlung des Nervensystems aufbauen kann
 - noch keine klinische Fallvorstellung
- Inhalt Anatomie
 - Grundbauplan des Nervensystems, grobe Orientierung am und im menschlichen Gehirn
 - Aufbau des vegetativen Nervensystems
 - Aufbau des Nervengewebes, Nervenzellen, Nervenfasern, Synapsen
 - Blutversorgung des Gehirns, Hirnhüllen und Einbau in den Schädel
- Inhalt Physiologie
 - Membranpotentiale, Reizleitung
 - Blut-Hirn-Schranke, neuronales Mikromilieu, Gliazellen
 - synaptische Übertragung, neuronale Plastizität

David Wolfer



Gerhard Schratt



Irmgard Amrein



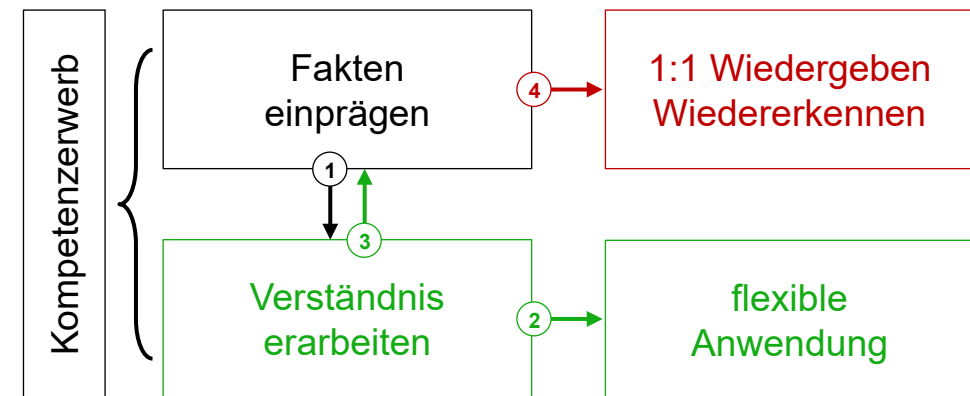
Roberto Fiore



Lernziele in (Anatomie)-Vorlesungen

- Vielfältige Lernziele im Studium
 - Wissenserwerb, Lernen von Fertigkeiten, Rollen, Haltungen
 - Vorlesungen dienen hauptsächlich dem Wissenserwerb
- Ziel ist Kompetenz
 - flexibel und kreativ anwendbares Wissen beruhend auf Verständnis von Sachverhalten und Zusammenhängen
 - Grundlage für weiteres Lernen (zB Physiologie, Klinik, etc)
 - Analyse neuer Situationen, Entwickeln von Lösungen
 - Weitergabe und Vermehrung von Wissen und Kompetenz
- Weg führt über zwei Stufen
 - ① Fakten einprägen: Kompetenz setzt Faktenkenntnis voraus
 - ② flexible Anwendung setzt Verstehen der Zusammenhänge voraus: aktive Auseinandersetzung mit Fakten, ein/ordnen, vernetzen, strukturieren und zusammenfassen
 - ③ Verstehen unterstützt das Gedächtnis: erleichtert das Einprägen von Fakten, verhindert deren Vergessen
→ Gehirn kann vernetzte und strukturierte Informationen effizienter verarbeiten und speichern
 - ④ ohne Verstehen keine flexible Anwendung des Wissens, bestenfalls 1:1 Wiedergabe oder Wiedererkennen

- Fakten einprägen in der Anatomie
 - Einzelstrukturen: Definieren, Erkennen, Benennen
 - Systematik der Strukturen, Hierarchie der Namen
- Verstehen in der Anatomie
 - integrierte räumliche Vorstellung (3D Karte)
→ mentale Navigation im Inneren des Körpers
 - Verständnis des Zusammenhangs Struktur ↔ Funktion (Physiologie, später Pathophysiologie, Pathologie)
 - Verständnis des Bauplans von Strukturen aus der embryonalen Entwicklung heraus



Lernziele dieser Anatomievorlesung: Studierende können ...

- **Merken und Erinnern**

1. die longitudinalen (rostrokaudalen) Abschnitte des ZNS aufzählen und den Verlauf der rostrokaudalen Achse des ZNS definieren
2. die dorsoventrale Gliederung des Hirnstammes wiedergeben
3. die Abschnitte des inneren Liquorsystems aufzählen und den longitudinalen Abschnitten des ZNS zuordnen
4. die afferenten und efferenten Elemente des peripheren Nervensystems definieren
5. den Unterschied zwischen Spinal- und Hirnnerven definieren

- **Verstehen und Anwenden**

1. sich die embryonale Ausbildung des Grundbauplans des Säugetiernervensystems räumlich vorstellen
2. die Beziehungen zwischen Grundbauplan des Säugetiernervensystems und den Strukturen im adulten menschlichen Gehirn erläutern
3. die strukturellen Grundlagen des afferenten und efferenten Informationsaustauschs zwischen ZNS und Peripherie erläutern

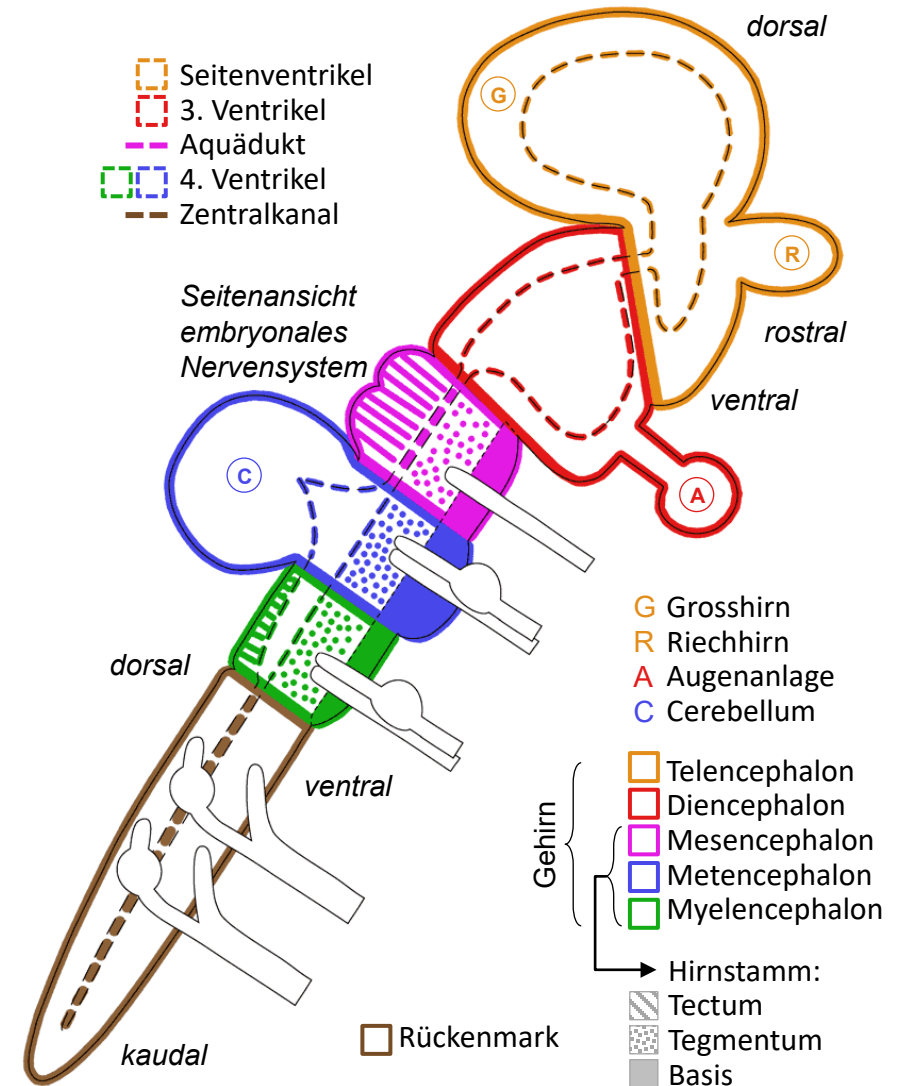
Fakultative Lernmaterialien für diese Vorlesung

- Lehrbuch: Trepel, «Neuroanatomie»
 - 1 Grundlagen, Begriffe und Definitionen, 1.1 Gliederung des Nervensystems
 - 1 Grundlagen, Begriffe und Definitionen, 1.2 Funktionsprinzip des Nervensystems
 - 1 Grundlagen, Begriffe und Definitionen, 1.4 Afferent und efferent, sensibel und motorisch
 - 1 Grundlagen, Begriffe und Definitionen, 1.7 Entwicklungsgeschichte des Nervensystems
 - 4 Übersicht über Gliederung und Aussenansicht des Gehirns,
 - 4.1 Gliederung und Definitionen
 - 4 Übersicht über Gliederung und Aussenansicht des Gehirns,
 - 4.2 Topographische Bezeichnungen
- LernAtlas: Prometheus «Allgemeine Anatomie und Bewegungssystem»
 - A Allgemeine Anatomie
 - 8.1 Entwicklung des zentralen Nervensystems
 - 8.3 Lage und Gliederung des Nervensystems
- LernAtlas: Prometheus «Kopf, Hals und Neuroanatomie»
 - B Neuroanatomie
 - 1.1 Einteilung und Grundfunktionen des Nervensystems
 - 1.3 Übersicht über das Nervensystem als Ganzes: Morphologie und räumliche Orientierung
 - 1.4 Embryonalentwicklung des Nervensystems
- Studiensammlung
 - Studiensaal II, Vitrine 49: Sagittalschnitt durch den Kopf
 - Studiensaal II, plastinierte Gehirne und Gehirnschnitte (beim Fenster)

keine Pflichtlektüre!

Grundbauplan ZNS

- Gehirn und Rückenmark
 - Wand des Neuralrohrs (Epithel) → Nervengewebe (Neurone & Gliazellen) für ZNS: Rückenmark & 5 Gehirnabschnitte (ungleiches Wachstum, Faltung, Bildung von Anhängen)
 - ZNS-Längsachse kaudal → rostral (=oral), definiert im ZNS dorsal und ventral, verläuft nicht gerade: im Gehirn zT. ≠ Körperachse
 - Cerebellum: nicht-paariger dorsaler Anhang des Metencephalons
 - Seh«nerv» + Netzhaut (Auge): paariger Anhang des Diencephalons
 - Riechkolben (Bulbus olfactorius) & Grosshirnhemisphären: paarige Anhänge des Telencephalons
- Ventrikelsystem
 - Lichtung Neuralrohr → Räume für Liquor (cerebrospinalis) im ZNS
 - weite (Seitenventrikel, 3. & 4. Ventrikel) und enge (Zentralkanal, Aquädukt, Verbindung Seiten-3. Ventrikel) Abschnitte
- Hirnstamm
 - kaudal → rostral 3 Abschnitte: Myelencephalon (Medulla oblongata), Metencephalon (ohne Cerebellum, Pons = Brücke), Mesencephalon
 - dorsal → ventral 3 Etagen: Tectum (Dach des Ventrikelsystems), Tegmentum (Boden des Ventrikelsystems), Basis (in Evolution spät angefügt, Systeme für Kontrolle der willkürlichen Zielmotorik)



Grundbauplan PNS

- Spinalnerven

- 30 Paare Rückenmark ↔ Peripherie, nach Abschnitten der Wirbelsäule gruppiert und nummeriert: zervikal C1-8 (Hals, obere Extremität), thorakal Th1-12 (Brust- und Bauchwand), lumbal L1-5 & sakral S1-5 (Becken, untere Extremität)
- Vorderwurzel: efferent (motorisch), Nervenzellkörper im Rückenmark in Gruppen
- Hinterwurzel: afferent (sensibel = sensorisch), Nervenzellkörper im PNS: Spinalganglien (pseudounipolare Neurone = primär afferente Neurone)

- Segment ↔ Spinalnerv ↔ Dermatome

- Segment = einem Spinalnervenpaar zugeordneter Rückenmarksabschnitt
- Dermatome = von Spinalnervenpaar versorgtes Hautareal
- Dermatome & Segmente gleich bezeichnet wie Spinalnerven
- Projektionsschmerz im Dermatome bei Irritation der Hinterwurzel

- Hirnnerven

- Gehirn (Hirnstamm) ↔ Peripherie, Nummerierung III-XII
- efferent (Nervenzellkörper im Hirnstamm in Gruppen), afferent (Nervenzellkörper im PNS in sensiblem Hirnnervenganglion), oder beides aber ohne Hinter- oder Vorderwurzel
- I (Riechbahn = Tractus olfactorius) & II (Fasciculus/Tractus opticus = Seh«nerv»): vorgelagerte ZNS-Bahnen, keine peripheren Nerven

