

Topographie des Wirbelkanals

Inhaltsverzeichnis

1. Rückenmark und Spinalnervenwurzeln

- Rückenmarksabschnitte
- Radices, Truncus, Rami Nervi spinalis
- Cauda equina

2. Rückenmarkshüllen

2.1. Pia mater spinalis

- Lig. denticulatum
- Septum medianum posterius
- Filum terminale internum (= pars pialis)

2.2 Arachnoidea mater spinalis

- Subarachnoidalraum
- Subduralspalt
- Zugang zum Subarachnoidalraum

2.3. Dura mater spinalis

- Duratrichter
- Filum terminale externum (= Pars duralis)

2.4. Epiduralraum (= Spatium epidurale)

- Epidurales Fettgewebe
- Plexus venosus vertebralis internus
- Begrenzung und Zugang

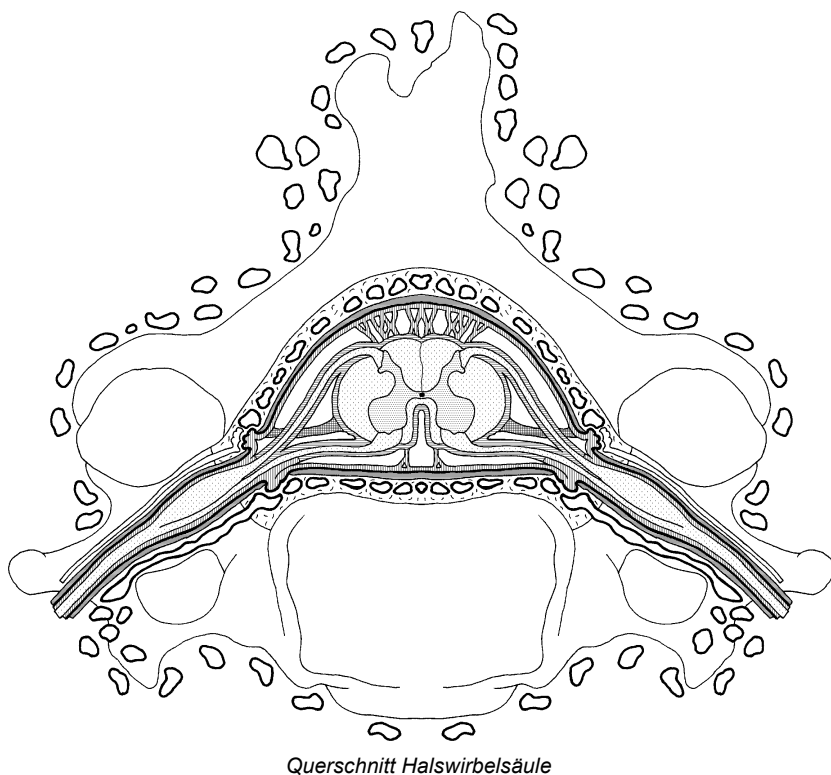
2.5. Plexus venosus vertebralis externus

- Vv. intervertebrales
- Vv. basivertebrales

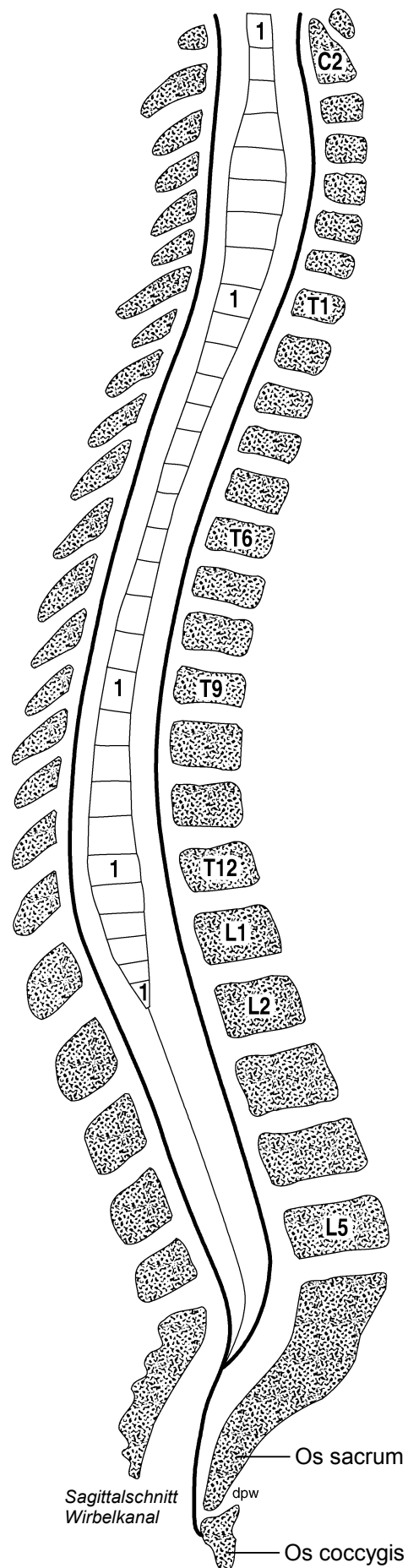
Wirbelkanal

Corpus vertebrae	Segmente / Abschnitte:
Arcus vertebrae	C1-8 (Pars cervicalis)
Proc. spinosus	Th1-12 (Pars thoracalis)
Foramen vertebrae	L1-5 (Pars lumbalis)
	S1-5 (Pars sacralis)
	Co1-3 (Pars coccygea)
Discus intervertebralis	Dura mater spinalis
Art. zygapophysialis (Facettengelenk)	Filum terminale internum
Ligg. flava	Filum terminale externum
Foramina intervertebralia	Cisterna lumbalis
Canalis vertebralis	Cauda equina
Canalis sacralis	

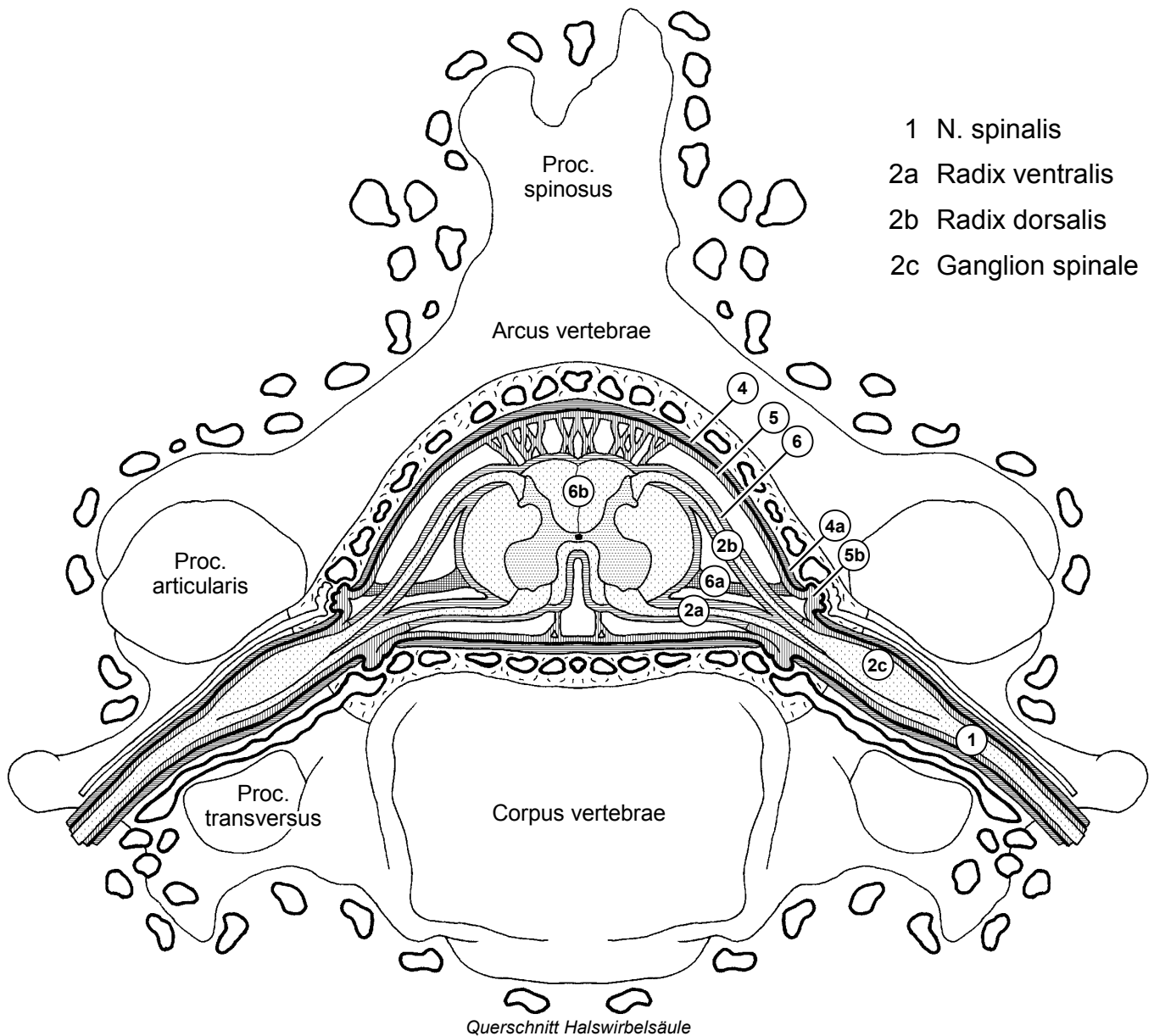
Lumbalpunktion / Spinalanästhesie
Epiduralanästhesie



Querschnitt Halswirbelsäule



Rückenmarkshüllen



- | | |
|------------------------------|------------------------------|
| 4 Dura mater spinalis | Pl. venosus vertebralis int. |
| 4a Duratrichter | Vv. intervertebrales |
| 5 Arachnoidea mater spinalis | Vv. basivertebrales |
| 5b Arachnoidalzotten | Pl. venosus vertebralis ext. |
| 6 Pia mater spinalis | Lymphgefäße |
| 6a Lig. denticulatum | Epiduralraum |
| 6b Septum medianum post. | Subduralspalt |
| | Subarachnoidalraum |