

Topographie des Wirbelkanals

Inhaltsverzeichnis

1. Rückenmark und Spinalnervenwurzeln

- Rückenmarksabschnitte
- Radices, Truncus, Rami Nervi spinalis
- Cauda equina

2. Rückenmarkshüllen

2.1. Pia mater spinalis

- Lig. denticulatum
- Septum medianum posterius
- Filum terminale internum (= pars pialis)

2.2 Arachnoidea mater spinalis

- Subarachnoidalraum
- Subduralspalt
- Zugang zum Subarachnoidalraum

2.3. Dura mater spinalis

- Duratrichter
- Filum terminale externum (= Pars duralis)

2.4. Epiduralraum (= Spatium epidurale)

- Epidurales Fettgewebe
- Plexus venosus vertebralis internus
- Begrenzung und Zugang

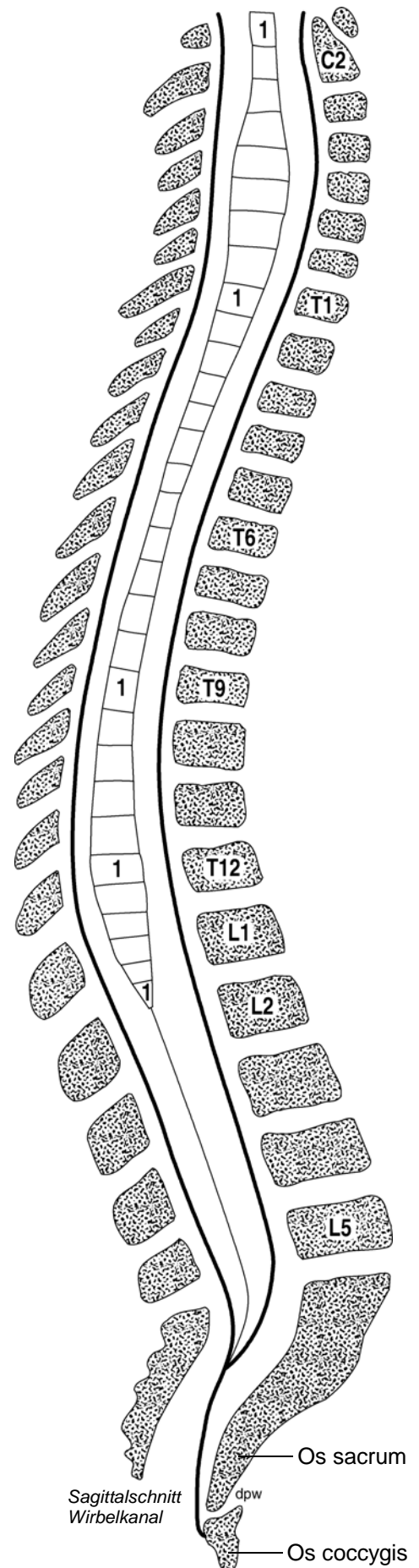
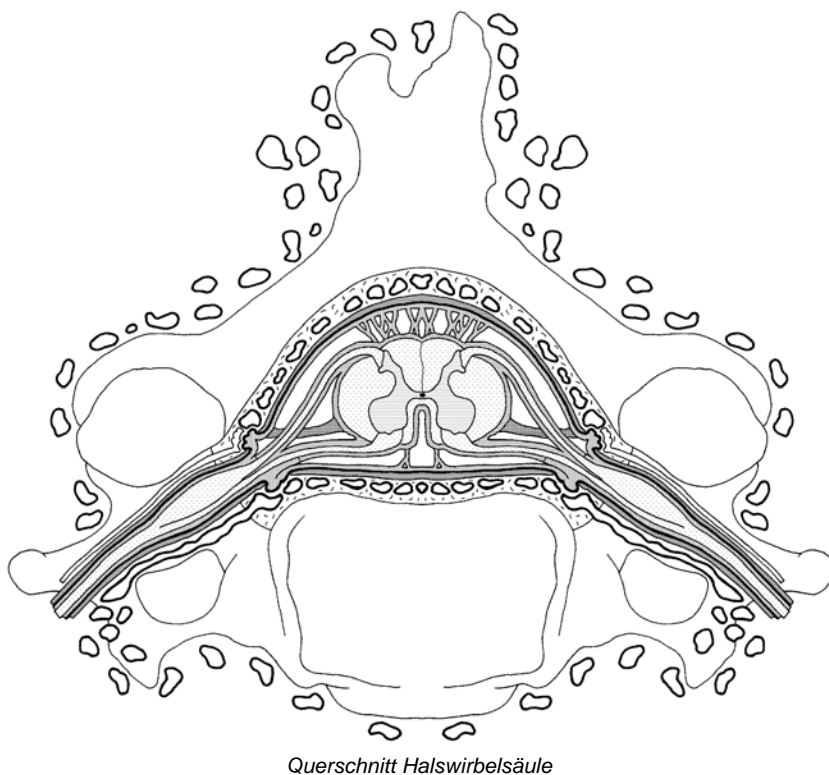
2.5. Plexus venosus vertebralis externus

- Vv. intervertebrales
- Vv. basivertebrales

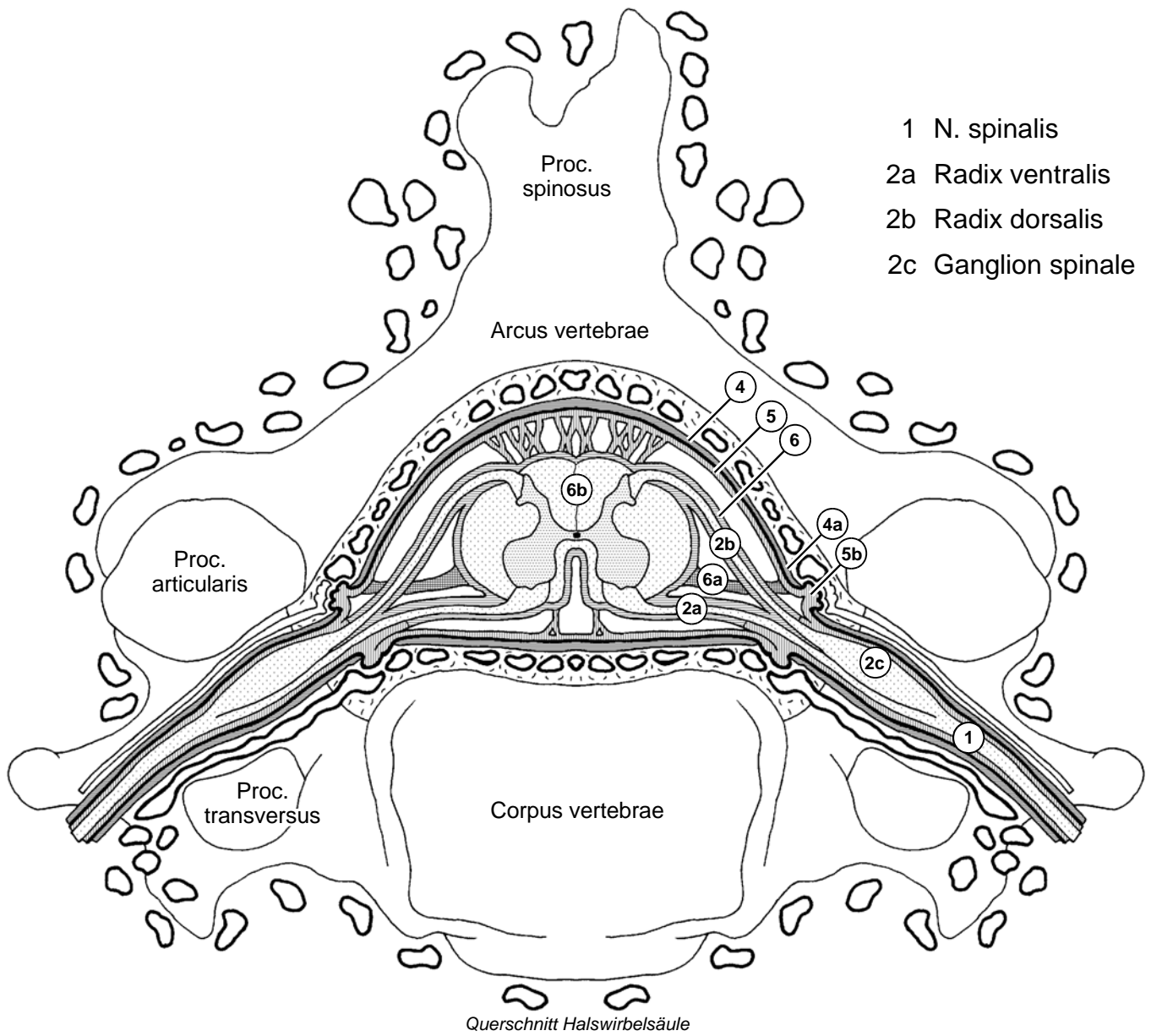
Wirbelkanal

Corpus vertebrae	Segmente / Abschnitte:
Arcus vertebrae	C1-8 (Pars cervicalis)
Proc. spinosus	Th1-12 (Pars thoracalis)
Foramen vertebrae	L1-5 (Pars lumbalis)
	S1-5 (Pars sacralis)
	Co1-3 (Pars coccygea)
Discus intervertebralis	Dura mater spinalis
Art. zygapophysialis (Facettengelenk)	Filum terminale internum
Ligg. flava	Filum terminale externum
Foramina intervertebralia	Cisterna lumbalis
Canalis vertebralis	Cauda equina
Canalis sacralis	

Lumbalpunktion / Spinalanästhesie
Epiduralanästhesie



Rückenmarkshüllen



- 1 N. spinalis
- 2a Radix ventralis
- 2b Radix dorsalis
- 2c Ganglion spinale

- 4 Dura mater spinalis
- 4a Duratrichter
- 5 Arachnoidea mater spinalis
- 5b Arachnoidalzotten
- 6 Pia mater spinalis
- 6a Lig. denticulatum
- 6b Septum medianum post.

- Pl. venosus vertebralis int.
- Vv. intervertebrales
- Vv. basivertebrales
- Pl. venosus vertebralis ext.
- Lymphgefäße
- Epiduralraum
- Subduralspalt
- Subarachnoidalraum