

Topographie des Wirbelkanals

Inhaltsverzeichnis

1. Rückenmark und Spinalnervenwurzeln

- Rückenmarksabschnitte
- Cauda equina
- Filum terminale internum (= Pars pialis)

2. Rückenmarkshüllen

2.1. Pia mater

- Lig. denticulatum
- Piasepten

2.2 Arachnoidea

- Subarachnoidalraum
- Subduralspalt
- Zugang zum Subarachnoidalraum

2.3. Dura mater

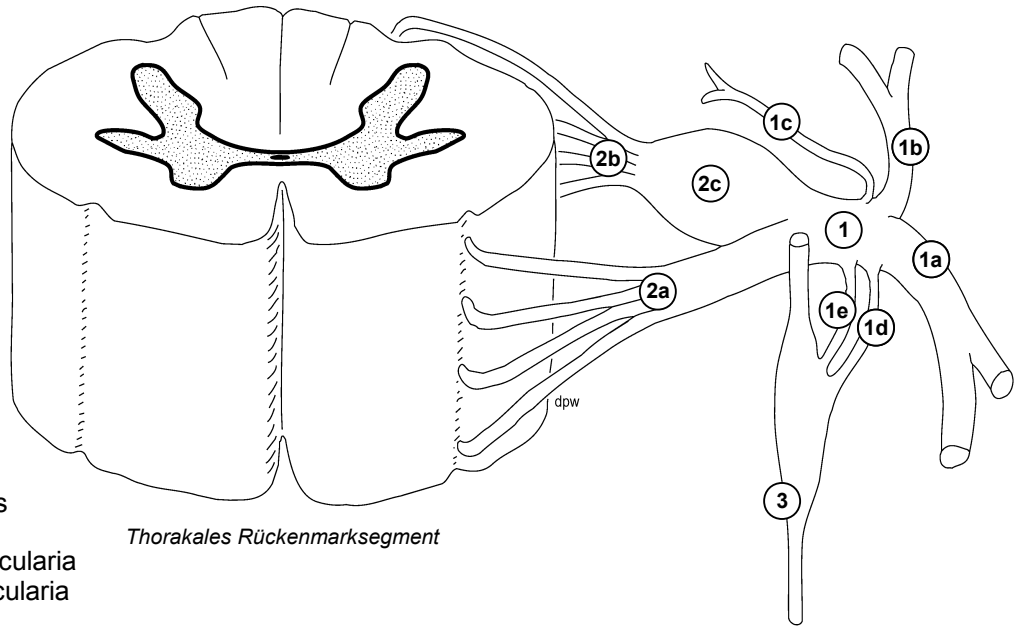
- Duratrichter
- Filum terminale externum (= Pars duralis)

2.4. Epiduralraum

- Epidurales Fettgewebe
- Plexus venosus vertebralis internus
- Zugang zum Epiduralraum

2.5. Plexus venosus vertebralis externus

- Vv. intervertebrales
- Vv. basivertebrales



Thorakales Rückenmarksegment

- 1 N. spinalis
- 1a R. ventralis
- 1b R. dorsalis
- 1c R. meningeus
- 1d R. communicans albus
- 1e R. communicans griseus
- 2a Radix ventralis, Fila radicularia
- 2b Radix dorsalis, Fila radicularia
- 2c Ganglion spinale

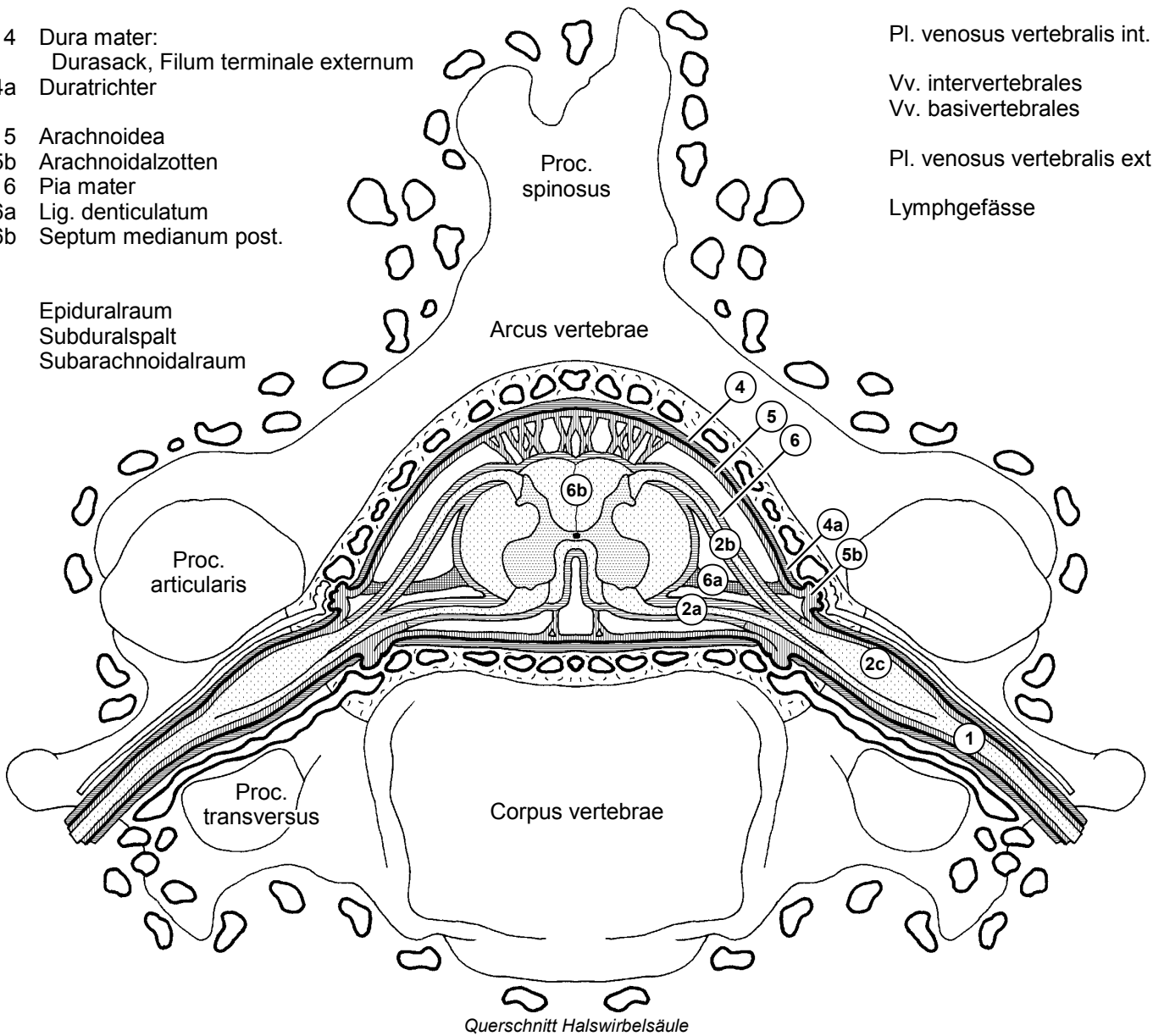
3 Tr. sympathicus

- 4 Dura mater:
Durasack, Filum terminale externum
- 4a Duratrichter

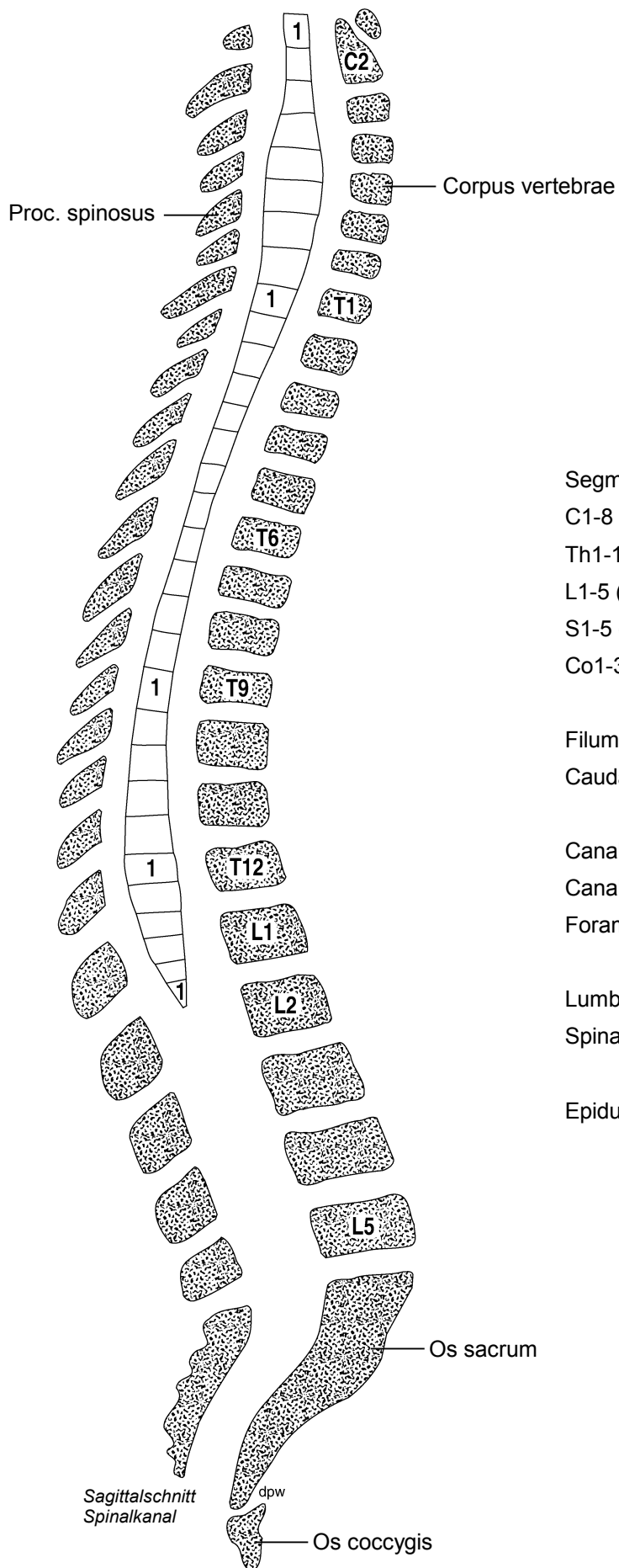
- 5 Arachnoidea
- 5b Arachnoidealzotten
- 6 Pia mater
- 6a Lig. denticulatum
- 6b Septum medianum post.

- Pl. venosus vertebralis int.
- Vv. intervertebrales
- Vv. basivertebrales
- Pl. venosus vertebralis ext.
- Lymphgefäße

- Epiduralraum
- Subduralspalt
- Subarachnoidalraum



Querschnitt Halswirbelsäule



Segmente / Abschnitte:

C1-8 (Pars cervicalis)

Th1-12 (Pars thoracalis)

L1-5 (Pars lumbalis)

S1-5 (Pars sacralis)

Co1-3 (Pars coccygea)

Filum terminale internum

Cauda equina

Canalis spinalis

Canalis sacralis

Foramina intervertebralia

Lumbalpunktion

Spinalanästhesie

Epiduralanästhesie