

Topographie des Wirbelkanals

Inhaltsverzeichnis

1. Rückenmark und Spinalnervenwurzeln

- Rückenmarksabschnitte
- Cauda equina
- Filum terminale medullare

2. Rückenmarkshüllen

2.1. Pia mater

- Lig. denticulatum
- Piasepten

2.2 Arachnoidea

- Subarachnoidalraum
- Subduralspalt
- Zugang zum Subarachnoidalraum

2.3. Dura mater

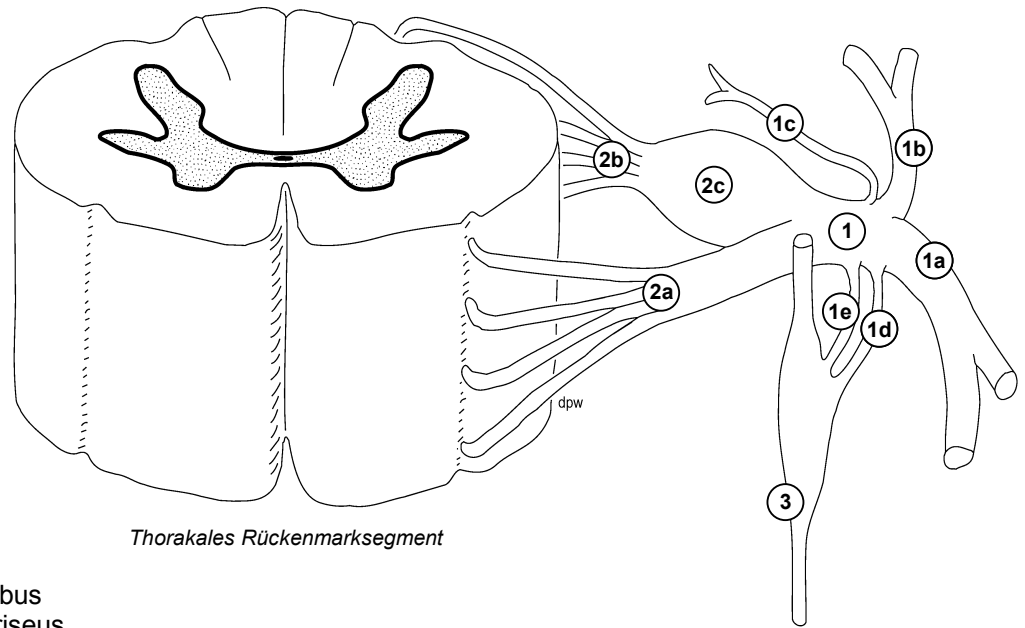
- Duratrichter
- Filum durae matris

2.4. Epiduralraum

- Epidurales Fettgewebe
- Plexus venosus vertebralis internus
- Zugang zum Epiduralraum

2.5. Plexus venosus vertebralis externus

- Vv. intervertebrales
- Vv. basivertebrales

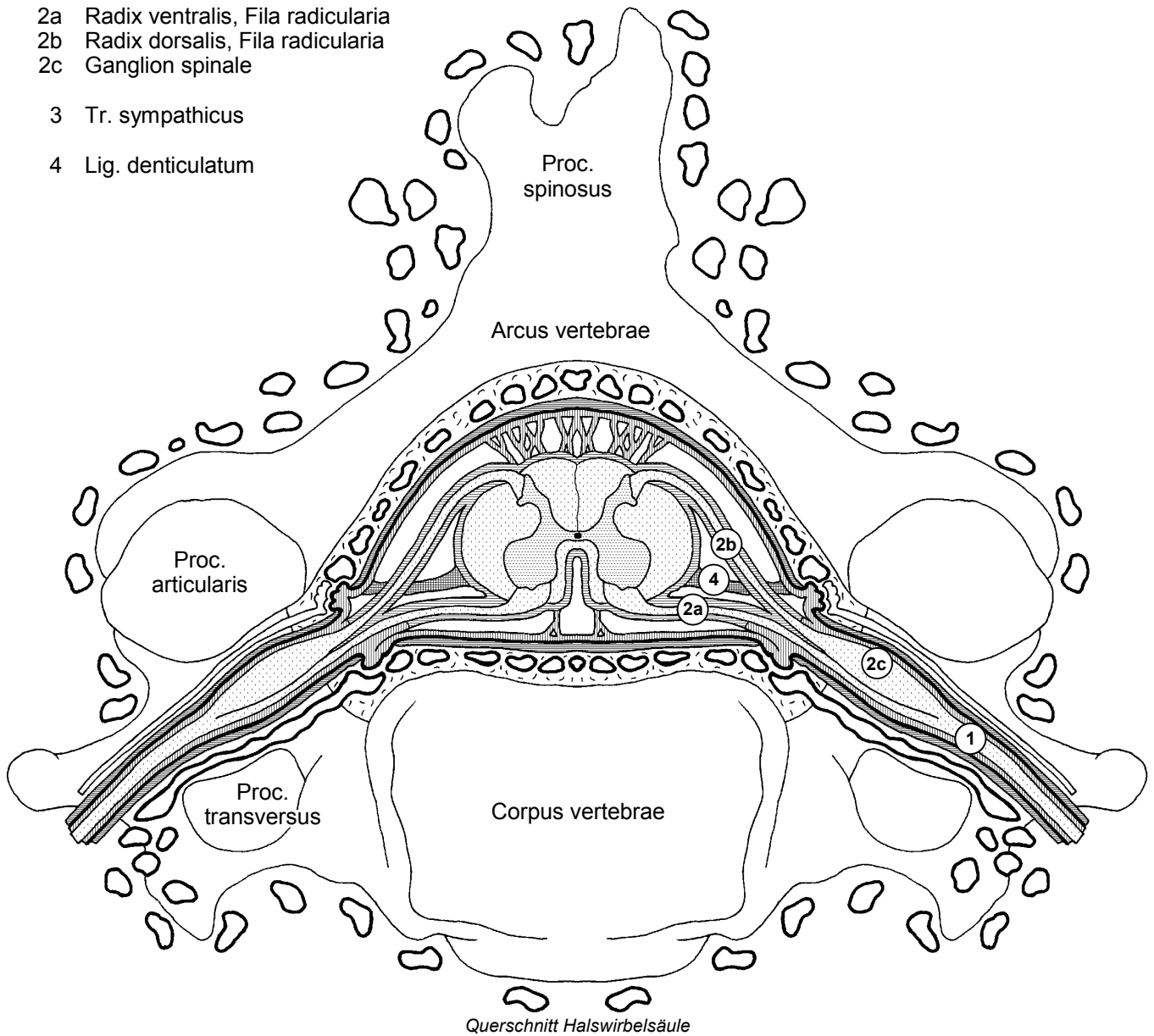


Thorakales Rückenmarksegment

- 1 N. spinalis
- 1a R. ventralis
- 1b R. dorsalis
- 1c R. meningeus
- 1d R. communicans albus
- 1e R. communicans griseus

- 2a Radix ventralis, Fila radicularia
- 2b Radix dorsalis, Fila radicularia
- 2c Ganglion spinale

- 3 Tr. sympathicus
- 4 Lig. denticulatum



Querschnitt Halswirbelsäule

