



Universität
Zürich ^{UZH}

ETH

Eidgenössische Technische Hochschule Zürich
Swiss Federal Institute of Technology Zurich

Themenblock ZNS

Rückenmark I: makro- und mikroskopische Anatomie

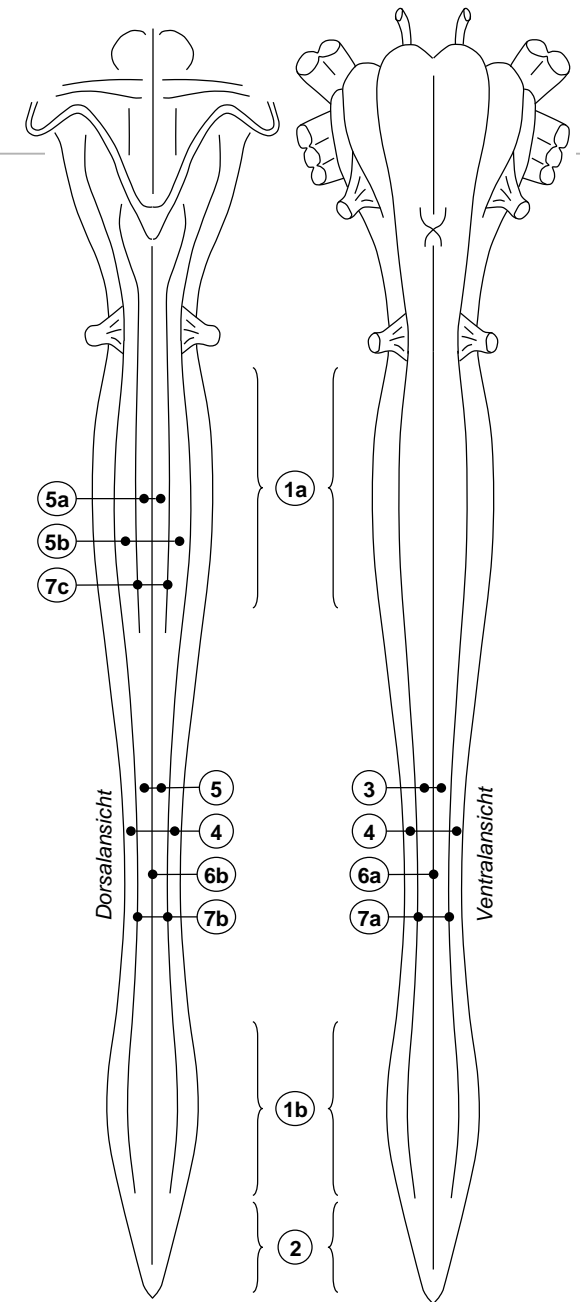
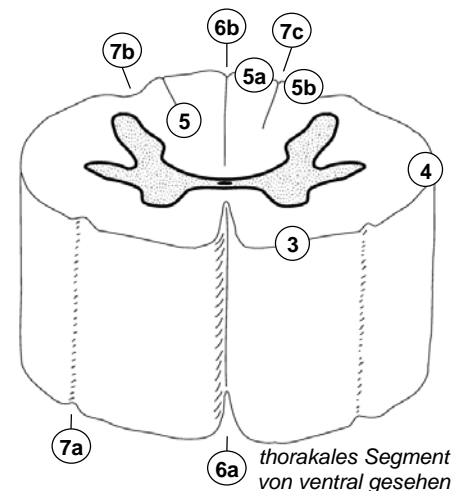
David P. Wolfer
Anatomisches Institut, Medizinische Fakultät, Universität Zürich
Institut für Bewegungswissenschaften und Sport, D-HEST, ETH Zürich

Vorlesung Humanbiologie II, Do 23.02.2017 10:15-12:00

Gliederung und Oberflächenanatomie

- *Abschnitte & Segmente*
 - *Pars cervicalis C1-8*
 - *Pars thoracalis Th1-12*
 - *Pars lumbalis L1-5*
 - *Pars sacralis S1-5*
 - *(Pars coccygea Co1-2)*
- *Durchmesser variiert*
 - *Intumescensiae: Versorgung der Extremitäten (cervicalis C4-Th1, lumbosacralis L1-S3)*
 - *Conus medullaris: kegelförmiges Ende*
- *Längsfurchen / Rinnen*
 - *tiefe mediane Spalte ventral, flache mediane Rinne dorsal*
 - *Rinnen im Bereich der Wurzelaustritte begrenzen Funiculus ant., lat., und post.*
 - *Funiculus posterior kranial von Th6 geteilt in Fasciculus gracilis (medial) und Fasciculus cuneatus (lateral, nimmt nach kranial keilförmig an Durchmesser zu)*

- 1a Intumescensia cervicalis
- 1b Intumescensia lumbosacralis
- 2 Conus medullaris
- 3 Funiculus ant.
- 4 Funiculus lat.
- 5 Funiculus post.
- 5a Fasciculus gracilis
- 5b Fasciculus cuneatus
- 6a Fissura mediana ant.
- 6b Sulcus medianus post.
- 7a Sulcus anterolateralis.
- 7b Sulcus posterolateralis
- 7c Sulcus intermedius post.

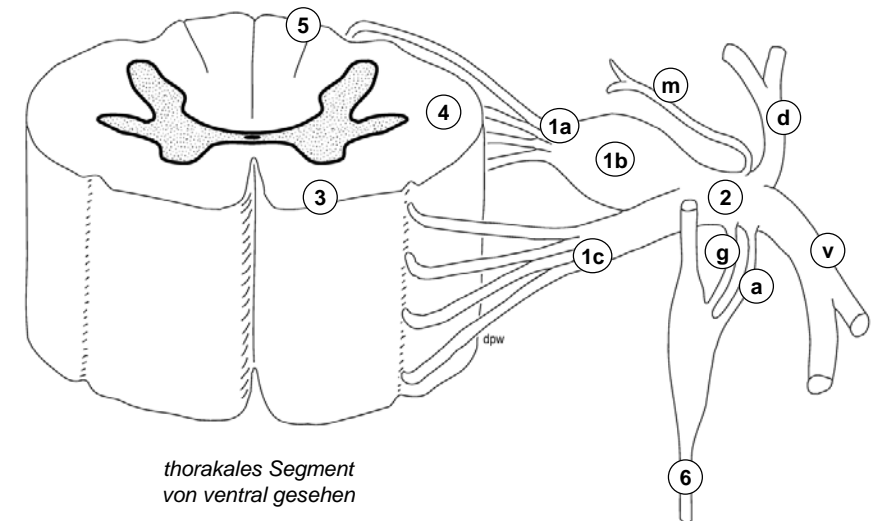


Spinalnerv und Segment

- *Spinalnervenwurzeln*
 - *zwischen Vorder- und Seitenstrang:*
Radix ventralis = efferent
 - *zwischen Seiten- und Hinterstrang:*
Radix dorsalis = afferent mit Ganglion spinale
 - *Entstehen durch Vereinigung von 4-10 Fila radicularia*
 - *Vereinigung → Spinalnerv (Truncus nervi spinalis)*
- *Spinalnervenäste*
 - *R. ventralis: Plexus cervicalis (C1-4, Hals), Plexus brachialis (C5-Th1, Arm), Thorax- und Bauchwand, Plexus lumbosacralis (T12-S3, Bein)*
 - *R. dorsalis: autochthone Rückenmuskulatur und Rückenhaut*
 - *R. communicans griseus: sympathisch postganglionär (zu allen Spinalnerven)*
 - *R. communicans albus: sympathisch präganglionär (aus Spinalnerven Th1-L2)*
 - *R. meningeus: Rückenmarkshüllen*

- 1a Radix dorsalis
- 1b Spinalganglion
- 1c Radix ventralis
- 2 N. spinalis
- 3 Funiculus ant.
- 4 Funiculus lat.
- 5 Funiculus post.
- 6 Truncus sympathicus

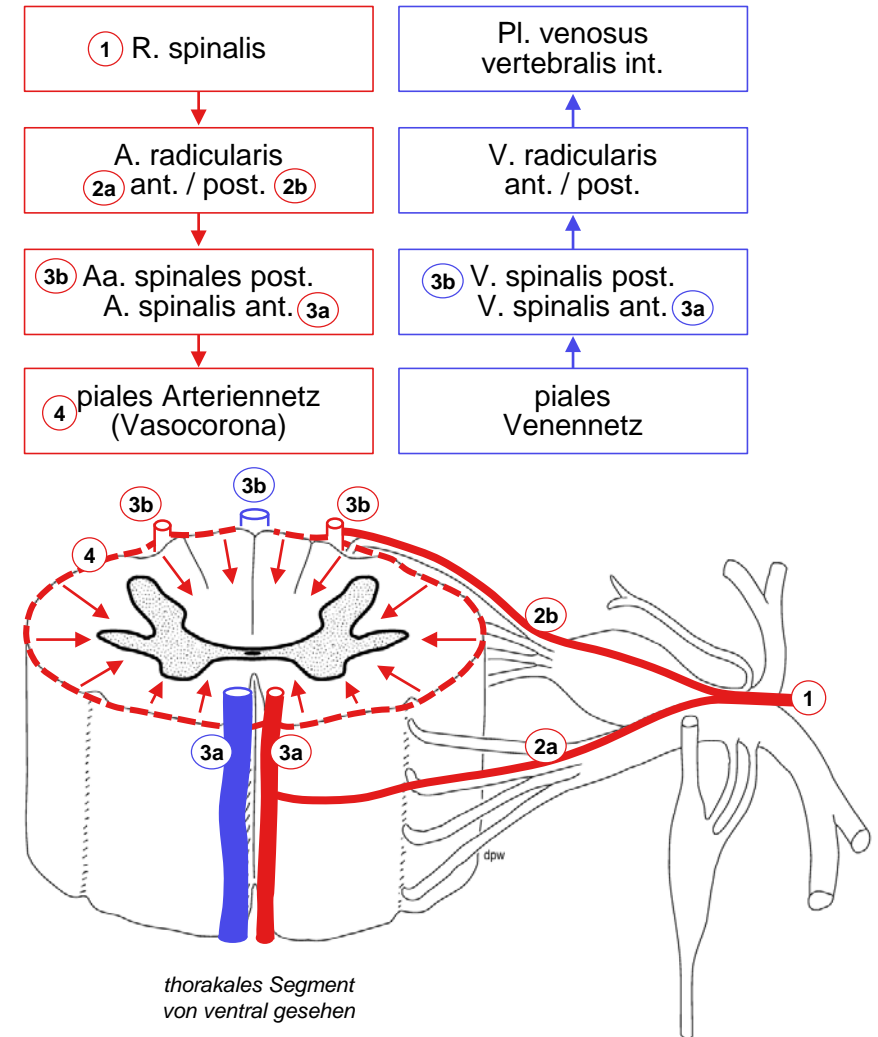
- v R. ventralis
- d R. dorsalis
- g R. communicans griseus
- a R. communicans albus
- m R. meningeus



thorakales Segment
von ventral gesehen

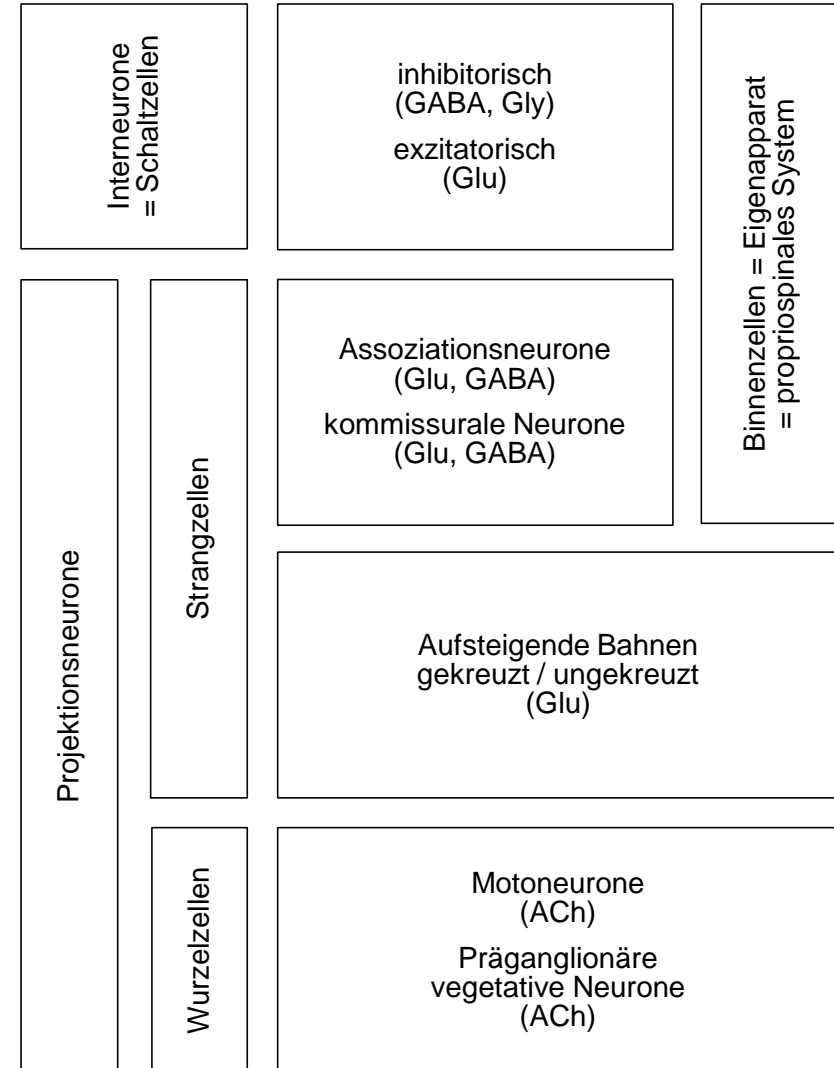
Blutversorgung

- *Blutgefäße des Rückenmarks*
 - *longitudinal: 3 Arterien, 2 Venen*
 - *piales Gefässnetz (Vasocorona)*
→ *penetrierende Gefässe (funktionelle Endarterien)*
- *segmentale Speisung*
 - *R spinalis wirbelsäulennaher Arterie*
→ *Aa. radicularis ant. et post. (verläuft mit Wurzel)*
 - *davon erreichen ca. 12 post. und 6 ant. Rückenmark,*
grösste = A radicularis magna ADAMKIEWICZ (ca. Th8-L3)
- *3 Versorgungsterritorien*
 - *A. vertebralis:*
intrakranial gehen Aa. spinales aus A. vertebralis hervor,
extrakranial → Rr. spinales als weitere Einspeisungen
 - *Aorta thoracica:*
→ *Aa intercostales post. → Rr. spinales*
 - *Aorta abdominalis:*
→ *Aa. lumbales → Rr. spinales*
- *Venöser Abfluss*
 - *Plexus vertebralis internus → externus*



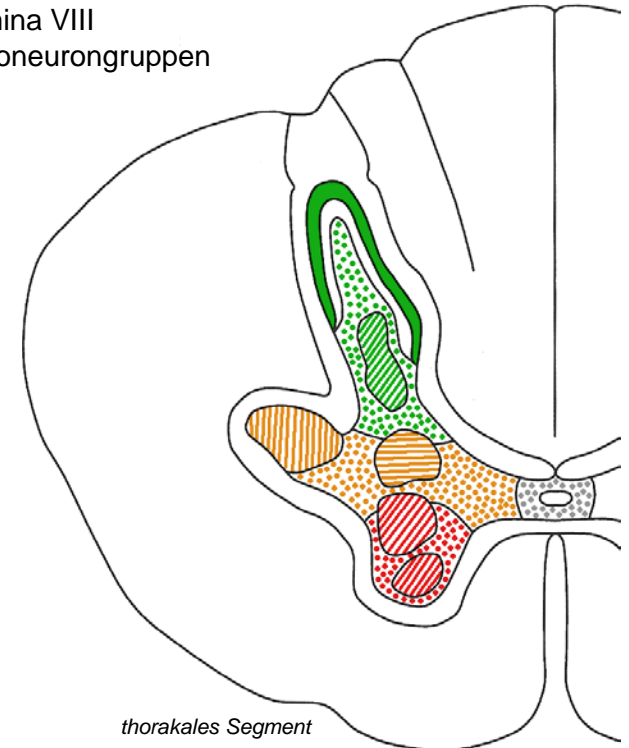
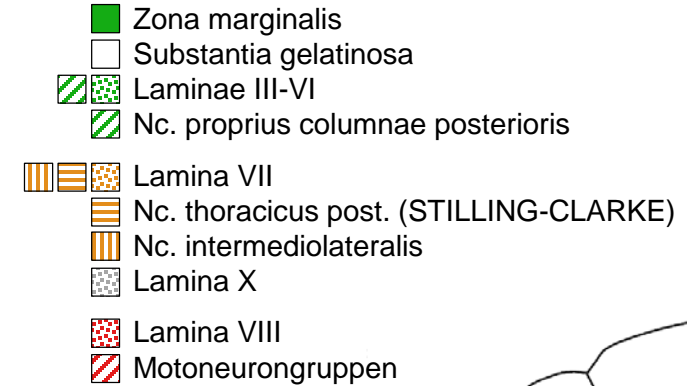
Nervenzelltypen im Rückenmark

- *Interneurone*
 - *kurze Reichweite, im Rückenmark innerhalb grauer Substanz (= Schaltzellen)*
 - *hemmend oder erregend*
 - *kleiner Zellkörper*
- *Projektionsneurone*
 - *lange Reichweite, Rückenmark: Axon verlässt graue Substanz, ev. sogar Rückenmark*
 - *überwiegend aber nicht immer erregend*
 - *eher grosser bis sehr grosser Zellkörper*
 - *Wurzelzellen schicken Axon via Radix anterior in Peripherie (ACh)*
 - *Strangzellen lassen Axon in weisser Substanz auf oder absteigen (Glu, GABA), teilweise als lange Bahnen bis in Gehirn aufsteigen (Glu)*
- *Propriospinales System*
 - *alle Neurone, deren Axon Rückenmark nicht verlässt: Interneurone und Teil der Projektionsneurone (kreuzend oder assoziativ = nicht kreuzend)*



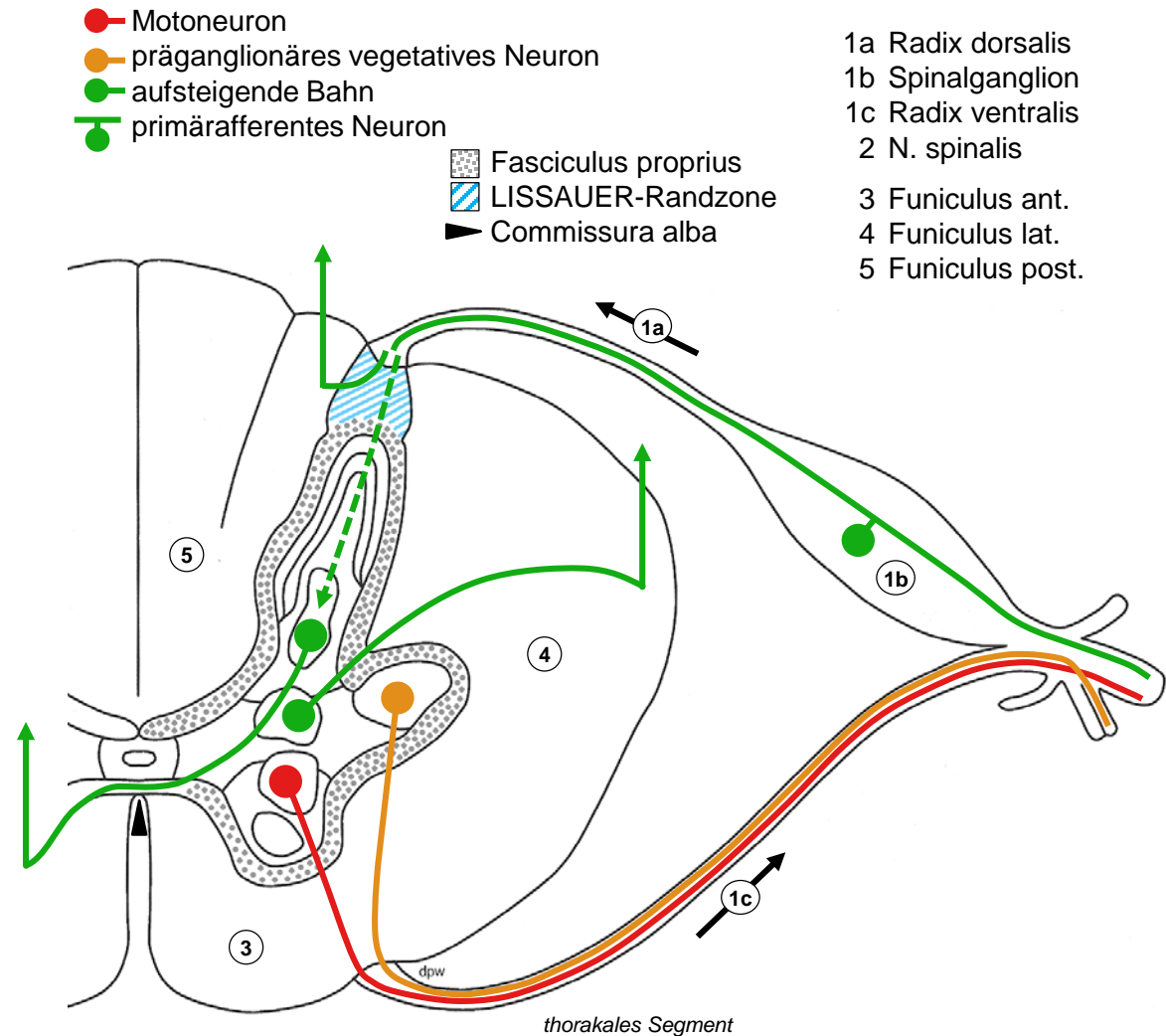
Organisation der grauen Substanz (Querschnitt)

- *REXED-Laminae I-X*
 - *Bror REXED 1952, Nissl-Färbung Rückenmark Katze*
- *I-VI Columna posterior / Cornu posterius*
 - *I Zona marginalis mit WALDEYER-Zellen (Projektionsneurone → Hirnstamm)*
 - *II Substantia gelatinosa mit inhibitorischen Interneuronen (spinale Schmerzreizverarbeitung)*
 - *III-VI Rest mit Nc. proprius (Projektionsneurone)*
- *VII+X Columna / Pars intermedia*
 - *VII enthält Nc thoracicus post. (STILLING-CLARKE, Projektionsneurone → Kleinhirn), Nc. intermediolateralis (C8-L2, präganglionär sympathisch), Ncc. parasympathici sacrales (S2-4, präganglionär parasympathisch)*
 - *X Substantia gelatinosa centralis um Canalis centralis*
- *VIII-IX Columna anterior / Cornu anterius*
 - *VIII Interneurone, einige Projektionsneurone*
 - *IX mediale (alle Segmente) und laterale (nur in Intumeszenzen) Motoneuron-Gruppen → Skelettmuskulatur*



Organisation der weissen Substanz (Querschnitt)

- *Longitudinale Fasern*
 - *Binnenverbindungen tief, direkt auf grauer Substanz: Fasciculus proprius*
 - *lange Bahnen oberflächlicher in Funiculi anterior, lateralis, posterior*
 - *LISSAUER Randzone: Auf- oder Abstieg afferenter Fasern vor Eintritt in graue Substanz*
- *Transversale Fasern*
 - *Motoneurone → Radix anterior*
 - *präganglionäre vegetative Neurone → Radix anterior*
 - *eintretende Afferenzen: direkter Eintritt in Funiculus post. oder Endigung in Columna posterior*
 - *z.T. Kreuzung aufsteigender Bahnen in ventraler Kommissur vor Aufstieg*



Dermatome

- *Segment*
 - *einem Spinalnervenpaar zugeordneter Rückenmarksabschnitt*
- *Dermatom*
 - *von Spinalnerv innerviertes Hautareal, gürtelförmig am Rumpf, langgezogen an Extremitäten (z.B. S1: Ischias-Schmerz)*
 - *Gesicht: Nervus trigeminus (Hirnnerv VI-3)!*
 - *Reizung der Hinterwurzel*
→ *Projektionsschmerz im Dermatom*
 - *Schädigung der Hinterwurzel* → *Sensibilitätsausfall (Dermatome überlappen: ev. unbemerkt)*
- *Muskelninnervation*
 - *Motoneurongruppen umfassen mehrere Segmente, etwa darüber liegenden Dermatomen entsprechend*
 - *Schädigung der Vorderwurzel* → *Muskelschwäche, Lähmung*

