



Universität
Zürich ^{UZH}

ETH

Eidgenössische Technische Hochschule Zürich
Swiss Federal Institute of Technology Zurich

Themenblock ZNS

Rückenmark I: makro- und mikroskopische Anatomie

David P. Wolfer

Anatomisches Institut, Medizinische Fakultät, Universität Zürich

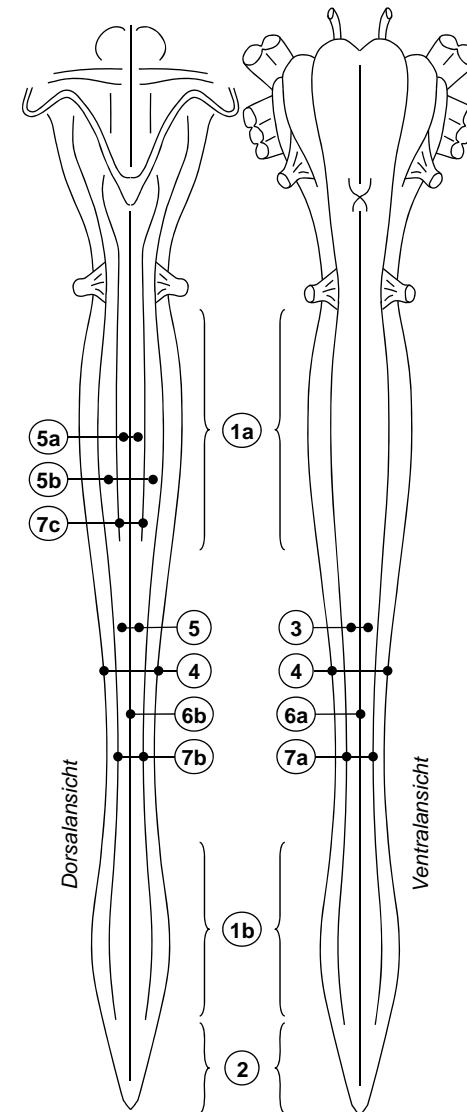
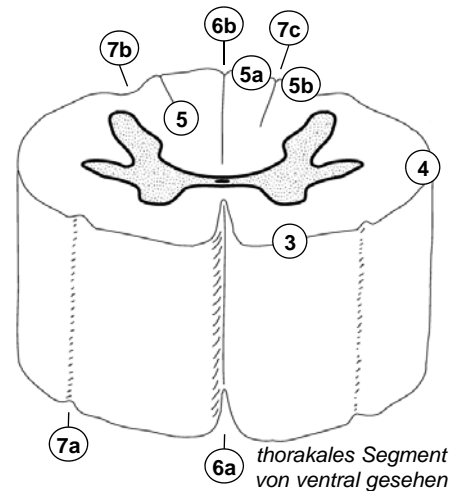
Institut für Bewegungswissenschaften und Sport, D-HEST, ETH Zürich

Vorlesung Humanbiologie II, Do 19.02.2015 08:15-10:00

Gliederung und Oberflächenanatomie

- *Abschnitte & Segmente*
 - *Pars cervicalis C1-8*
 - *Pars thoracalis Th1-12*
 - *Pars lumbalis L1-5*
 - *Pars sacralis S1-5*
 - (*Pars coccygea Co1-2*)
- *Durchmesser variiert*
 - *Intumescuntiae: Versorgung der Extremitäten (C4-Th1, L1-S3)*
 - *Conus medullaris: Ende*
- *Längsfurchen / Rinnen*
 - *tiefe mediane Spalte ventral, flache mediane Rinne dorsal*
 - *Rinnen im Bereich der Wurzelaustritte begrenzen Funiculus ant., lat., und post.*
 - *Funiculus posterior kranial von Th6 geteilt in Fasciculus gracilis (medial) und cuneatus (lateral)*

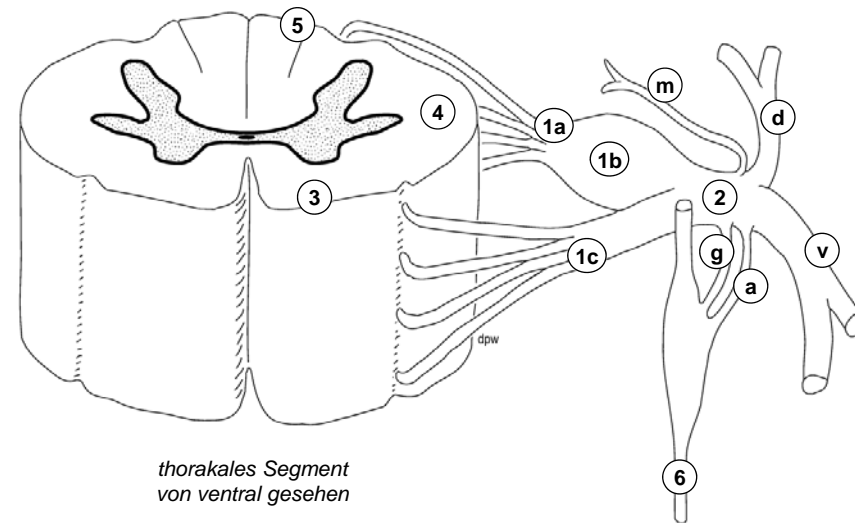
- 1a Intumescencia cervicalis
- 1b Intumescencia lumbosacralis
- 2 Conus medullaris
- 3 Funiculus ant.
- 4 Funiculus lat.
- 5 Funiculus post.
- 5a Fasciculus gracilis
- 5b Fasciculus cuneatus
- 6a Fissura mediana ant.
- 6b Sulcus medianus post.
- 7a Sulcus anterolateralis.
- 7b Sulcus posterolateralis
- 7c Sulcus intermedius post.



Spinalnerv und Segment

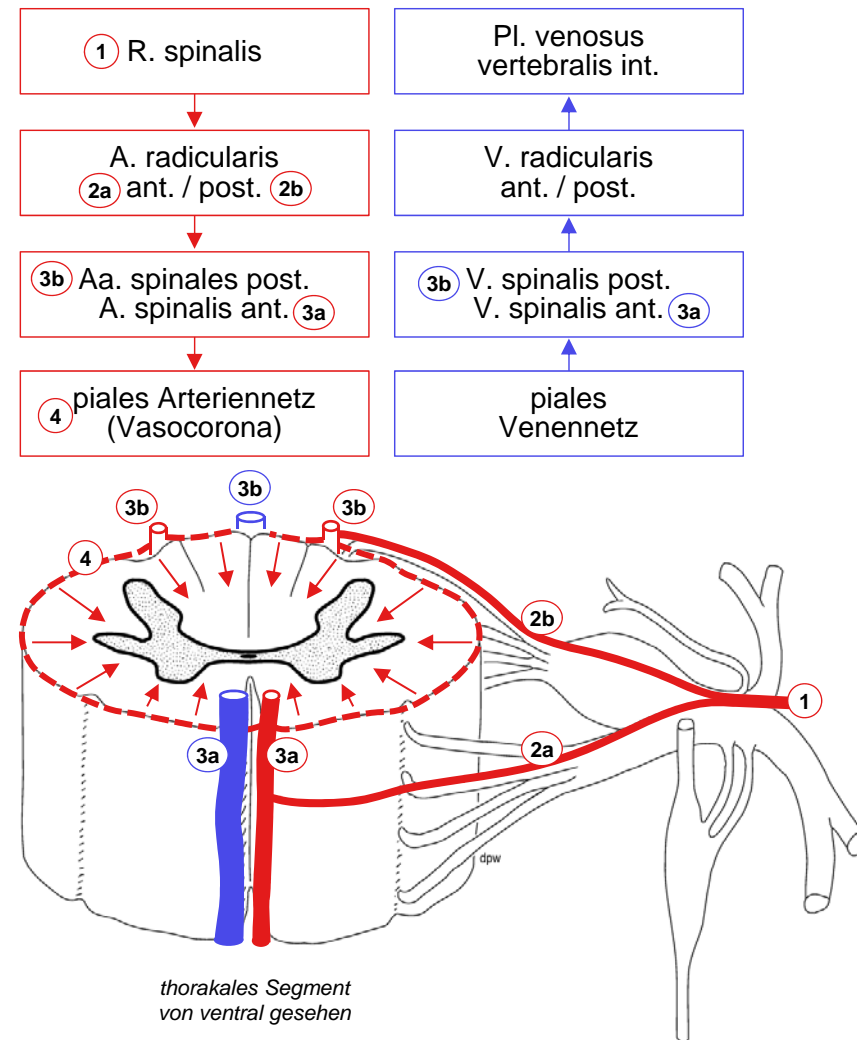
- *Spinalnervenwurzeln*
 - *zwischen Vorder- und Seitenstrang:*
Radix ventralis = efferent
 - *zwischen Seiten- und Hinterstrang:*
Radix dorsalis = afferent mit Ganglion spinale
 - *Entstehen aus 4-10 Fila radicularia*
 - *Vereinigung → Spinalnerv (Stamm)*
- *Spinalnervenäste*
 - *R. ventralis: Pl. cervicalis (C1-4, Hals), Pl. brachialis (C5-Th1, Arm), Thorax- und Bauchwand, Pl. lumbosacralis (T12-S3, Bein)*
 - *R. dorsalis: autochthone Rückenmuskulatur und Rückenhaut*
 - *R. communicans griseus: sympathisch postganglionär (zu allen Spinalnerven)*
 - *R. communicans albus: sympathisch präganglionär (aus Spinalnerv Th1-L2)*
 - *R. meningeus: Rückenmarkshüllen*

- | | |
|-----------------------|--------------------------|
| 1a Radix dorsalis | |
| 1b Spinalganglion | |
| 1c Radix ventralis | |
| 2 N. spinalis | |
| 3 Funiculus ant. | v R. ventralis |
| 4 Funiculus lat. | d R. dorsalis |
| 5 Funiculus post. | g R. communicans griseus |
| 6 Truncus sympathicus | a R. communicans albus |
| | m R. meningeus |



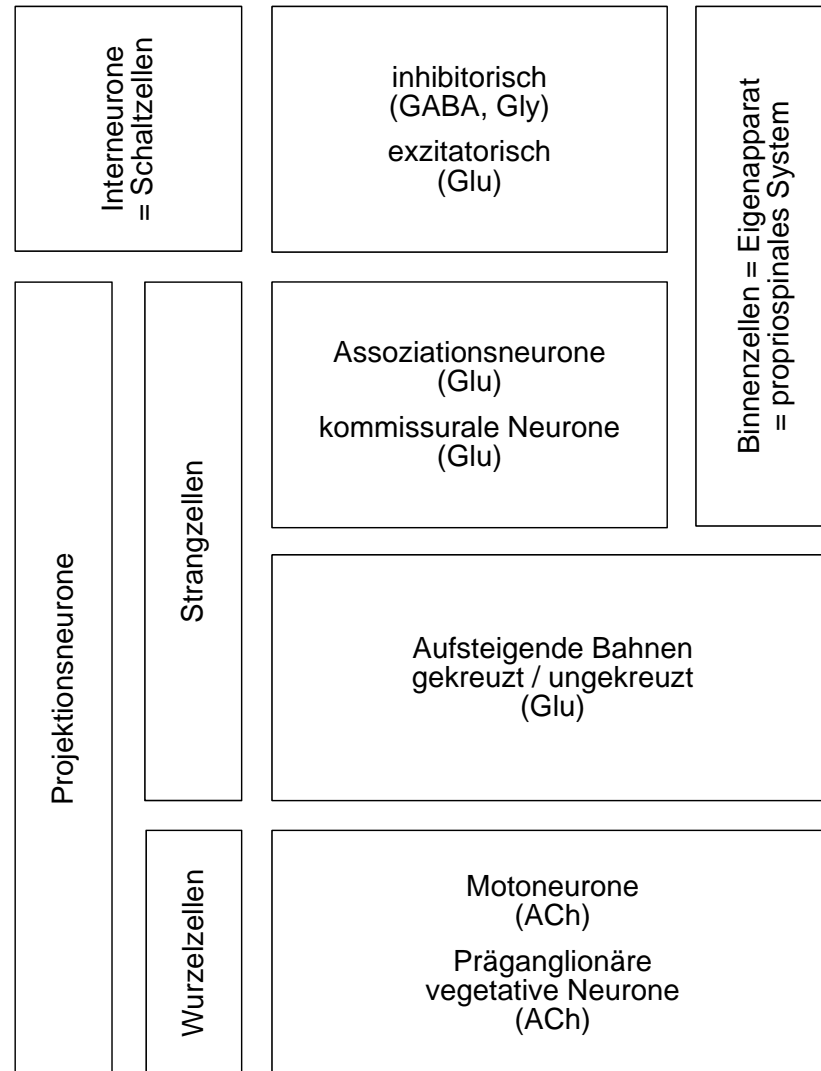
Blutversorgung

- *Blutgefäße des Rückenmarks*
 - *longitudinal: 3 Arterien, 2 Venen*
 - *piales Gefäßnetz → penetrierende Gefäße (funktionelle Endarterien)*
- *segmentale Speisung*
 - *R spinalis wirbelsäulennaher Arterie → Aa. radicularis ant. et post.*
 - *davon erreichen ca. 12 post. und 6 ant. Rückenmark, grösste = A radicularis magna ADAMKIEWICZ (ca. Th8-L3)*
- *3 Versorgungsterritorien*
 - *A. vertebralis: intrakranial direkt, extrakranial → Rr. spinales*
 - *Aorta thoracica → Aa intercostales post. → Rr. spinales*
 - *Aorta abdominalis → Aa. lumbales → Rr. spinales*
- *Venöser Abfluss*
 - *Plexus vertebralis internus → externus*



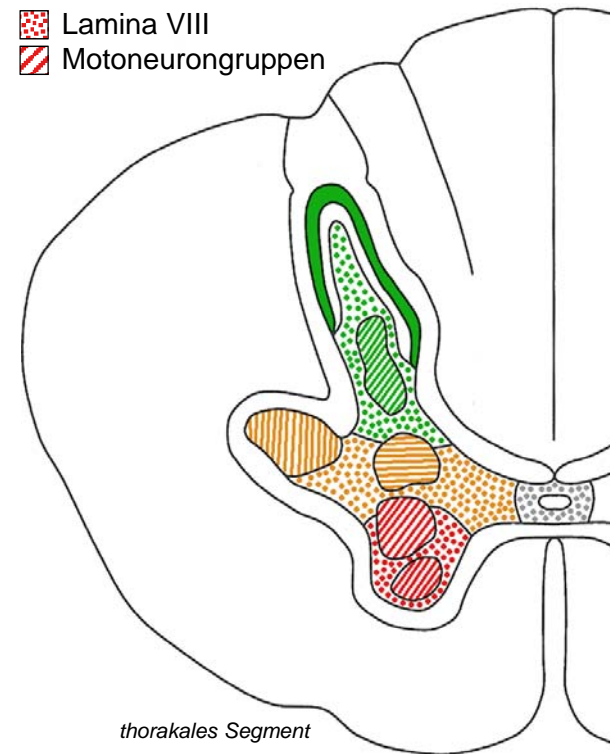
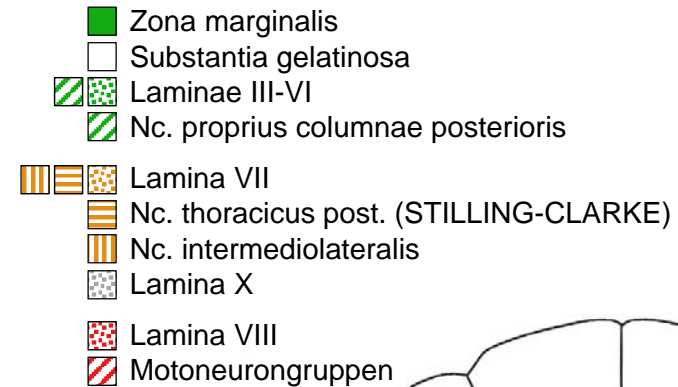
Nervenzelltypen im Rückenmark

- *Interneurone*
 - *kurze Reichweite innerhalb grauer Substanz*
 - *hemmend oder erregend*
 - *eher kleiner Zellkörper*
- *Projektionsneurone*
 - *lange Reichweite, Axon tritt in weisse Substanz ein*
 - *meist erregend*
 - *eher grosser Zellkörper*
 - *Wurzelzellen schicken Axon via Radix ant. in Peripherie (ACh)*
 - *Strangzellen lassen Axon in weisser Substanz auf oder absteigen (Glu)*
- *Propriospinales System*
 - *alle Neurone, deren Axon Rückenmark nicht verlässt: Interneurone und Teil der Projektionsneurone (kreuzend oder nicht kreuzend = assoziativ)*



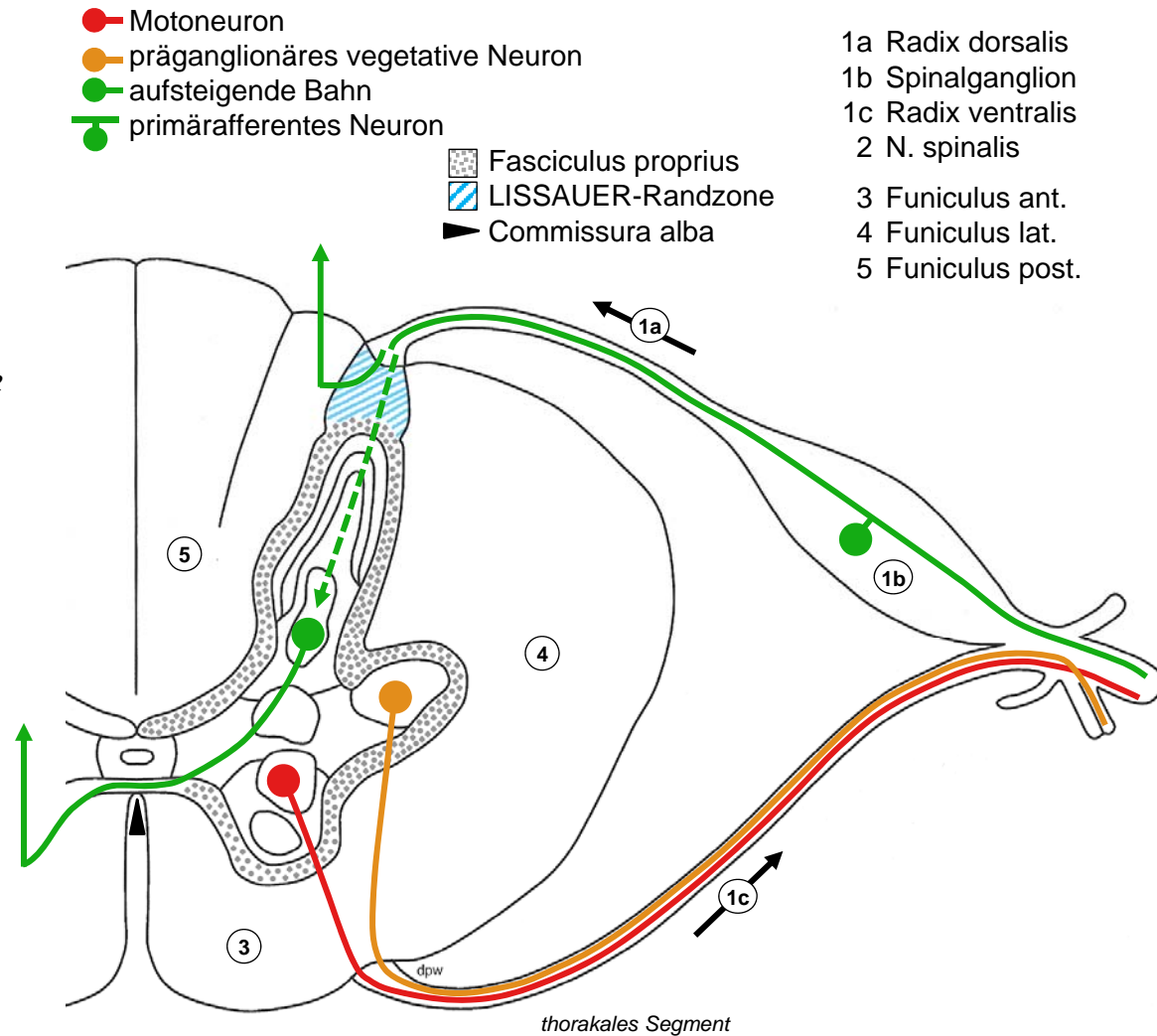
Querschnitt: graue Substanz

- *REXED-Laminae I-X*
 - *Bror REXED 1952, Nissl-Färbung Katze*
- *I-VI Columna / Cornu post.*
 - *I Zona marginalis mit WALDEYER-Zellen (Projektionsneurone)*
 - *II Substantia gelatinosa mit Interneuronen (Schmerzreizverarbeitung)*
 - *III-VI Rest mit Nc. proprius (Projektionsneurone)*
- *VII+X Columna / Pars intermedia*
 - *VII enthält Nc thoracicus post. (STILLING-CLARKE, Projektionsneurone), Nc. intermediolateralis (C8-L2, präganglionär sympathisch), Ncc. parasympathici sacrales (S2-4, präganglionär parasympathisch)*
 - *X Substantia gelatinosa centralis um Zentralkanal*
- *VIII-IX Columna / Cornu ant.*
 - *VIII Interneurone*
 - *IX mediale und laterale (Intumeszenzien) Motoneuron-Gruppen*



Querschnitt: weisse Substanz

- *Longitudinale Fasern*
 - *Binnenverbindungen tief, direkt auf grauer Substanz*
 - *lange Bahnen oberflächlich in Funiculi ant., lat., post.*
 - *LISSAUER Randzone: Auf- oder Abstieg afferenter Fasern vor Eintritt in graue Substanz*
- *Transversale Fasern*
 - *Motoneurone → Radix ant.*
 - *präganglionäre vegetative Neurone → Radix ant.*
 - *eintretende Afferenzen: direkter Eintritt in Funiculus post. oder Endigung in Columna post.*
 - *Kreuzung aufsteigender Bahnen in ventraler Kommissur vor Aufstieg*



Dermatome

- *Segment*
 - *einem Spinalnervenpaar zugeordneter Rückenmarksabschnitt*
- *Dermatom*
 - *von Spinalnerv innerviertes Hautareal, gürtelförmig am Rumpf, langgezogen an Extremitäten (z.B. S1: Ischias-Schmerz)*
 - *Gesicht: Nervus trigeminus (V1-3)!*
 - *Reizung der Hinterwurzel → Projektionsschmerz im Dermatom*
 - *Schädigung der Hinterwurzel → Sensibilitätsausfall (Dermatome überlappen: ev. unbemerkt)*
- *Muskelninnervation*
 - *Motoneurongruppen umfassen mehrere Segmente, etwa darüber liegenden Dermatomen entsprechend*
 - *Schädigung der Vorderwurzel → Muskelschwäche, Lähmung*

