



**Universität
Zürich** UZH

ETH

Eidgenössische Technische Hochschule Zürich
Swiss Federal Institute of Technology Zurich

Themenblock ZNS

Rückenmark I: makro- und mikroskopische Anatomie

David P. Wolfer

Anatomisches Institut, Medizinische Fakultät, Universität Zürich

Institut für Bewegungswissenschaften und Sport, D-HEST, ETH Zürich

Vorlesung Humanbiologie II, Do 21.02.2019 10:15-12:00

Gliederung und Oberflächenanatomie

- **Abschnitte & Segmente**

- Pars cervicalis C1-8
- Pars thoracalis Th1-12
- Pars lumbalis L1-5
- Pars sacralis S1-5
- Pars coccygea Co1-2

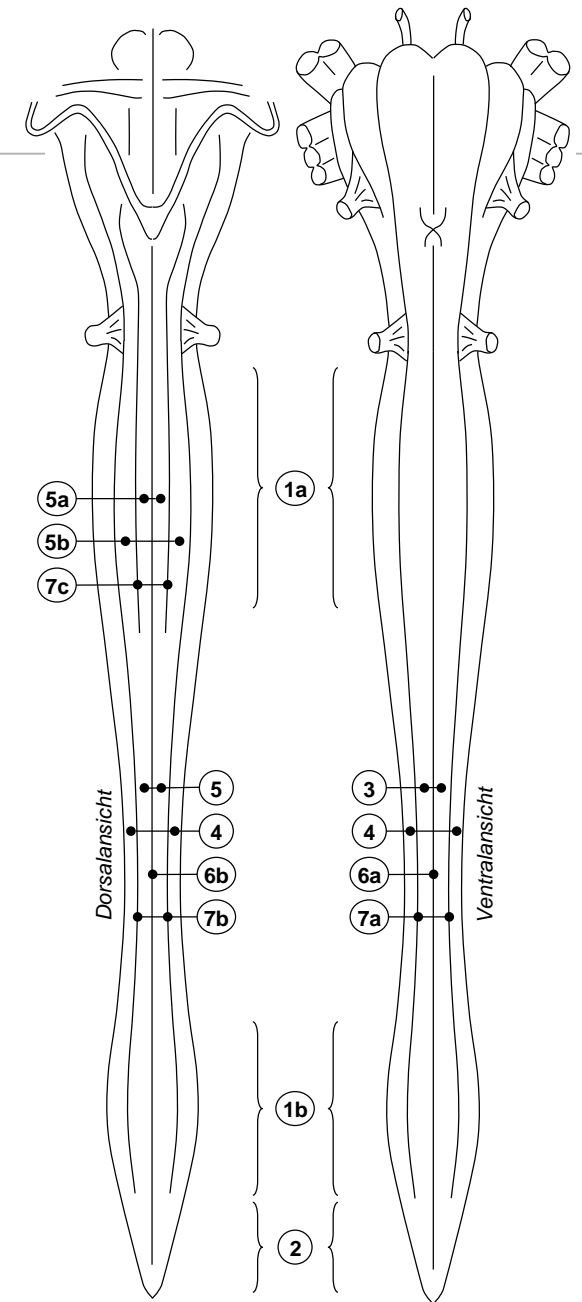
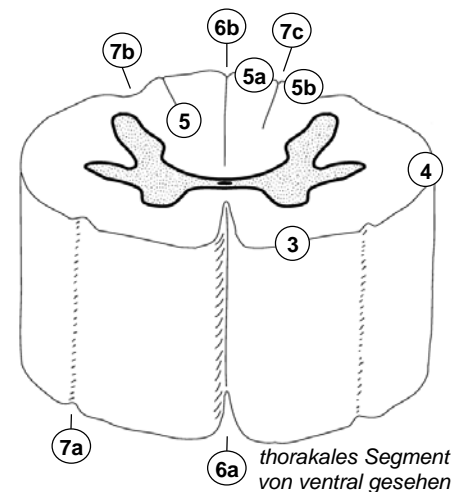
- **Durchmesser variiert**

- Intumescentiae: Versorgung der Extremitäten (cervicalis C4-Th1, lumbosacralis L1-S3):
Segmente dicker und länger
- Conus medullaris: kegelförmiges Ende

- **Längsfurchen / Rinnen**

- tiefe mediane Spalte ventral, flache mediane Rinne dorsal
- Rinnen im Bereich der Wurzelaustritte begrenzen Funiculus ant., lat., und post.
- Funiculus posterior kranial von Th6 geteilt in
 - Fasciculus gracilis (medial) und
 - Fasciculus cuneatus (lateral, nimmt nach kranial keilförmig an Breite zu)

- 1a Intumescentia cervicalis
- 1b Intumescentia lumbosacralis
- 2 Conus medullaris
- 3 Funiculus ant.
- 4 Funiculus lat.
- 5 Funiculus post.
- 5a Fasciculus gracilis
- 5b Fasciculus cuneatus
- 6a Fissura mediana ant.
- 6b Sulcus medianus post.
- 7a Sulcus anterolateralis.
- 7b Sulcus posterolateralis
- 7c Sulcus intermedius post.



Spinalnerv und Segment

• Spinalnervenwurzeln

- zwischen Vorder- und Seitenstrang: Radix ventralis = efferent
- zwischen Seiten- und Hinterstrang: Radix dorsalis = afferent
- Wurzeln entstehen durch Vereinigung von 4-10 Fila radicularia
- Vereinigung → Spinalnerv (Truncus nervi spinalis) immer erst beim Austritt aus Spinalkanal durch Foramen intervertebrale (seitliche Austrittsöffnung durch Wirbelsäule zwischen Wirbelbögen)
- Spinalganglion: Auftreibung der Radix dorsalis im Foramen intervertebrale kurz vor Vereinigung mit Radix ventralis, enthält Zellkörper pseudounipolarer afferenter Neurone

• Spinalnervenäste

- R. ventralis: Plexus cervicalis (C1-4, Hals), Plexus brachialis (C5-Th1, Arm), Thorax- und Bauchwand, Plexus lumbosacralis (T12-S3, Bein)
- R. dorsalis: autochthone Rückenmuskulatur und Rückenhaut
- R. communicans griseus: sympathisch postganglionär (zu allen Spinalnerven)
- R. communicans albus: sympathisch präganglionär (aus Spinalnerven Th1-L2)
- R. meningeus: Rückenmarkshüllen

1a Radix dorsalis

1b Spinalganglion

1c Radix ventralis

2 N. spinalis

3 Funiculus ant.

4 Funiculus lat.

5 Funiculus post.

6 Truncus sympathicus

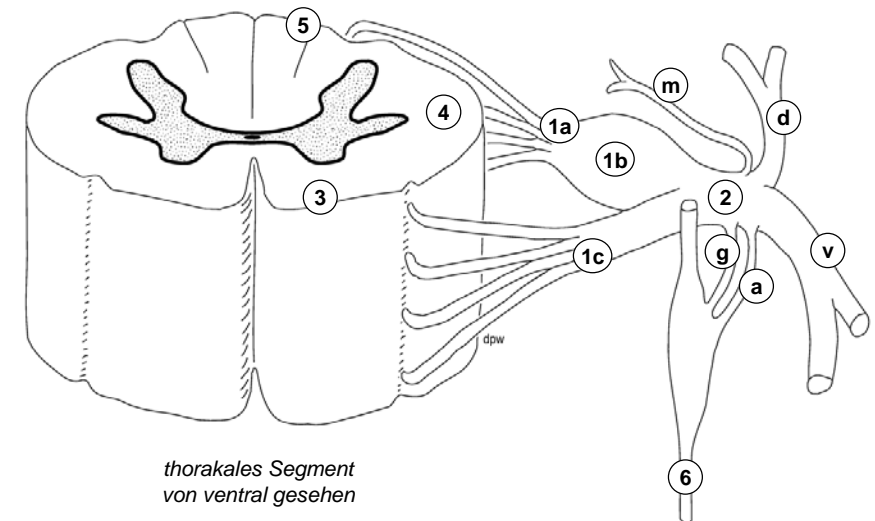
v R. ventralis

d R. dorsalis

g R. communicans griseus

a R. communicans albus

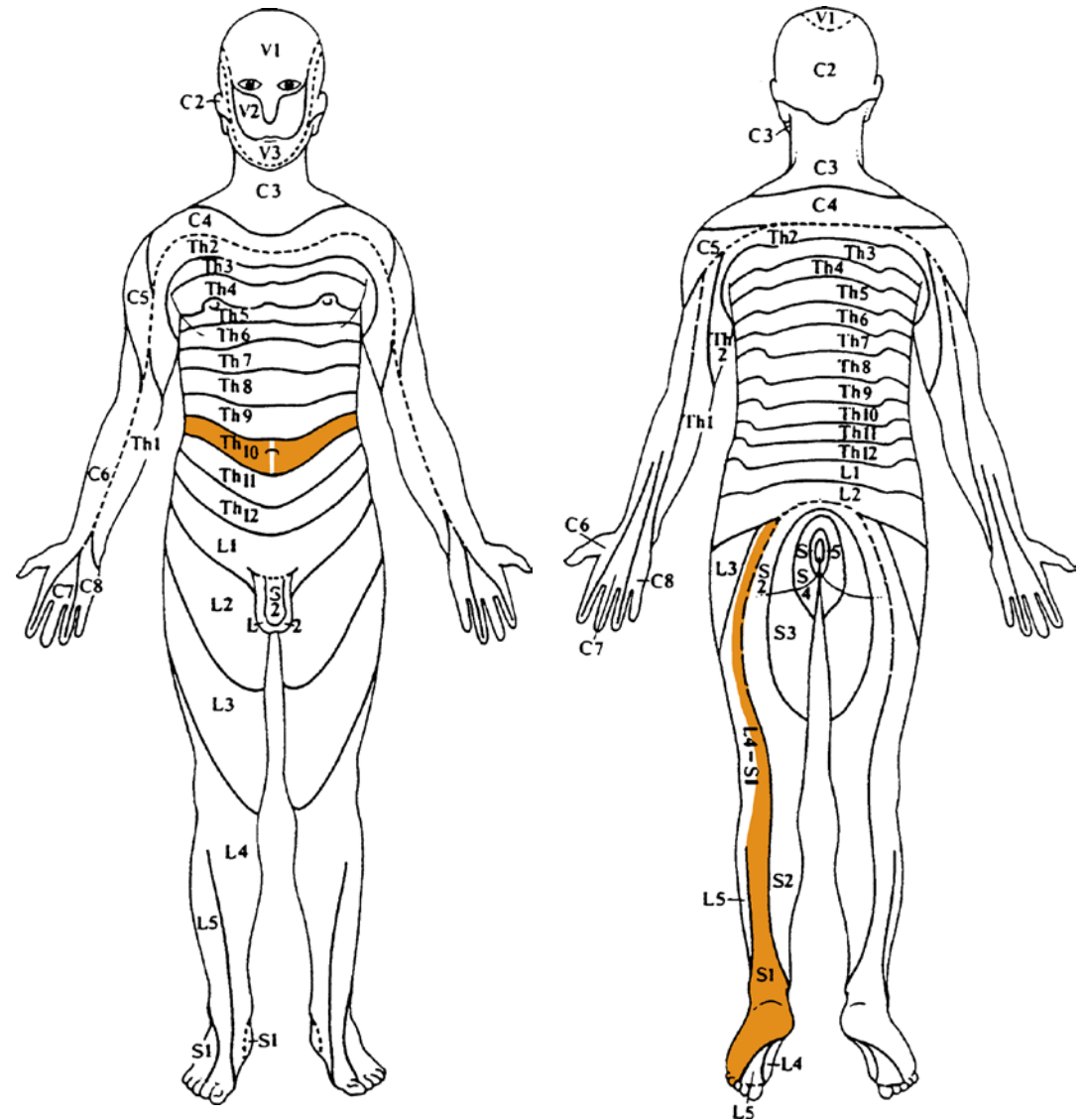
m R. meningeus



thorakales Segment
von ventral gesehen

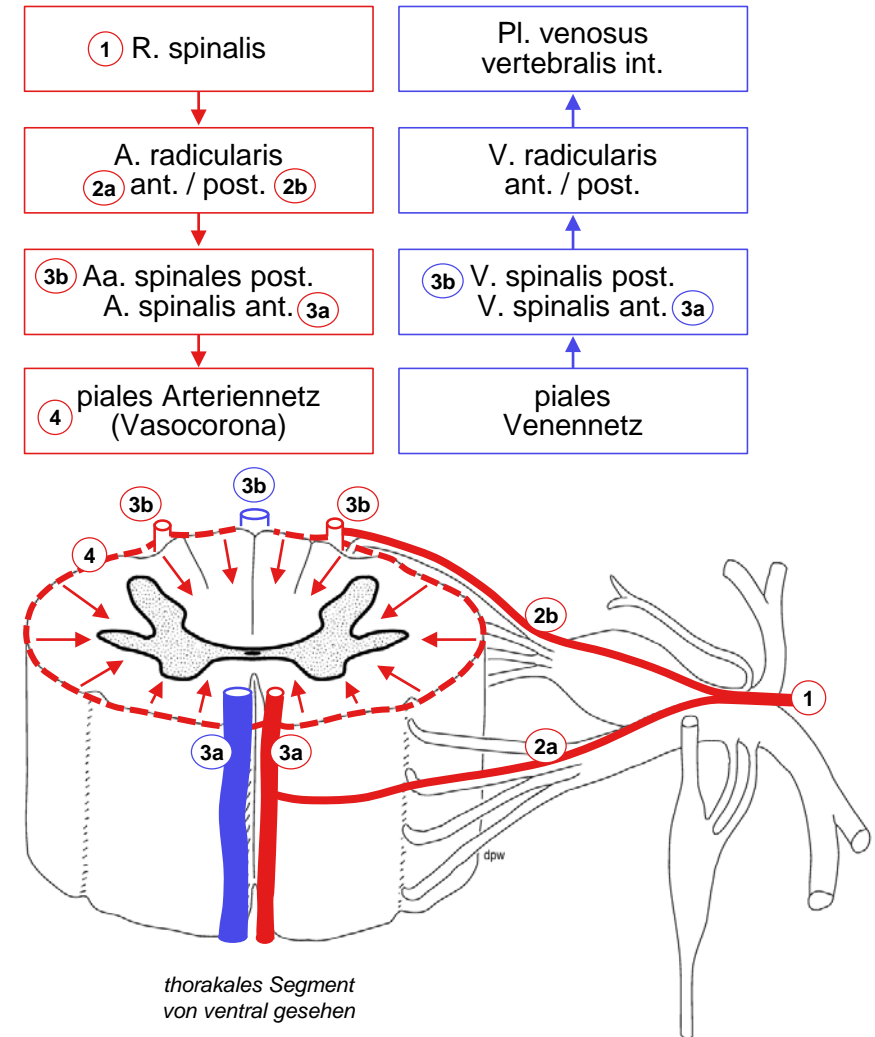
Dermatome

- Segment
 - einem Spinalnervenpaar zugeordneter Rückenmarksabschnitt
- Dermatome
 - von Spinalnerv innerviertes Hautareal, gürtelförmig am Rumpf, langgezogen an Extremitäten (z.B. S1: Ischias-Schmerz)
 - Gesicht: Nervus trigeminus (Hirnnerv V1-3)!
 - Reizung der Hinterwurzel → Projektionsschmerz im Dermatome
 - Schädigung der Hinterwurzel → Sensibilitätsausfall (Dermatome überlappen: ev. unbemerkt)
- Muskelinnervation
 - Motoneurongruppen für einen Muskel umfassen mehrere Segmente, etwa den über dem Muskel liegenden Dermatomen entsprechend
 - Schädigung der Vorderwurzel → Muskelschwäche, Lähmung



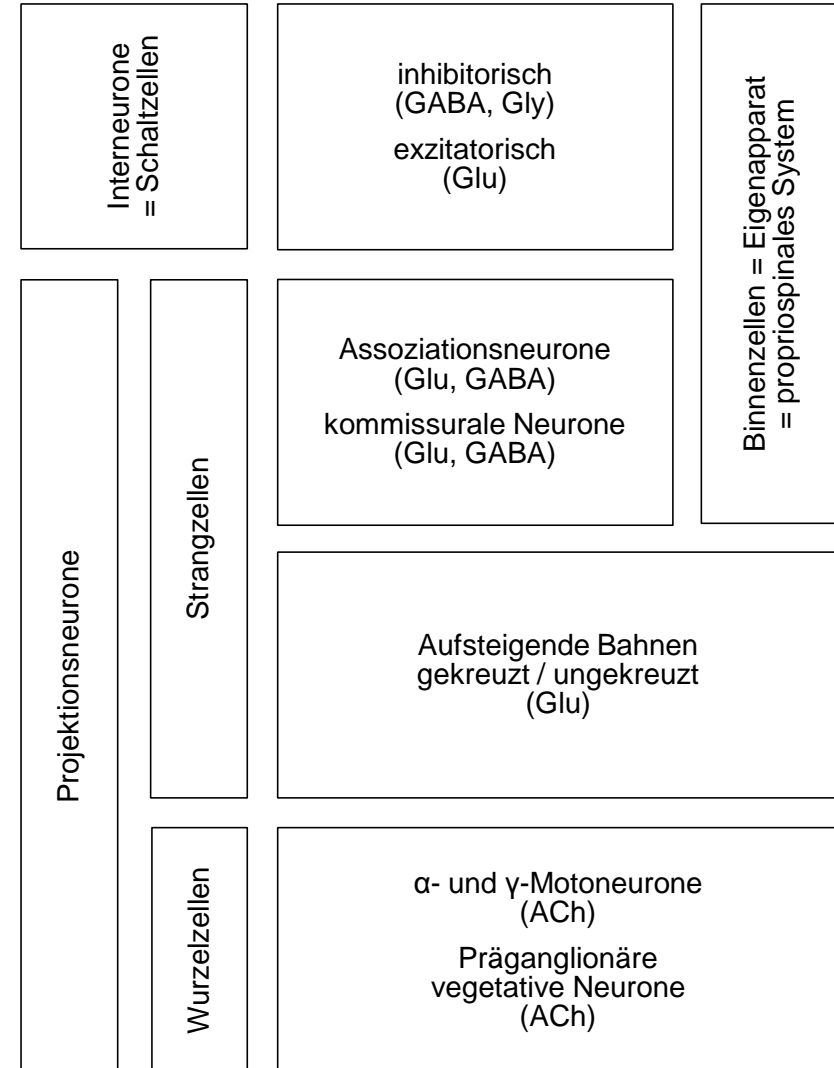
Blutversorgung

- Blutgefäße des Rückenmarks
 - longitudinal: 3 Arterien, 2 Venen
 - piales Gefässnetz (Vasocorona)
→ penetrierende Gefäße (funktionelle Endarterien)
- segmentale Speisung
 - R. spinalis wirbelsäulennaher Arterie
→ Aa. radicularis ant. et post. (verläuft mit Wurzel)
 - davon erreichen ca. 12 post. und 6 ant. Rückenmark,
grösste = A. radicularis magna Adamkwiewicz (ca. Th8-L3)
- 3 Versorgungsterritorien
 - A vertebralis → Pars cervicalis:
intrakranial gehen Aa spinales aus A vertebralis hervor,
extrakranial → Rr spinales als weitere Einspeisungen
 - Aorta thoracica → Pars thoracalis: via Aa intercostales post.
 - Aorta abdominalis → Pars lumbalis & sacralis: via Aa lumbales
 - Durchblutungsstörungen eher selten wegen Längsanastomosen,
am häufigsten an Grenzen zwischen Versorgungsterritorien
- Venöser Abfluss
 - Plexus vertebralis internus → externus



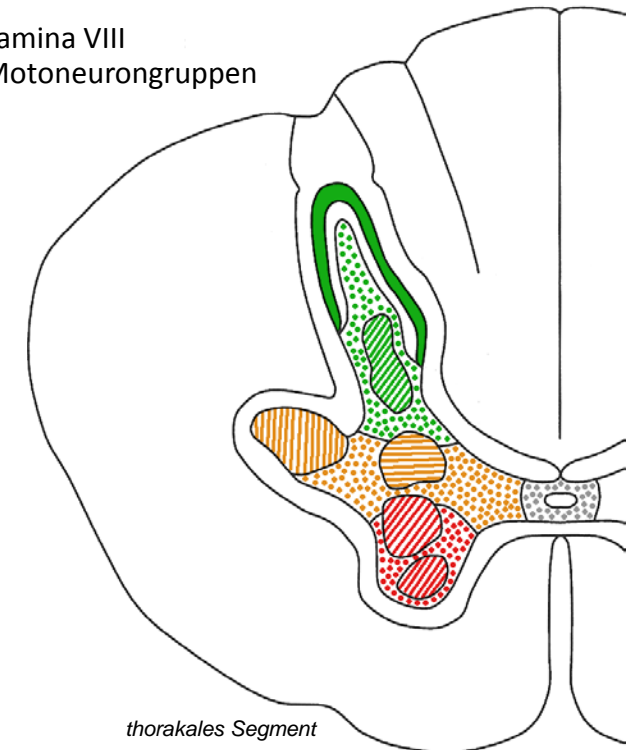
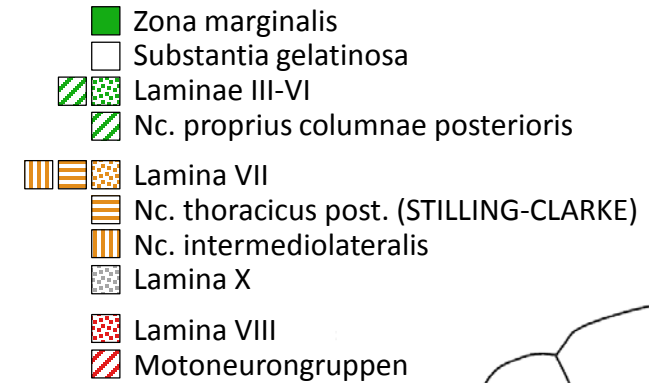
Nervenzelltypen im Rückenmark

- **Interneurone**
 - kurze Reichweite, im Rückenmark innerhalb max. weniger Segmente und innerhalb grauer Substanz (= Schaltzellen)
 - hemmend oder erregend
 - kleiner Zellkörper
- **Projektionsneurone**
 - lange Reichweite, Rückenmark: Axon oft myelinisiert, tritt in weisse Substanz ein, verläuft über mehrere Segmente innerhalb Rückenmark oder verlässt es in Richtung Gehirn oder Peripherie
 - überwiegend aber nicht immer erregend
 - eher grosser bis sehr grosser Zellkörper
 - «Wurzelzellen» schicken Axon via Radix anterior in Peripherie (ACh)
 - «Strangzellen» lassen Axon als kommissurale (kreuzend) oder assoziative (nicht kreuzend) Neurone in weisser Substanz mehrerer Segmente innerhalb Rückenmark auf oder absteigen (Glu, GABA), oder teilweise als lange Bahnen bis in Gehirn aufsteigen (Glu)
- **Propriospinales System (Eigenapparat)**
 - alle Neurone, deren Axon Rückenmark nicht verlässt: Interneurone und Teil der Projektionsneurone



Organisation der grauen Substanz (Querschnitt)

- REXED-Laminae I-X
 - Bror REXED 1952, Nissl-Färbung Rückenmark Katze
- I-VI Columna posterior / Cornu posterius
 - I Zona marginalis mit WALDEYER-Zellen (Projektionsneurone*)
 - II Substantia gelatinosa mit inhibitorischen und exzitatorischen Interneuronen (spinale Schmerzreizverarbeitung)
 - III-VI Rest, darin Nc proprius columnae post (Projektionsneurone*)
 - *anterolaterales System
- VII+X Columna / Pars intermedia
 - VII enthält Nc thoracicus post (C8-L3, STILLING-CLARKE Zellsäule am Übergang zu Columna post, Projektionsneurone des Tr spinocerebellaris post); Nc intermediolateralis (Th1-L2, präganglionär sympathisch, Cornu/Columna lat), Ncc parasymphatici sacrales (S2-4, lateral, präganglionär parasymphatisch)
 - X Substantia gelatinosa centralis um Canalis centralis
- VIII-IX Columna anterior / Cornu anterius
 - VIII Interneurone und verschiedene Projektionsneurone
 - IX = α - und γ -Motoneurone \rightarrow Skelettmuskulatur ($\alpha \rightarrow$ extrafusale Fasern, $\gamma \rightarrow$ intrafusale Fasern). Mediale Gruppen (alle Segmente) und laterale Gruppen (nur in Intumeszenzen für distale Extremitätenmuskulatur)



Organisation der weissen Substanz (Querschnitt)

- Longitudinale Fasern

- Binnenverbindungen tief, direkt auf grauer Substanz: Fasciculus proprius
- lange Bahnen oberflächlicher in Funiculi anterior, lateralis, posterior
- LISSAUER-Randzone: Auf- oder Abstieg von Kollateralen afferenter Fasern vor Eintritt in graue Substanz

- Transversale Fasern

- α - und γ -Motoneurone
→ Radix anterior
- präganglionäre vegetative Neurone
→ Radix anterior
- aus Radix post eintretende Afferenzen:
 - Columna posterior eventuell nach Auf/Abstieg in Lissauer-Randzone, oder
 - Funiculus posterior + Kollaterale
 - Columna posterior / Pars intermedia
- Faserkreuzung in ventraler Kommissur: kommissurale Neurone, anterolaterales System, Tr spinocerebellaris ant, Tr corticospinalis ant

