

Herstellung der Präparate

Handhabung des Mikroskops

Beispiele von Oberflächenepithelien

Fixation



Einbettung



Schneiden



Färbung



Eindecken

## Beurteilung / Klassifikation von Epithelien:

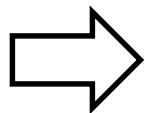
### 1. Schichtung

- einschichtig (einschichtig einfach)
- mehrreihig (einschichtig mehrreihig)
- mehrschichtig

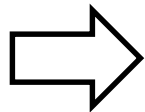
### 2. Zellform (oberste Schicht)

### 3. Differenzierungen

- Fortsätze
- Verhornung
- Crusta
- Sekretion
- Zellkontakte



Organidentifikation beim Gesunden



Erkennen von pathologischen Veränderungen

## **Urothel = Übergangsepithel**

### Eigenschaften

1. mehrschichtig
2. platt bis hochprismatisch
3. Deckzellen: Crusta, Schlussleistenkomplexe

### Vorkommen: ableitende Harnwege

- Nierenbecken
- Harnleiter
- Harnblase

# Respiratorisches Epithel

## Eigenschaften

1. mehrreihig
2. hochprismatisch
3. Kinozilien, Becherzellen

## Vorkommen:

- Nasenhöhle, Nebenhöhlen
- Rachen (Luftwege)
- Kehlkopf (ausser Stimmfalte)
- Trachea, Bronchien, grosse Bronchiolen

## **Mehrschichtiges Plattenepithel, unverhornt**

### Eigenschaften

1. mehrschichtig
2. platt
3. Glykogeneinlagerungen, keine Verhornung, Kernpyknose

### Vorkommen:

- Mundhöhle, Rachen (Speisewege), Oesophagus, Analkanal
- Stimmlippe
- Ausgang Harnröhre
- Portio vaginalis, Vagina
- Cornea

## **Mehrschichtiges Plattenepithel, verhornt**

### Eigenschaften

1. mehrschichtig
2. platt
3. Verhornung, Stachelzell-Phänomen (Artefakt)

### Vorkommen: Epidermis

- Felderhaut
- Leistenhaut

# **Binde- und Stützgewebe**

## 1. Zellen

- fixe Zellen (Fibroblasten = Fibrozyten)
- freie Zellen (Immunsystem)

## 2. extrazelluläre Matrix

- ungeformte Bestandteile
  - Proteine, Proteoglykane
  - Mineralsalze
- Fasern:
  - kollagen: Zugfestigkeit
  - elastisch: Elastizität



## **Mesenchym (embryonales Bindegewebe)**

- keine Fasern
- Mesenchymzellen sind Vorläufer für
  - Binde- und Stützgewebe
  - Epithelgewebe
  - Muskelgewebe
  - Blutbildung und Immunsystem

## Bindegewebe

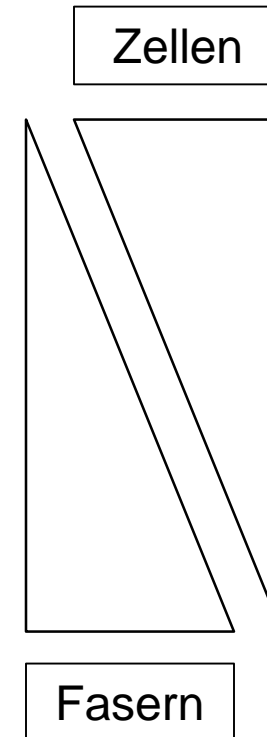
1. retikulär (Kollagen III)

2. faserig (Kollagen I, Elastin)

- locker = feinfaserig
- straff = grobfaserig
- geflechtartig
- parallelfaserig

3. spezielle Formen, ua

- Fettgewebe (Kollagen III)
- elastisches Bindegewebe



## Knorpel

## Knochen

extrazelluläre  
Matrix

Kollagen II  
Fibrillen

Kollagen I  
Fibrillen

Proteoglykane  
+++ H<sub>2</sub>O

Hydroxyapatit  
(Ca-PO<sub>4</sub>-OH)

fixe Zellen

Chondrozyten  
Chondroblasten

Osteozyten  
Osteoblasten

freie Zellen

keine  
(Chondroklasten)

keine  
(Osteoklasten)

**hyaliner Knorpel**

Fibrillen Kollagen II maskiert

**elastischer Knorpel**

Fibrillen Kollagen II maskiert  
**+ elastische Fasern färbbar**

**Faser - Knorpel**

Fibrillen Kollagen II maskiert  
**++ Fasern Kollagen I färbbar**

mikroskopisch

Geflechtknochen

Lamellenknochen

**Knochen**

Spongiosa

Compacta

makroskopisch

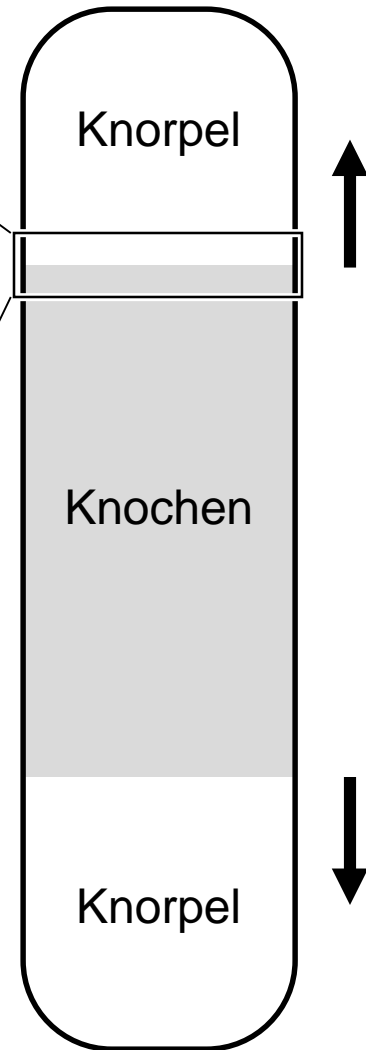
**Osteogenese**

```
graph TD; A[Osteogenese] --> B[direkt desmal]; A --> C[indirekt chondral];
```

direkt  
desmal

indirekt  
chondral

1. **Proliferationszone**  
= **Säulenknorpel**  
(Wachstum)
2. **Hypertrophiezone**  
= **Blasenknorpel**  
(Mineralisation)
3. **Resorptionszone**  
= **Eröffnungszone**  
(Knorpelabbau)
4. **Ossifikationszone**  
(Knochenaufbau)



# Nervengewebe

10%

90%

## Neurone

Soma  
Dendriten  
Axon

## periphere Gliazellen

Schwann-Zellen  
Mantelzellen

PNS

## zentrale Gliazellen

Astrozyten, Oligodendrozyten, Mikroglia  
Ependymzellen, Plexusepithel

ZNS



# Nervenfaser

```
graph TD; NF[Nervenfaser] --- Axon; NF --- Glia; subgraph Glia; direction TB; PH[periphere Hüllzellen<br/>myelinisierende Schwann-Zellen<br/>nicht-myelinisierende Schwann-Zellen]; ZH[zentrale Hüllzellen<br/>myelinisiert: Oligodendrozyten<br/>nicht myelinisiert: ev. Astrozyten]; end; Axon --- Glia; PH --- PNS; ZH --- ZNS;
```

Axon

## periphere Hüllzellen

myelinisierende Schwann-Zellen

nicht-myelinisierende Schwann-Zellen

PNS

## zentrale Hüllzellen

myelinisiert: Oligodendrozyten

nicht myelinisiert: ev. Astrozyten

ZNS

# Ganglien

Ansammlung von Nervenzellkörpern im PNS, umgeben von Mantelzellen

## sensorisch

- Spinalganglien
- Hirnnervenganglien

## vegetativ

- sympathisch
- parasympathisch
- enterisch

# Nervengewebe ZNS

```
graph TD; A[Nervengewebe ZNS] --> B[weisse Substanz]; A --> C[graue Substanz]; B --- B1["- Gliazellen"]; B --- B2["- Nervenfasern"]; B --- B3["- Blutgefäße"]; C --- C1["- neuronale Zellkörper"]; C --- C2["- Gliazellen (Zellkerne)"]; C --- C3["- Neuropil*"]; C --- C4["- Blutgefäße"]; C3 --- C3a["* - Axone"]; C3 --- C3b["* - Dendriten"]; C3 --- C3c["* - Synapsen"]; C3 --- C3d["* - Gliazellfortsätze"];
```

## weisse Substanz

- Gliazellen
- Nervenfasern
- Blutgefäße

## graue Substanz

- neuronale Zellkörper
- Gliazellen (Zellkerne)
- Neuropil\*
- Blutgefäße

- \* - Axone
- \* - Dendriten
- \* - Synapsen
- \* - Gliazellfortsätze