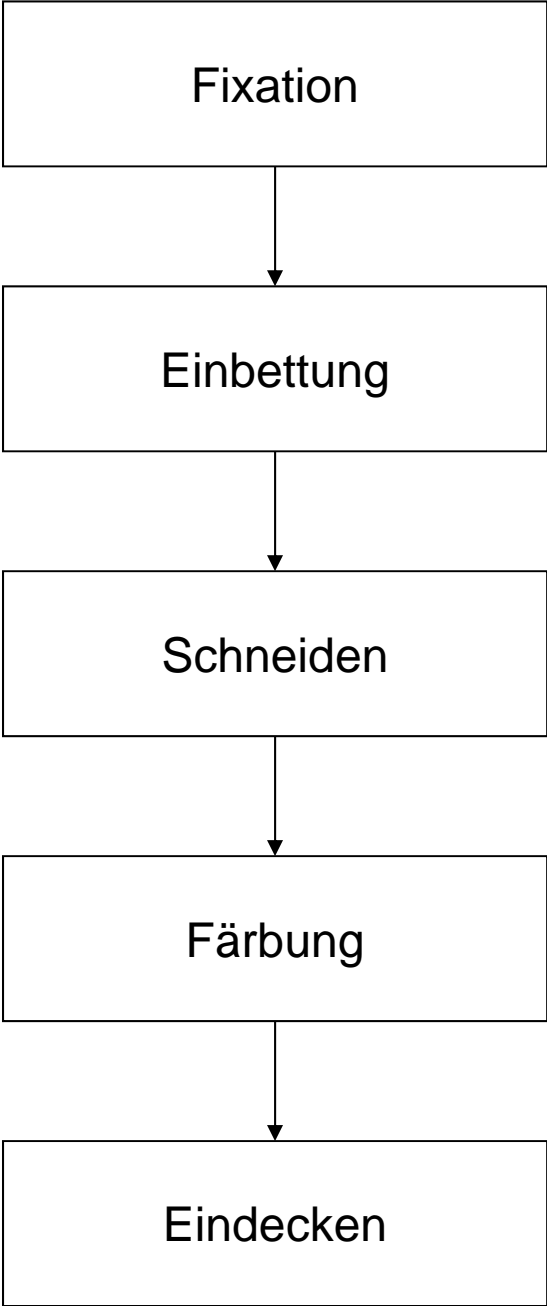

Beurteilung / Klassifikation von Epithelien:

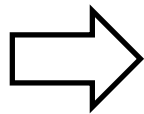
1. Schichtung

- einschichtig (einschichtig einfach)
- mehrreihig (einschichtig mehrreihig)
- mehrschichtig

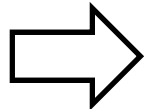
2. Zellform (oberste Schicht)

3. Differenzierungen

- Fortsätze
- Verhornung
- Crusta
- Sekretion



Organidentifikation



Erkennen von pathologischen Veränderungen

Urothel = Übergangsepithel

Eigenschaften

1. mehrschichtig
2. platt bis prismatisch
3. Deckzellen: Crusta, Schlussleistenkomplexe

Vorkommen: ableitende Harnwege

- Nierenbecken
- Harnleiter
- Harnblase

Respiratorisches Epithel

Eigenschaften

1. mehrreihig
2. hochprismatisch
3. Kinozilien, Becherzellen

Vorkommen:

- Nasenhöhle, Nebenhöhlen
- Rachen (Luftwege)
- Kehlkopf (ausser Stimmfalte)
- Trachea, Bronchien, grosse Bronchiolen

Mehrschichtiges Plattenepithel, unverhornt

Eigenschaften

1. mehrschichtig
2. platt
3. Glykogeneinlagerungen, keine Verhornung

Vorkommen:

- Mundhöhle, Rachen (Speisewege), Oesophagus, Analkanal
- Stimmlippe
- Ausgang Harnröhre
- Portio vaginalis, Vagina
- Cornea

Mehrschichtiges Plattenepithel, verhornt

Eigenschaften

1. mehrschichtig
2. platt
3. Verhornung, Stachelzell-Phänomen (Artefakt)

Vorkommen: Epidermis

- Felderhaut
- Leistenhaut

Binde- und Stützgewebe

1. Zellen

- fixe Zellen (Fibroblasten)
- freie Zellen (Immunsystem)

2. extrazelluläre Matrix

- ungeformte Bestandteile
- Proteine, Proteoglykane
- Mineralsalze
- Fasern:
 - kollagen: Zugfestigkeit
 - elastisch: Elastizität

Mesenchym (embryonales Bindegewebe)

- keine Fasern
- Mesenchymzellen sind Vorläufer für
 - Binde- und Stützgewebe
 - Epithelgewebe
 - Muskelgewebe
 - Blutbildung und Immunsystem

Bindegewebe

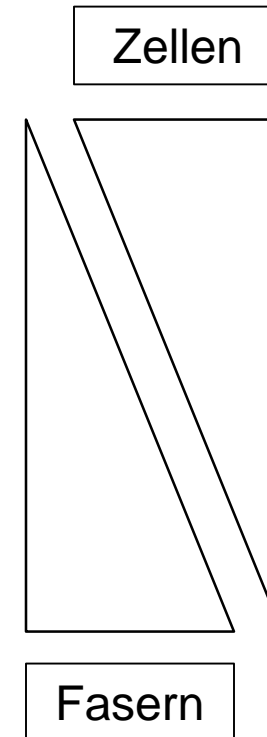
1. retikulär (Kollagen III)

2. faserig (Kollagen I, Elastin)

- locker = feinfaserig
- straff = grobfaserig
- geflechtartig
- parallelfaserig

3. spezielle Formen, ua

- Fettgewebe (Kollagen III)
- elastisches Bindegewebe



Knorpel

Knochen

extrazelluläre
Matrix

Kollagen II
Fibrillen

Kollagen I
Fibrillen

Proteoglykane
+++ H₂O

Hydroxyapatit
(Ca-PO₄-OH)

fixe Zellen

Chondrozyten
Chondroblasten

Osteozyten
Osteoblasten

freie Zellen

keine
(Chondroklasten)

keine
(Osteoklasten)

hyaliner Knorpel

Fibrillen Kollagen II maskiert

elastischer Knorpel

Fibrillen Kollagen II maskiert
+ elastische Fasern färbbar

Faser - Knorpel

Fibrillen Kollagen II maskiert
++ Fasern Kollagen I färbbar

mikroskopisch

Geflechtknochen

Lamellenknochen

Knochen

Spongiosa

Compacta

makroskopisch

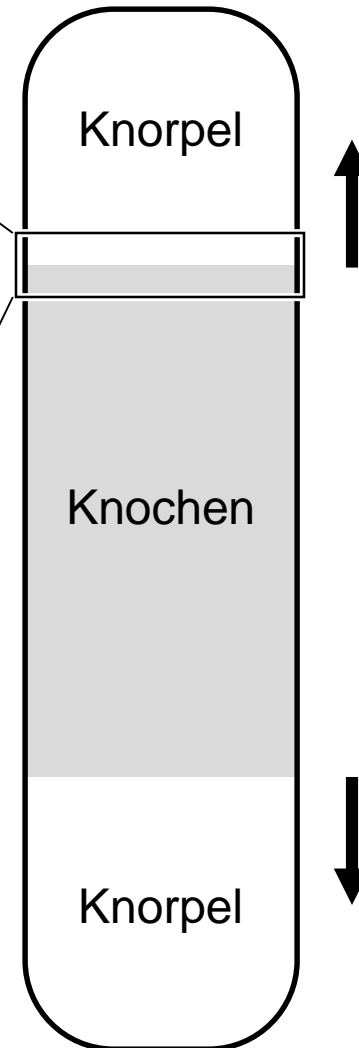
Osteogenese

```
graph TD; A[Osteogenese] --> B[direkt desmal]; A --> C[indirekt chondral];
```

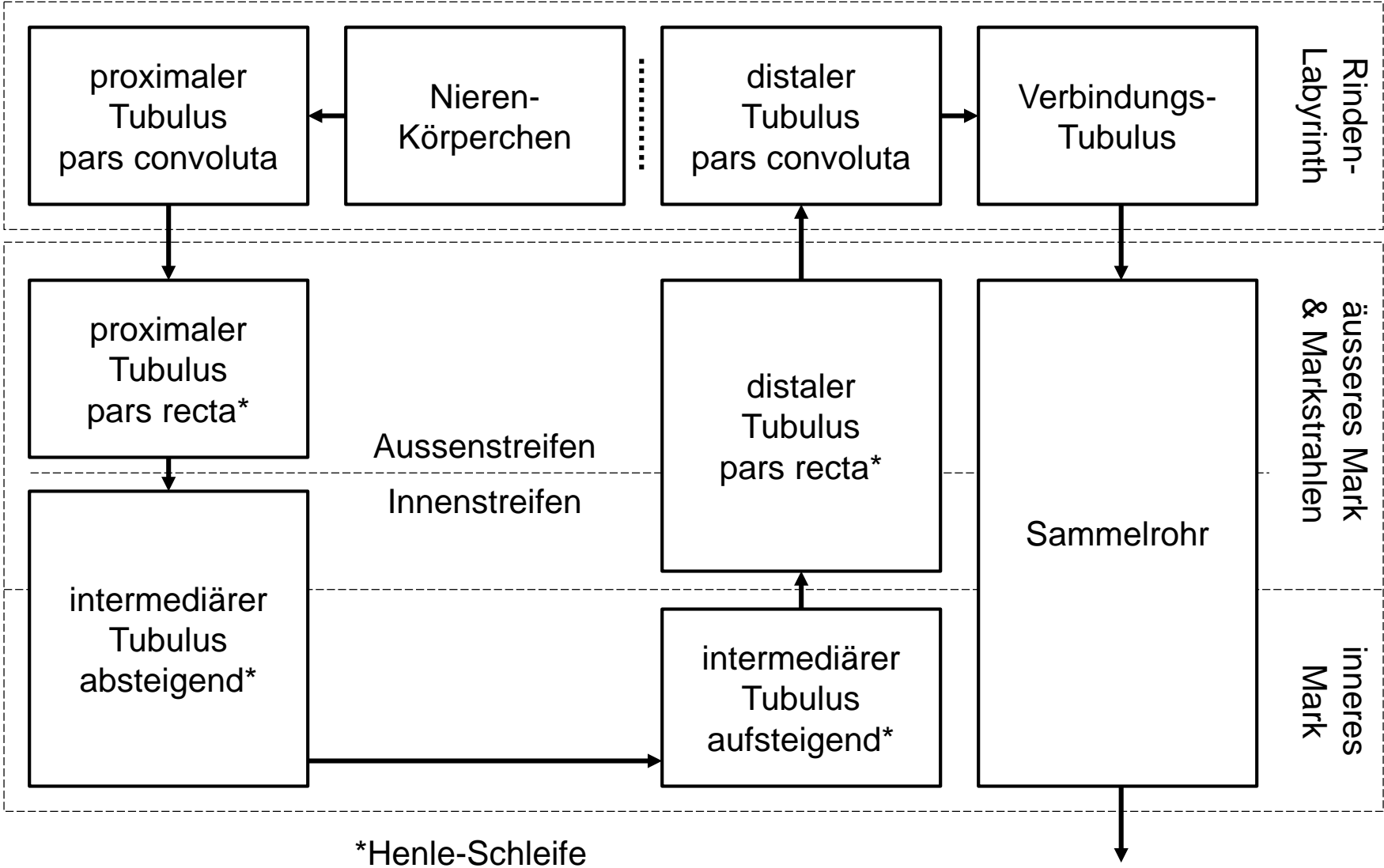
direkt
desmal

indirekt
chondral

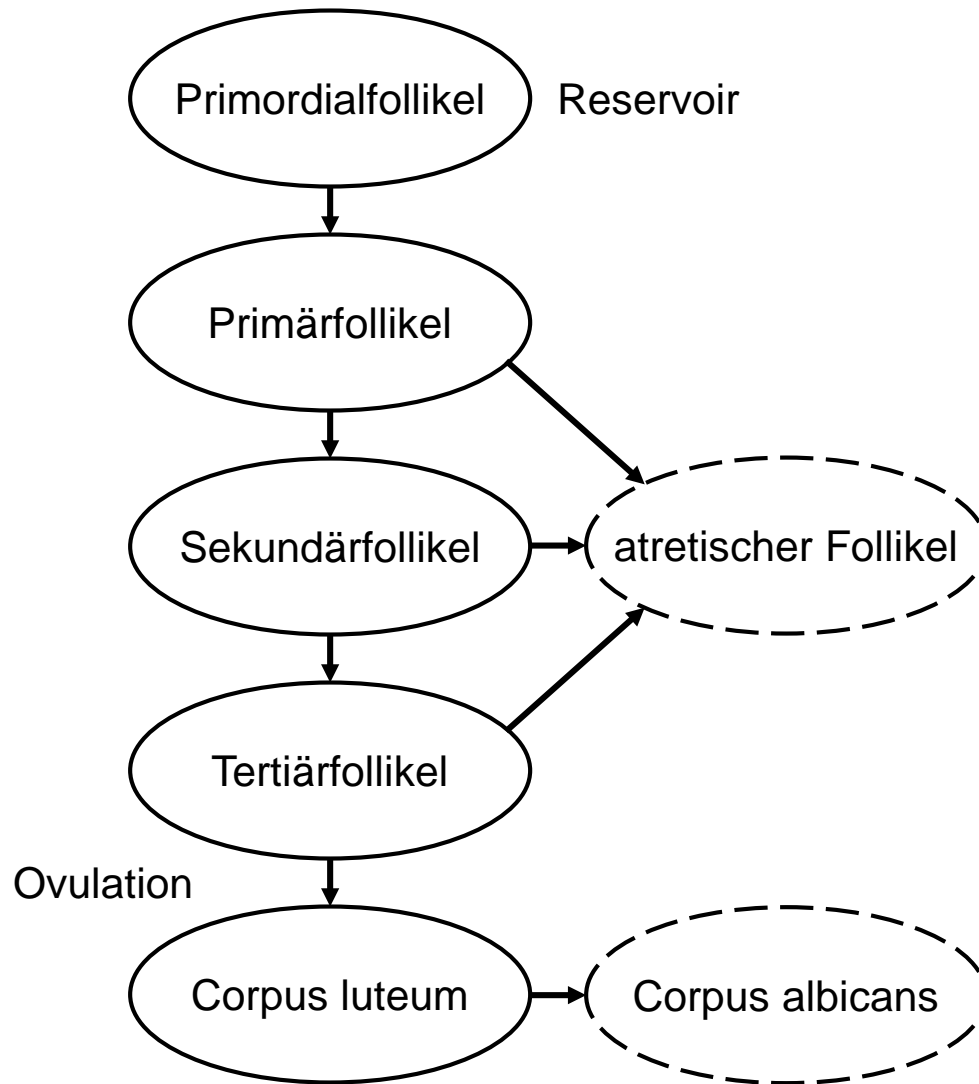
1. **Proliferationszone**
= **Säulenknorpel**
(Wachstum)
2. **Hypertrophiezone**
= **Blasenknorpel**
(Mineralisation)
3. **Resorptionszone**
= **Eröffnungszone**
(Knorpelabbau)
4. **Ossifikationszone**
(Knochenaufbau)



Nierenparenchym



Ovar



Hoden

