
Neuroanatomie

Grosshirn, Basalganglien

David P. Wolfer
Institut für Bewegungswissenschaften und Sport, D-HEST, ETH Zürich
Anatomisches Institut, Medizinische Fakultät, Universität Zürich

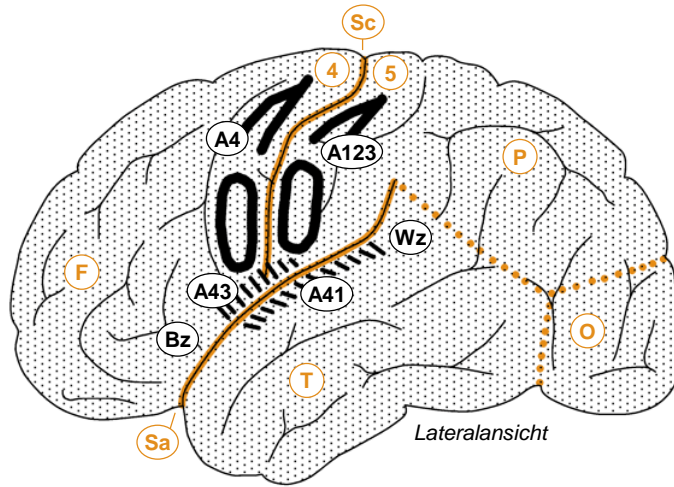
376-0005-00 Vertiefung Anatomie und Physiologie I, Di 10.10.2017 15:15

Gehirn

Pc Pl choroideus
 3v 3. Ventrikel
 Aq Aquädukt
 4v 4. Ventrikel

Me Mesencephalon
 Po Pons
 1 Rinde/Folien
 2 Mark
 3 Hemisphäre
 1-2 Vermis
 1-3 Cerebellum
 Mo Medulla oblongata
 Rm Rückenmark

Ep Epiphyse
 Th Thalamus
 Hy Hypothalamus
 Hs Hypophysenstiel
 co Chiasma opticum
 fo Fasciculus opticus



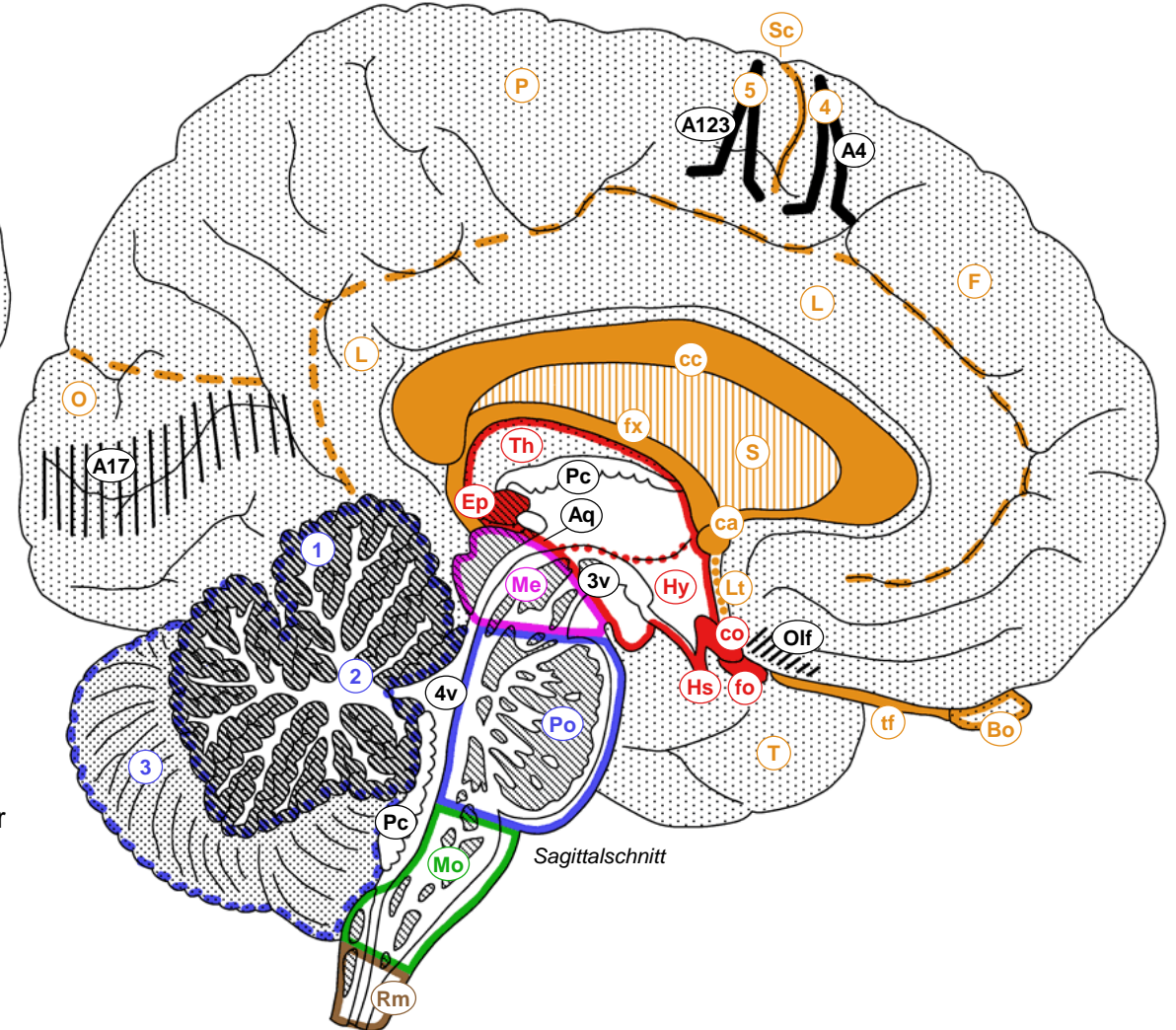
Lateralansicht

□ Telencephalon
 □ Diencephalon
 □ Mesencephalon
 □ Metencephalon
 □ Myelencephalon
 □ Rückenmark

F Frontallappen
 P Parietallappen
 T Temporallappen
 O Okzipitallappen
 L limbischer Lappen
 Sc Sulcus centralis
 Sa Sulcus lateralis
 4 Gyrus praecentralis
 5 Gyrus postcentralis

A123 Area 1,2,3
 A4 Area 4
 A17 Area 17
 A41 Area 41
 A43 Area 43
 Olf olfaktorische Rinde
 Bz Broca-Zentrum
 Wz Wernicke-Zentrum

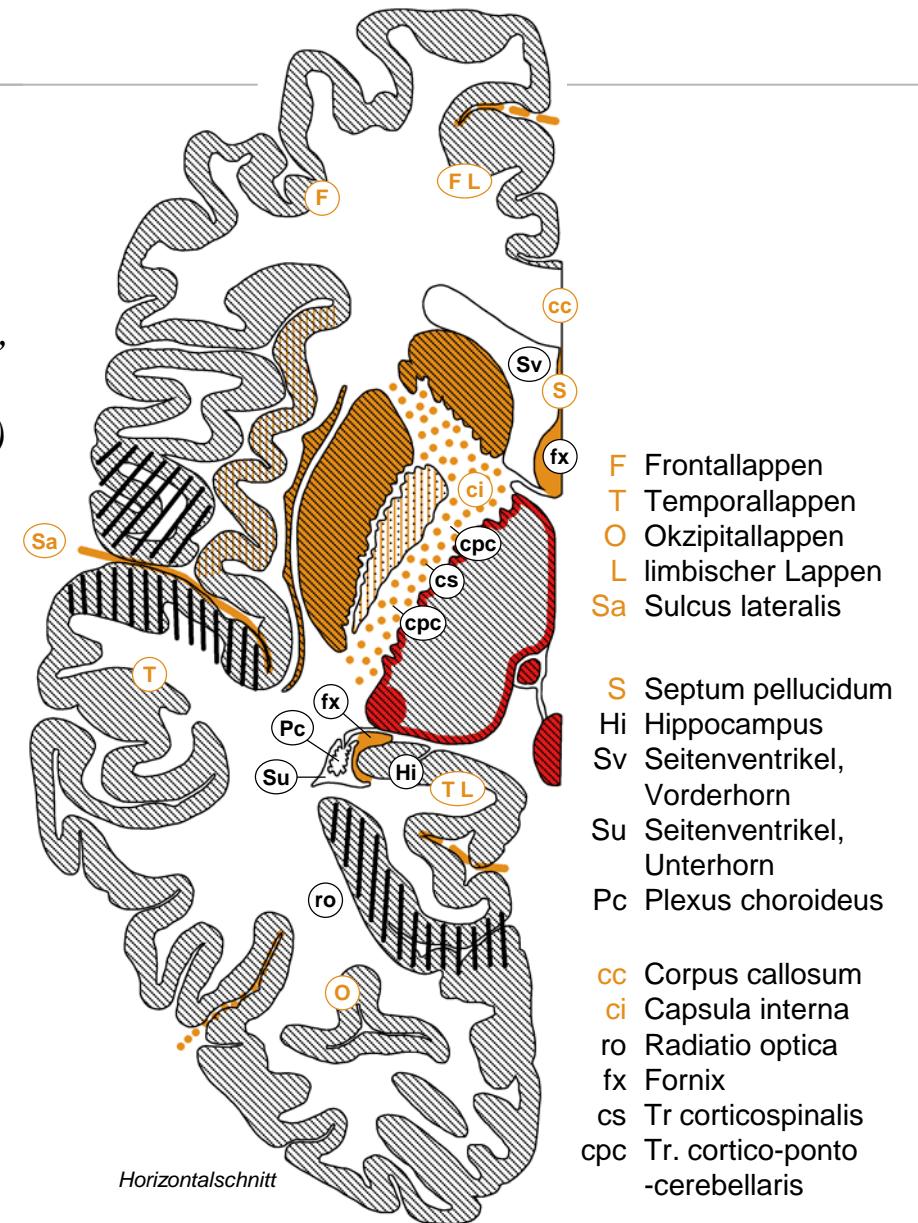
cc Corpus callosum
 ca Commissura anterior
 Lt Lamina terminalis
 S Septum pellucidum
 fx Fornix
 Bo Bulbus olfactorius
 tf Tractus olfactorius



Sagittalschnitt

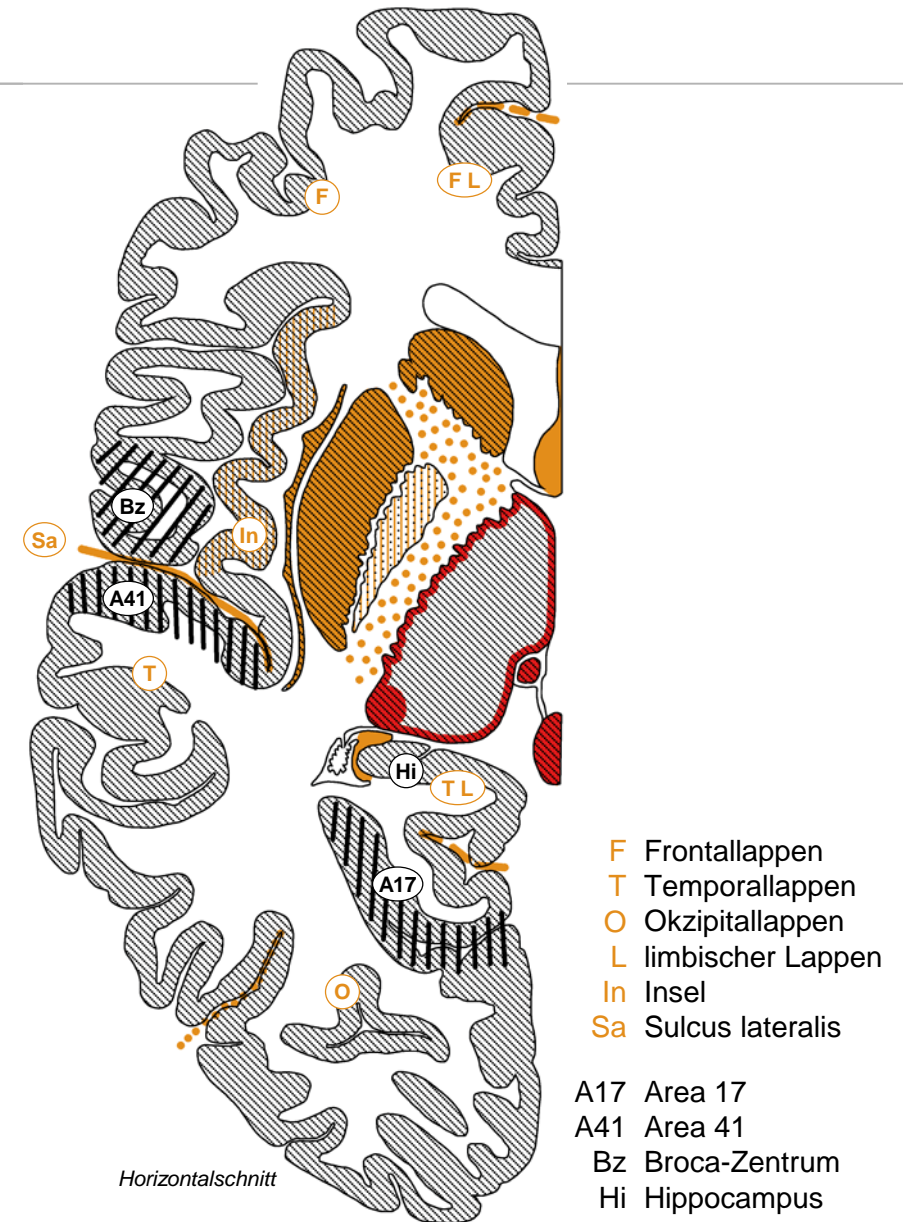
Telencephalon

- **Grosshirnhemisphäre**
 - *Grosshirnrinde mit Gyri (Windungen) und Sulci (Furchen)*
+ weisse Substanz: *Frontal-, Parietal-, Temporal-, Okzipitallappen*
 - *limbischer Lappen: C-förmig um Corpus callosum und Diencephalon, vereint mediale Anteile von Frontal-, Parietal-, und Temporallappen*
 - *tiefliegende Kerne (Clastrum, Basalganglien, Amygdala, Nc basalis)*
- **weisse Substanz**
 - *Assoziationsfasern verbinden Rindenareale innerhalb Hemisphäre*
 - *Kommissurenfasern verbinden gleichnamige linke & rechte Rindenareale (Corpus callosum: Grosshirnrinde allgemein, Commissura ant.: Riechhirn, Frontallappen)*
 - *Projektionsfasern: auf/absteigende Verbindungen mit subkortikalen Strukturen. Bsp: Fornix (Hippocampus → Hypothalamus), Capsula interna mit Tr cortico-spinalis & cortico-ponto-cerebellaris, Radiatio optica (Sehstrahlung, Thalamus → Area 17), Neokortex ↔ Thalamus, Neokortex → Striatum*
- **Seitenventrikel**
 - *Zentralteil → Vorderhorn (Frontallappen), Hinterhorn (Okzipitallappen), Unterhorn (Temporallappen)*



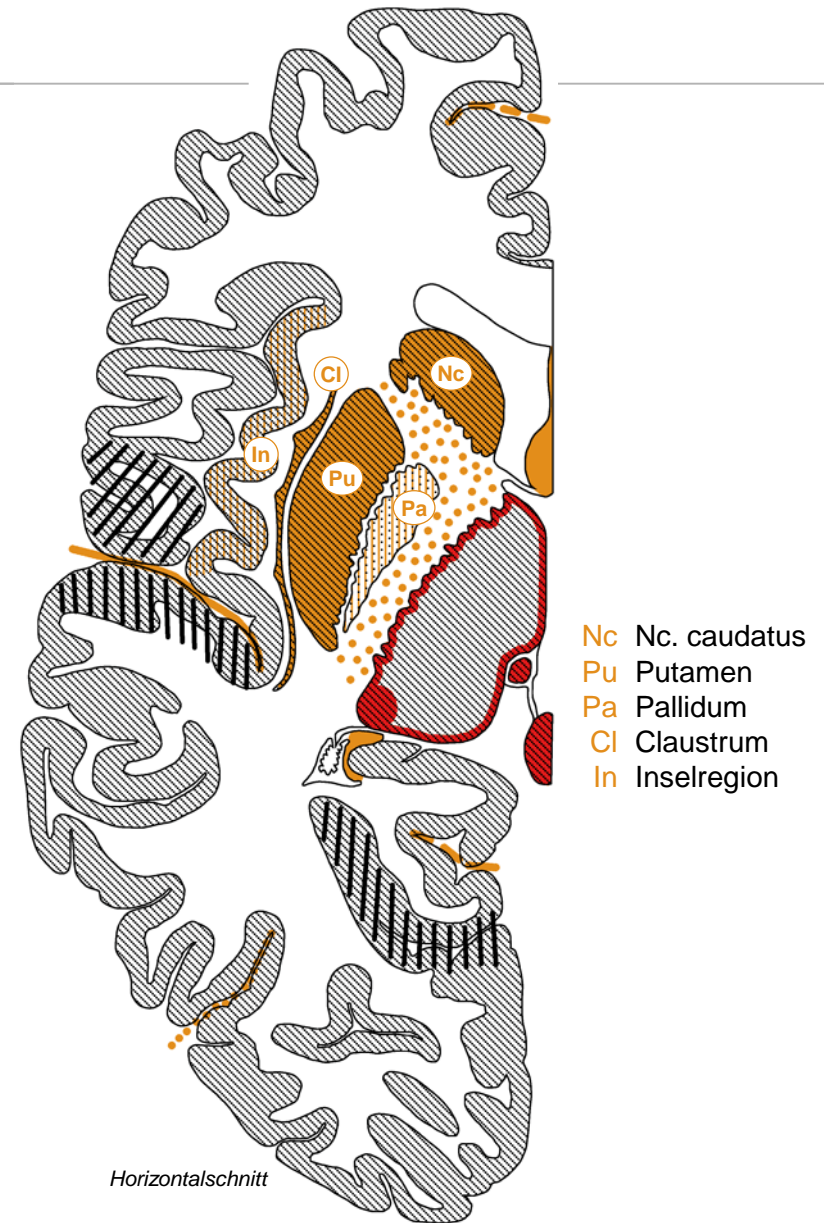
Grosshirnrinde

- *Histologie, Gliederung*
 - *vertikal: 6 Schichten = Neokortex, <6 Schichten = Allokokortex*
 - *horizontal kleinräumig: Säulen = Module*
 - *horizontal grossräumig: 1909 2x43 Brodmann-Felder (1-52), 2016 durch multimodales MRI auf 2x180 Felder verfeinert*
- *primäre Areale/Felder*
 - *motorisch: A4 → Tr corticospinalis (Ausfall: Lähmung)*
 - *sensorisch: A1,2,3 somatosensorisch, A17 visuell, A41 akustisch, A43 gustatorisch, olfaktorisch (Allokokortex)*
- *assoziative Areale/Felder*
 - *Frontallappen: motorische Planung, Exekutivfunktionen, Arbeitsgedächtnis, Kontrolle und Äusserung von Emotionen*
 - *Temporal/Parietal/Okzipitallappen: uni- und multimodale sensorische Verarbeitung*
 - *Broca Sprachzentrum*: motorisch (Ausfall: Broca-Aphasie)*
 - *Wernicke Sprachzentrum*: sensorisch (Ausfall: Wernicke-Aphasie)*
 - *Hippocampus (Allokokortex): deklaratives episodisches Gedächtnis, räumliche Orientierung (bilateraler Ausfall: Amnesie)*
 - **sprachdominante Hemisphäre*



Basalganglien

- *Basalganglien im engeren Sinn*
 - *Kerngruppe in Basis des Telencephalon am Übergang zu Diencephalon*
 - *Corpus striatum, 2-geteilt durch Capsula interna: Nc. caudatus, Putamen (unter Claustrum und Inselregion)*
 - *Globus pallidus: «blasser Kern»*
- *assoziierte Strukturen*
 - *Substantia nigra (Mesencephalon): dopaminerge nigrostriatale Fasern → Corpus striatum*
 - *Nc subthalamicus (Diencephalon, Grenze zu Mesencephalon): Relais für Output der Basalganglien*
- *Funktionen*
 - *motorische Kontrolle, motorisches Lernen*
 - *weitere Funktionen?*
- *Krankheiten*
 - *Parkinson-Krankheit (Degeneration der Substantia nigra), Huntington-Krankheit (Degeneration des Corpus striatum)*
 - *Schizophrenie? Zwangsneurosen?*



Basales Telencephalon

- *Nc accumbens*
 - *ventraler (limbischer) Anteil Striatum*
 - *zusammen mit dopaminergen mesolimbischen Fasern aus Formatio reticularis (→ Nc accumbens, Amygdala, limbischer Lappen): Motivation, Belohnungssystem; Suchtkrankheiten*
- *Nc basalis*
 - *cholinerge Neurone, vermengt mit ventralen (limbischen) Anteilen des Pallidum, senden Fasern in Hippocampus und Neokortex*
 - *Gedächtnis, Aufmerksamkeit, Alzheimer-Krankheit*
- *Amygdala*
 - *Kernkomplex im Temporallappen / limbischen Lappen*
 - *Angstkontrolle, Angststörungen*
 - *emotionales Lernen, posttraumatisches Stresssyndrom*
- *Clastrum*
 - *in weisser Substanz unter Insel-Region* des Neokortex*
 - *Funktion unklar, Lenkung der Aufmerksamkeit?*

** tief im Sulcus lateralis, bedeckt von Teilen des Frontal-, Parietal und Temporallappens*

