

ETH

Eidgenössische Technische Hochschule Zürich
Swiss Federal Institute of Technology Zurich



**Universität
Zürich** ^{UZH}

Neuroanatomie

Grosshirn, Basalganglien

David P. Wolfer

Institut für Bewegungswissenschaften und Sport, D-HEST, ETH Zürich
Anatomisches Institut, Medizinische Fakultät, Universität Zürich

376-0005-00 Vertiefung Anatomie und Physiologie I, Di 07.10.2014

Gehirn

Pc Pl. choroideus
 3v 3. Ventrikel
 Aq Aquädukt
 4v 4. Ventrikel

Me Mesencephalon
 Po Pons
 1 Rinde/Folien
 2 Mark
 3 Hemisphäre
 1-2 Vermis
 1-3 Cerebellum
 Mo Medulla oblongata
 Rm Rückenmark

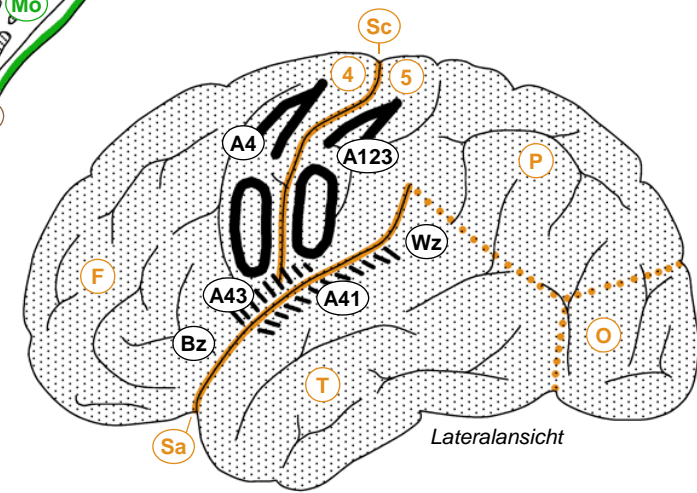
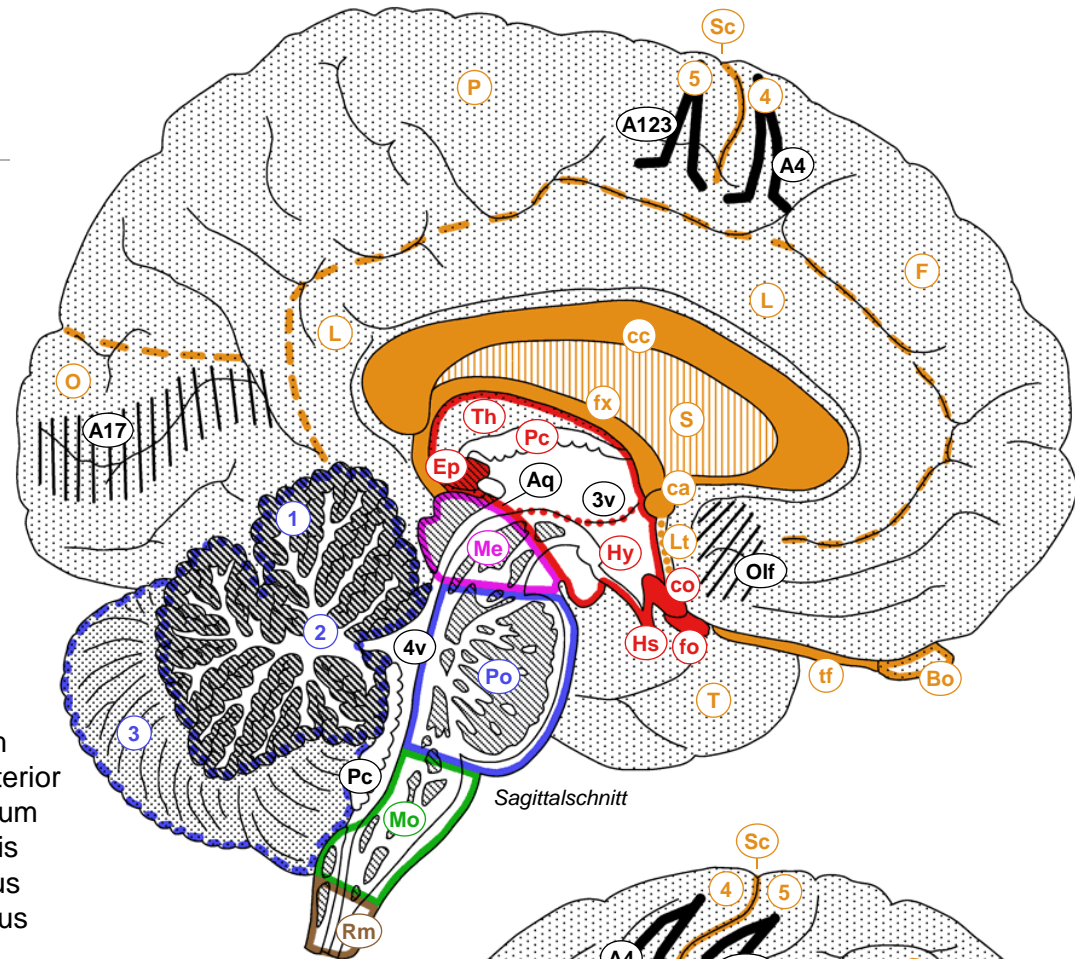
Ep Epiphyse
 Th Thalamus
 Hy Hypothalamus
 Hs Hypophysenstiel
 co Chiasma opticum
 fo Fasciculus opticus

F Frontallappen
 P Parietallappen
 T Temporallappen
 O Okzipitallappen
 L limbischer Lappen
 Sc Sulcus centralis
 Sa Sulcus lateralis
 4 Gyrus praecentralis
 5 Gyrus postcentralis

fx Fornix
 cc Corpus callosum
 ca Commissura anterior
 S Septum pellucidum
 Lt Lamina terminalis
 Bo Bulbus olfactorius
 tf Tractus olfactorius

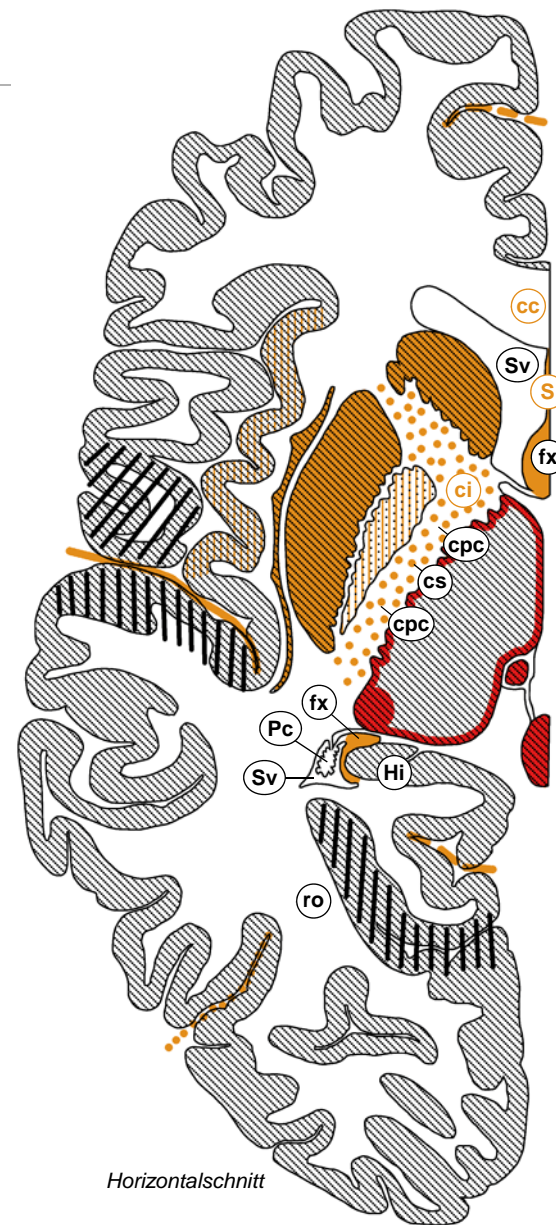
A123 Area 1,2,3
 A4 Area 4
 A17 Area 17
 A41 Area 41
 A43 Area 43
 Olf olfaktorische Rinde
 Bz Broca-Zentrum
 Wz Wernicke-Zentrum

□ Telencephalon
 □ Diencephalon
 □ Mesencephalon
 □ Metencephalon
 □ Myelencephalon
 □ Rückenmark



Telencephalon

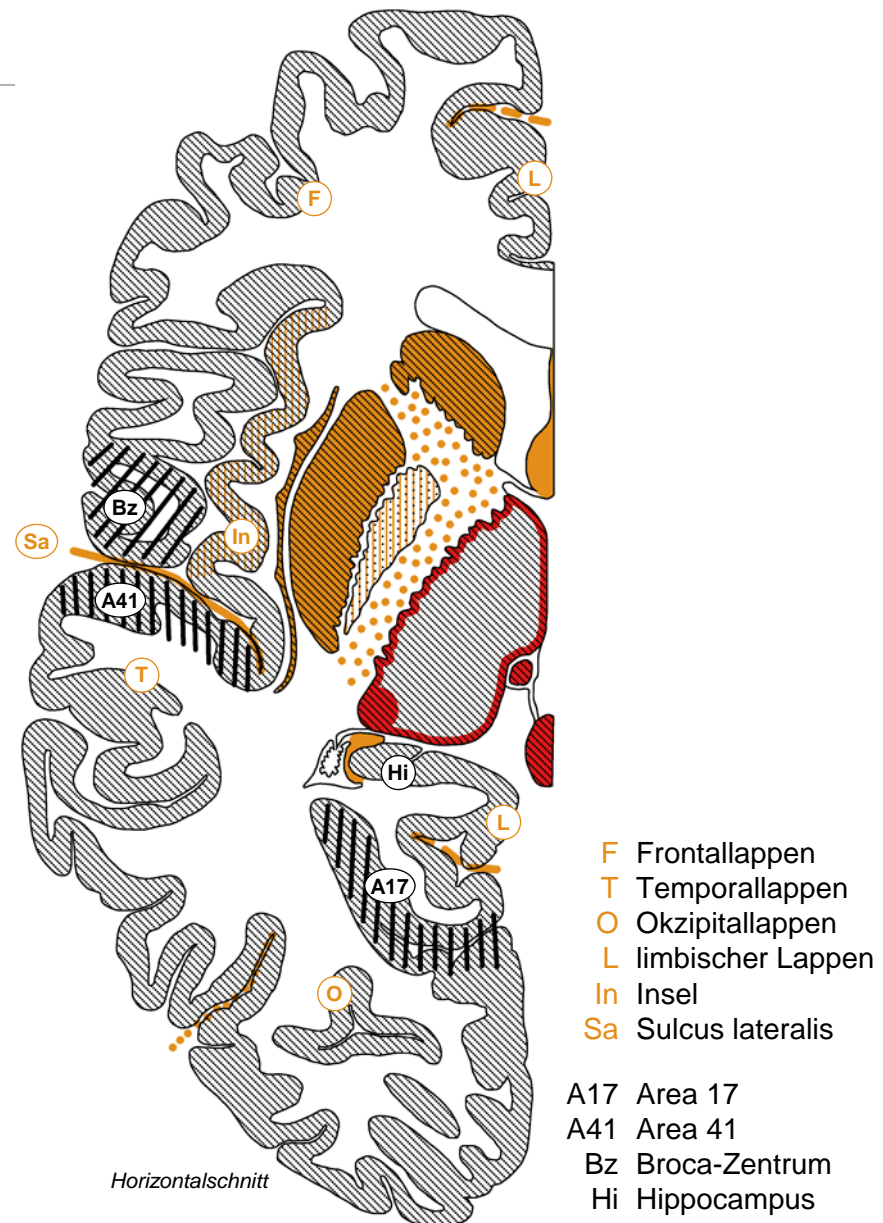
- *Grosshirnhemisphäre*
 - *Grosshirnrinde («Cortex»)*
 - *weisse Substanz (Mark)*
 - *tiefliegende Kerne, Basalganglien*
- *weisse Substanz*
 - *Assoziationsfasern verbinden Rindenareale innerhalb Hemisphäre*
 - *Kommissurenfasern verbinden gleichnamige linke & rechte Rindenareale (Corpus callosum: Grosshirnrinde allgemein, Commissura ant.: Riechhirn, Frontallappen)*
 - *Projektionsfasern: auf/absteigende Verbindungen mit subkortikalen Strukturen. Bsp: Fornix (Hippocampus → Hypothalamus), Capsula interna mit Tr. cortico-spinalis & cortico-ponto-cerebellaris, Radiatio optica (Thalamus → Area 17), Cortex ↔ Thalamus, Cortex → Striatum*
- *Seitenventrikel*
 - *Zentralteil, Vorder-, Hinter-, Unterhorn*



- S Septum pellucidum
- Hi Hippocampus
- Sv Seitenventrikel
- Pc Plexus choroideus
- cc Corpus callosum
- ci Capsula interna
- ro Radiatio optica
- fx Fornix
- cs Tr. corticospinalis
- cpc Tr. cortico-ponto-cerebellaris

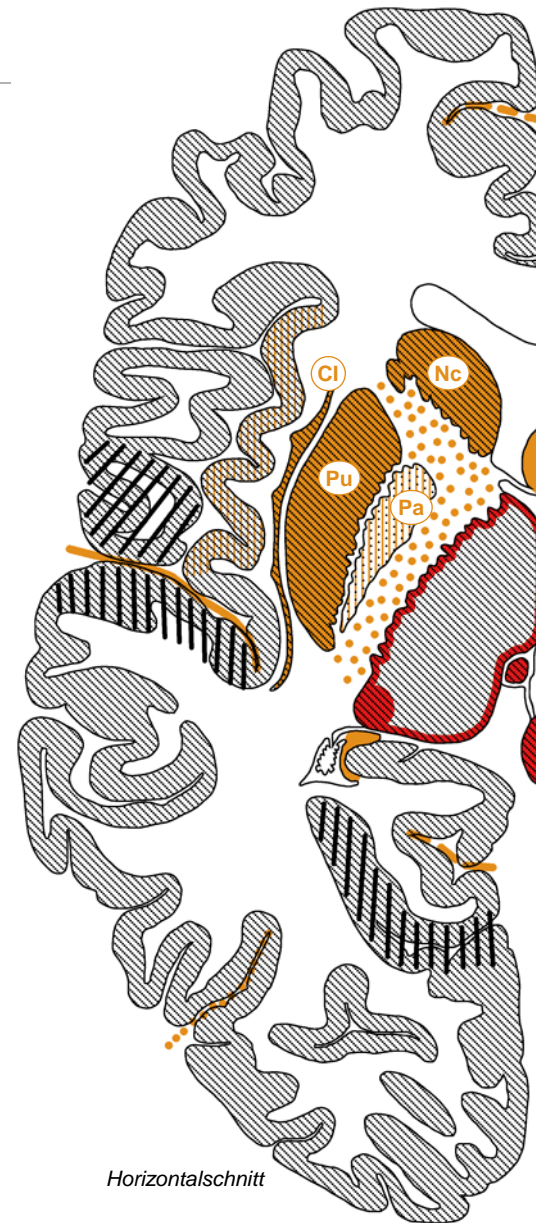
Grosshirnrinde

- *Histologie, Gliederung*
 - *vertikal: 6 Schichten = Neokortex, <6 Schichten = Allokokortex*
 - *horizontal kleinräumig: Säulen*
 - *horizontal grossräumig: Brodmann-Felder*
- *primäre Areale/Felder*
 - *motorisch: A4 → Tr. corticospinalis*
 - *sensorisch: A1,2,3 somatosensorisch, A17 visuell, A41 akustisch, A43 gustatorisch, olfaktorisch (Allokokortex)*
- *assoziative Areale/Felder*
 - *Frontallappen: motorische Planung, Exekutivfunktionen, Arbeitsgedächtnis*
 - *Temporal/Parietal/Okzipitallappen: uni- und multimodale sensorische Verarbeitung*
 - *Broca Sprachzentrum: motorisch*
 - *Wernicke Sprachzentrum: sensorisch*
 - *Hippocampus (Allokokortex): deklaratives Gedächtnis, räumliche Orientierung*



Basalganglien

- *Basalganglien im engeren Sinn*
 - *Kerngruppe in Basis des Telencephalon am Übergang zu Diencephalon*
 - *Corpus striatum, 2-geteilt durch Capsula interna: Nc. caudatus, Putamen*
 - *Globus pallidus: «blasser Kern»*
- *assoziierte Strukturen*
 - *Substantia nigra (Mesencephalon): dopaminerge nigrostriatale Fasern*
 - *Nc. subthalamicus (Diencephalon): Relais für Output*
- *Funktionen*
 - *motorische Kontrolle, motorisches Lernen*
 - *weitere Funktionen?*
- *Krankheiten*
 - *Parkinson-Krankheit (Degeneration der Substantia nigra), Huntington-Krankheit (Degeneration des Corpus striatum)*
 - *Schizophrenie? Zwangsneurosen?*



Nc Nc. caudatus
Pu Putamen
Pa Pallidum
Cl Claustrum

Basales Telencephalon

- *Nc. accumbens*
 - ventraler (limbischer) Anteil Striatum
 - zusammen mit mesolimbischen Dopamin-Neuronen in FR: Motivation, Belohnungssystem; Suchtkrankheiten
- *Nc. basalis*
 - Gruppe cholinergischer Neurone, vermengt mit ventralen (limbischen) Anteilen des Pallidum, senden Fasern in Hippocampus und Grosshirnrinde
 - Gedächtnis, Aufmerksamkeit, Alzheimer-Krankheit
- *Amygdala*
 - Kernkomplex im Temporallappen
 - Angstkontrolle, Angststörungen
 - emotionales Lernen, posttraumatisches Stresssyndrom
- *Clastrum*
 - anatomisch auffällig, Funktion umstritten

