

ETH

Eidgenössische Technische Hochschule Zürich
Swiss Federal Institute of Technology Zurich



**Universität
Zürich** ^{UZH}

Neuroanatomie

Rückenmark, Hirnstamm, Kleinhirn, Zwischenhirn

David P. Wolfer

Institut für Bewegungswissenschaften und Sport, D-HEST, ETH Zürich
Anatomisches Institut, Medizinische Fakultät, Universität Zürich

376-0005-00 Vertiefung Anatomie und Physiologie I, Do 17.10.2013

Gehirn

Pc Pl. choroideus
 3v 3. Ventrikel
 Aq Aquädukt
 4v 4. Ventrikel

Me Mesencephalon
 Po Pons
 1 Rinde/Folien
 2 Mark
 3 Hemisphäre
 1-2 Vermis
 1-3 Cerebellum
 Mo Medulla oblongata
 Rm Rückenmark

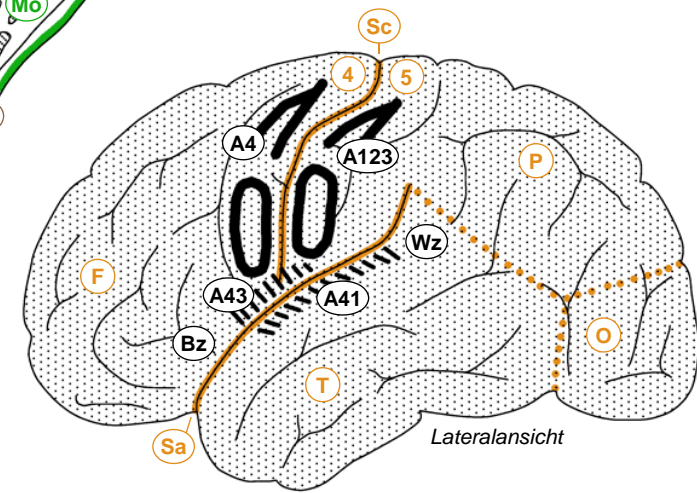
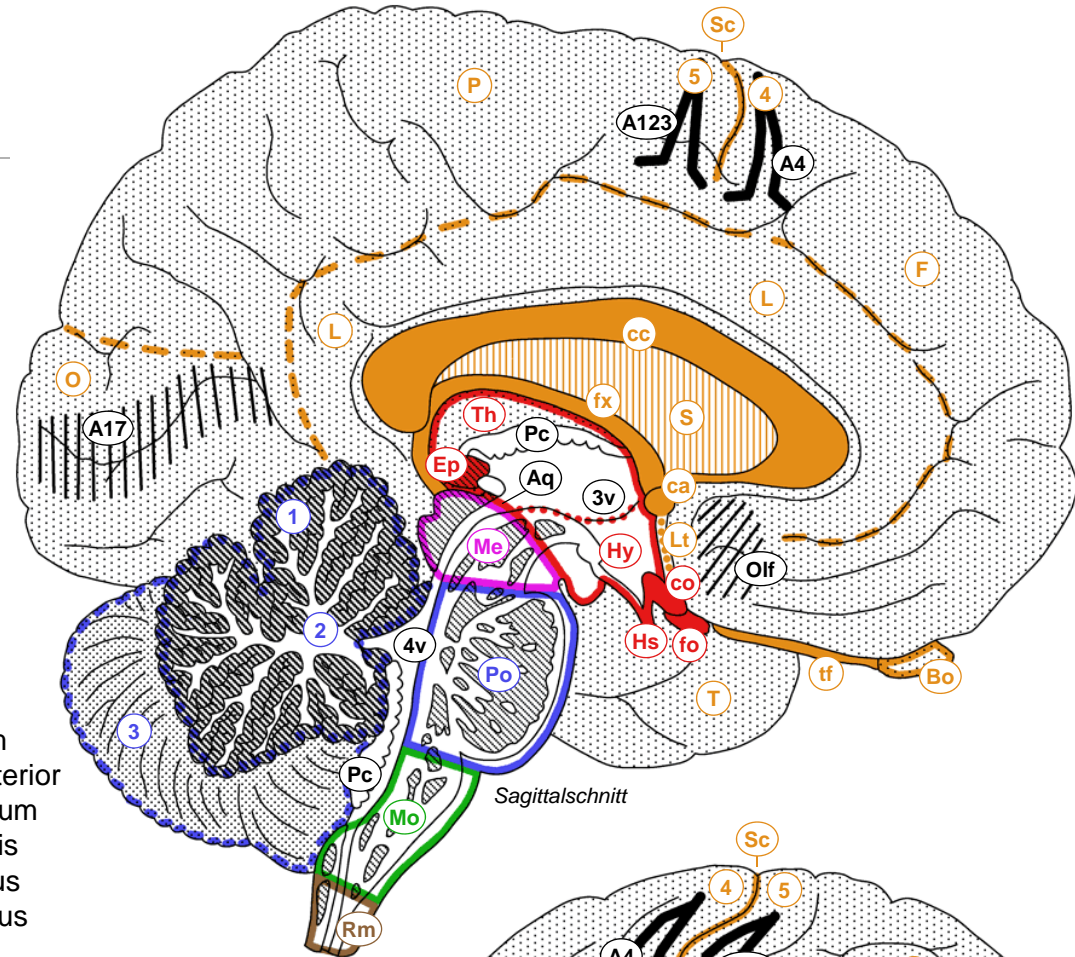
Ep Epiphyse
 Th Thalamus
 Hy Hypothalamus
 Hs Hypophysenstiel
 co Chiasma opticum
 fo Fasciculus opticus

F Frontallappen
 P Parietallappen
 T Temporallappen
 O Okzipitallappen
 L limbischer Lappen
 Sc Sulcus centralis
 Sa Sulcus lateralis
 4 Gyrus praecentralis
 5 Gyrus postcentralis

fx Fornix
 cc Corpus callosum
 ca Commissura anterior
 S Septum pellucidum
 Lt Lamina terminalis
 Bo Bulbus olfactorius
 tf Tractus olfactorius

A123 Area 1,2,3
 A4 Area 4
 A17 Area 17
 A41 Area 41
 A43 Area 43
 Olf olfaktorische Rinde
 Bz Broca-Zentrum
 Wz Wernicke-Zentrum

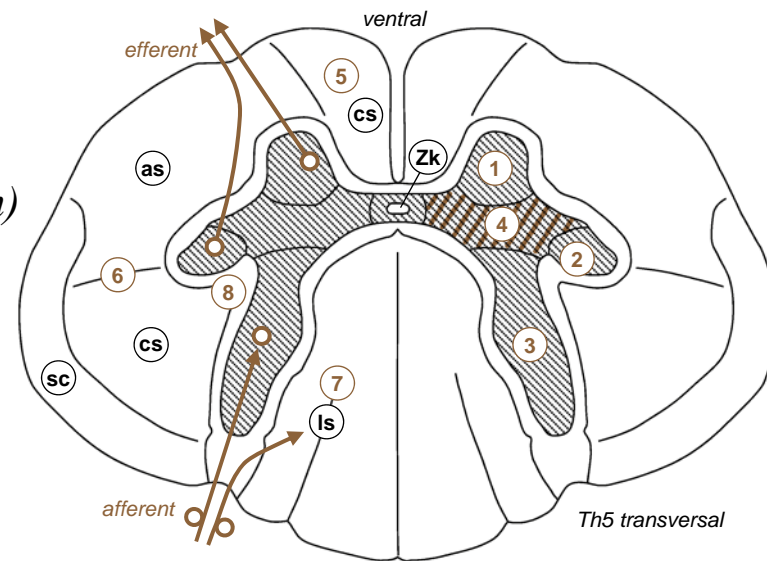
□ Telencephalon
 □ Diencephalon
 □ Mesencephalon
 □ Metencephalon
 □ Myelencephalon
 □ Rückenmark



Rückenmark

- *graue Substanz*
 - *Cornu ant.: Motoneurone*
 - *Cornu lat.: prägn. Neurone (C8-L3 sympathisch, S2-4 parasymphatisch)*
 - *Cornu post., Pars centr.: sensorische Kerne*
 - *verstreut: Interneurone / Eigenapparat*
- *weisse Substanz*
 - *Fasciculus proprius: Binnenverbindungen*
 - *Funiculus ant., lat., post.: auf/absteigende Verbindungen mit Gehirn*
- *aufsteigende Bahnen*
 - *keine Umschaltung: lemniskales System (Berührung, Vibration, Lage/Bewegungssinn)*
 - *sens. Kerne im Rückenmark: anterolaterales System (Schmerz, Temperatur), Tr. spinocerebellaris ant./post. (Koordination)*
- *absteigende Bahnen*
 - *Tr. corticospinalis: Willkürmotorik*
 - *extrapyramidale Bahnen*

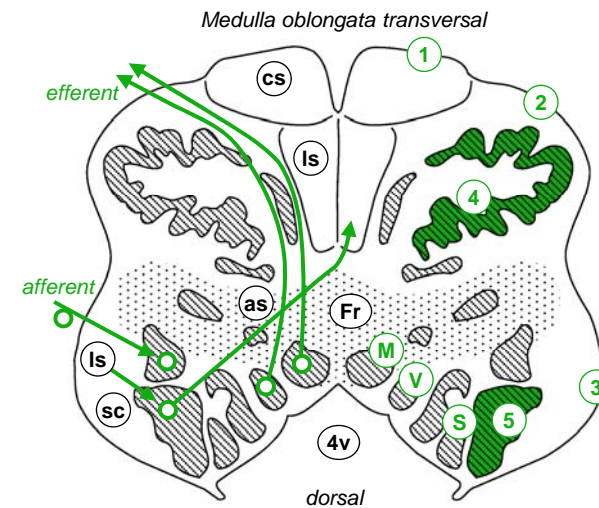
- | | | | |
|----|-------------------------------------|----|---------------------------|
| 1 | Cornu anterius / Columna anterior | | |
| 2 | Cornu laterale / Columna lateralis | | |
| 3 | Cornu posterius / Columna posterior | | |
| 4 | Pars centralis | | |
| Zk | Zentralkanal | | |
| 5 | Funiculus anterior | Is | lemniskales System |
| 6 | Funiculus lateralis | as | anterolaterales System |
| 7 | Funiculus posterior | sc | Tractus spinocerebellaris |
| 8 | Fasciculus proprius | cs | Tractus corticospinalis |



Medulla oblongata

- *graue Substanz*
 - *einzelne Kerne statt kompakte Säulen*
 - *motorische Kerne medial: Ncc. ambiguus, n. accessorii, n. hypoglossi*
 - *parasympathische Kerne intermediär: Ncc. salivatorius inf., dorsalis n. vagi*
 - *sensorische Kerne lateral: Ncc. tractus solitarii, spinalis n. trigemini, vestibulares, cochleares; Ncc. gracilis & cuneatus (lemniskales System aus Rückenmark)*
 - *Nc. olivaris inf.: motorische Kontrolle, olivocerebelläre Bahn.*
- *weisse Substanz*
 - *auf/absteigende Bahnen, unt. Kleinhirnstiel*
- *vertikale Gliederung*
 - *Basis = Pyramide / Tr. corticospinalis*
 - *Tegmentum = Rest der grauen und weissen Substanz, Boden 4. Ventrikel*
 - *Tectum: nur Pl. choroideus*

- | | | | |
|----|---------------------------|----|-------------------------|
| 1 | Pyramide | M | motorische Kerne |
| 2 | Olive | P | parasymp. Kerne |
| 3 | unterer Kleinhirnstiel | S | sensorische Kerne |
| 4v | 4. Ventrikel | 4 | Nc. olivaris inferior |
| Is | lemniskales System | 5 | Nc. gracilis / cuneatus |
| as | anterolaterales System | Fr | Formatio reticularis |
| sc | Tractus spinocerebellaris | | |
| cs | Tractus corticospinalis | | |



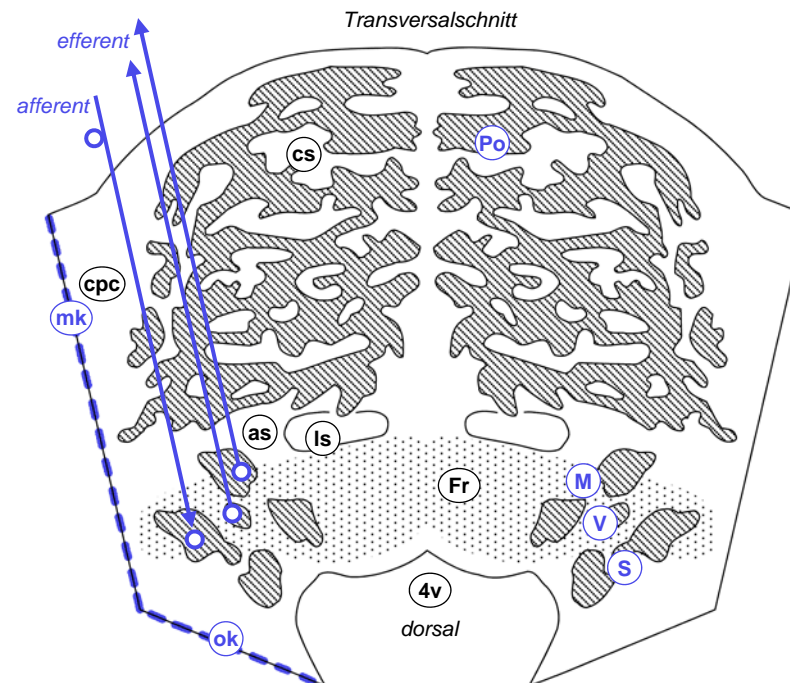
Pons (Brücke)

- *graue Substanz*
 - *motorische Kerne medial: Ncc. motorius n. trigemini, n. abducentis, n. facialis*
 - *parasympathischer Kern intermediär: Nc. salivatorius sup.*
 - *sensorischer Kern lateral: Nc. principalis n. trigemini*
 - *Ncc. pontis (Brückenkerne): Relais Tr. cortico-ponto-cerebellaris*
- *weisse Substanz*
 - *auf/absteigende Bahnen, unterer & mittlerer & oberer Kleinhirnstiel*
- *vertikale Gliederung*
 - *Basis: Ncc. pontis, Tr. corticospinalis, mittlerer Kleinhirnstiel*
 - *Tegmentum = Rest, Boden 4. Ventrikel*
 - *Tectum ersetzt durch Cerebellum: mot. Koordination, Ataxie, Dysarthrie*

mk mittlerer Kleinhirnstiel
 ok oberer Kleinhirnstiel
 4v 4. Ventrikel

Is lemniskales System
 as anterolaterales System
 cpc Tr. cortico-ponto-cerebellaris
 cs Tr. corticospinalis

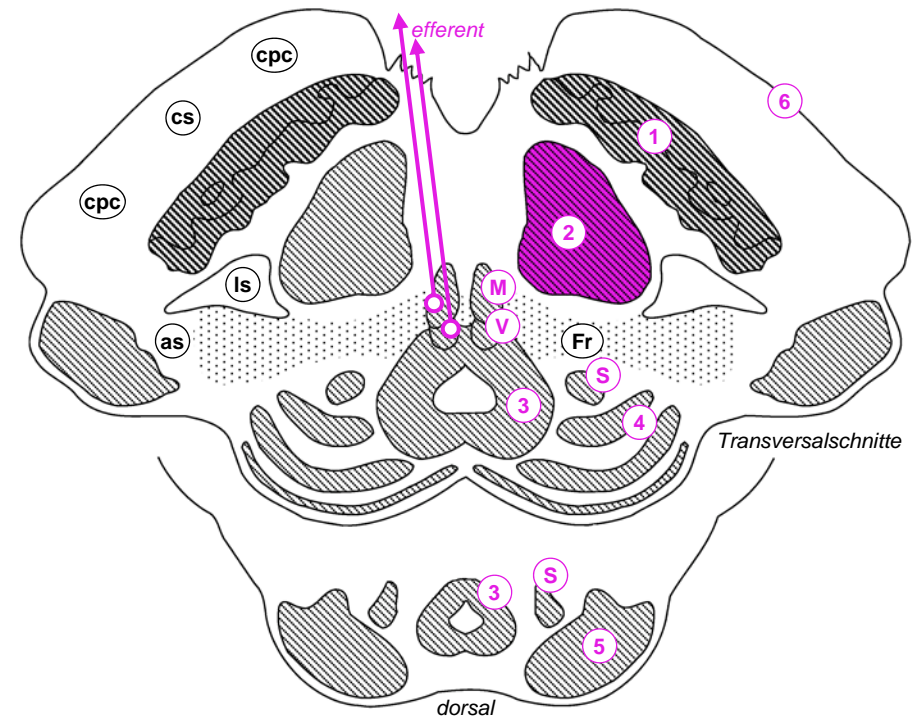
M motorische Kerne
 P parasymp. Kerne
 S sensorische Kerne
 Po Ncc. pontis
 Fr Formatio reticularis



Mesencephalon

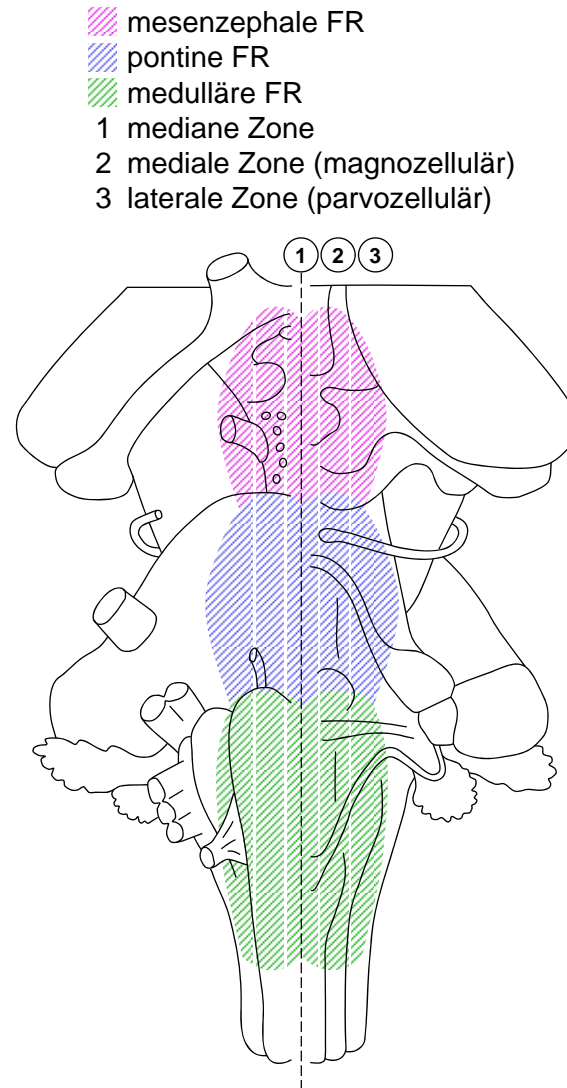
- *graue Substanz*
 - *motorische Kerne: Ncc. n. oculomotorii, n. trochlearis*
 - *parasympathischer Kern: Nc. accessorius n. oculomotorii*
 - *sensorische Kerne: Nc. mesencephalicus n. trigemini*
 - *Nc. ruber (Motorik), Substantia nigra (DA, Parkinson), periaquäduktales Grau (Projektion ins Rückenmark: Schmerzhemmung, vegetative Reflexe und Verhalten), Colliculus inf. (Hörbahn), Colliculus sup. (Blick- und Kopfbewegung)*
- *weisse Substanz*
 - *auf/absteigende Bahnen*
- *vertikale Gliederung*
 - *Basis = Pedunculus cerebri*
 - *Tectum = Colliculi sup. & inf.*
 - *Tegmentum = Rest dazwischen*

- | | | |
|---|-----------------------|--------------------------------|
| 1 | Substantia nigra | |
| 2 | Nc. Ruber | |
| 3 | periaquäduktales Grau | |
| 4 | Colliculus sup. | |
| 5 | Colliculus inf. | |
| 6 | Pedunculus cerebri | |
| | Is | lemniskales System |
| | as | anterolaterales System |
| | cpc | Tr. cortico-ponto-cerebellaris |
| | cs | Tr. corticospinalis |
| | M | motorische Kerne |
| | P | parasympathischer Kern |
| | S | sensorischer Kern |
| | Fr | Formatio reticularis |
| | Aq | Aquädukt |



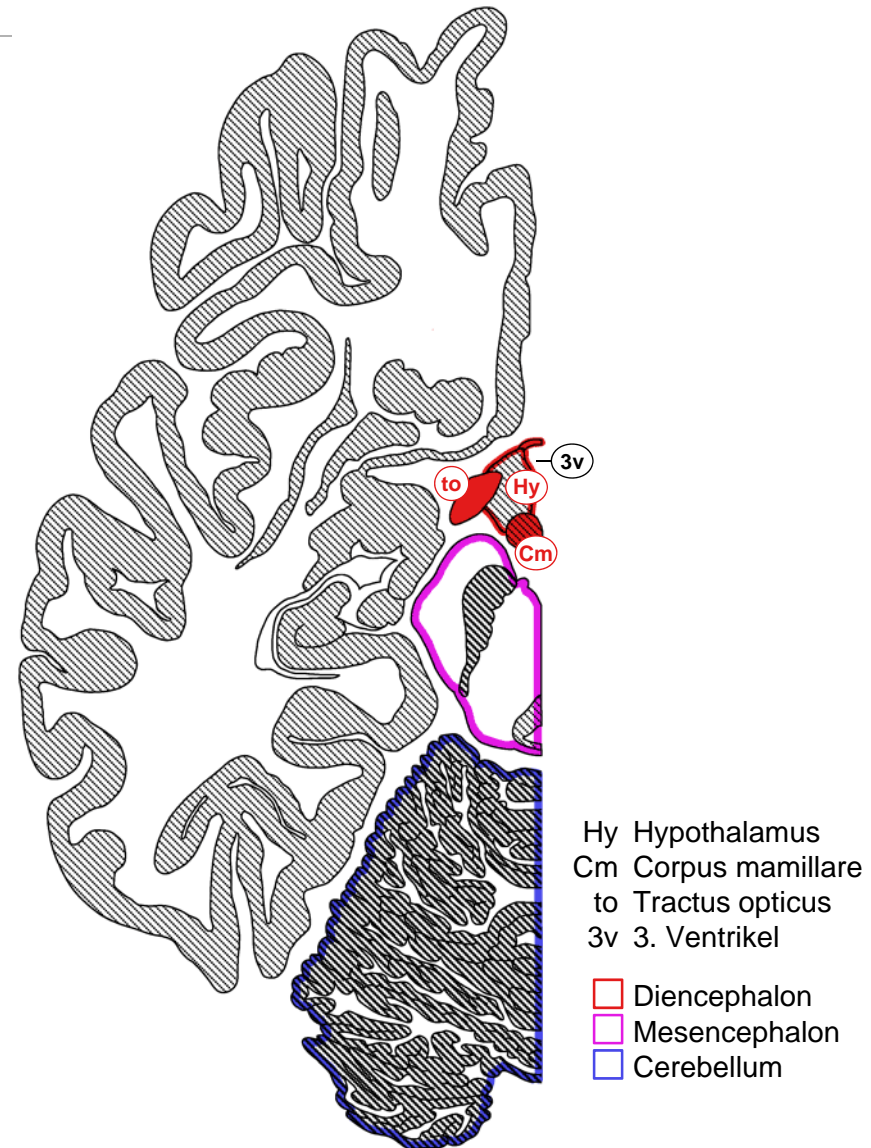
Formatio reticularis

- *Anatomie*
 - *heterogenes (Morphologie, Verbindungen, Neurochemie) lockeres neuronales Netzwerk, lokale Verdichtungen, gross- u kleinzellige Zonen*
 - *Durchzieht gesamtes Tegmentum*
 - *Quelle für auf- und absteigende Projektionen*
- *Funktionen*
 - *Analog Eigenapparat Rückenmark: prämotorische Netzwerke (z.B. Augenmotorik, Schlucken), Reflexzentren (z.B. Brechreflex, Hustenreflex), sensorische Verarbeitung*
 - *vegetative Kontrollzentren: Kreislaufzentrum, Atemzentrum, Miktionszentrum*
 - *modulierende aufsteigende monoaminerge und cholinerge Projektionen: NA / 5HT (zirkadianer Rhythmus, Emotionen), DA (Belohnung), ACh (Weckreaktion, ARAS)*
 - *retikulospinale Bahnen: extrapyramidale Motorik, vegetative Kontrolle, Modulation spinaler Reizverarbeitung*



Hypothalamus

- *Anatomie*
 - *ventrale Seitenwand und Boden 3. Ventrikel*
 - *Chiasma opticum, Hypophysenstiel, Corpus mamillare*
- *Funktionen*
 - *keine motorische, vegetative, sensorische Hirnnervenkerne!*
 - *Nc. suprachiasmaticus: zirkadianer Masterschrittmacher, Synchronisation mit Tagesgang*
 - *Kontrolle inneres Milieu (Wasserhaushalt, Stoffwechsel, Temperatur): Hormone via Hypophyse, vegetatives NS, Verhalten (Hunger, Durst)*
 - *Emotionen, Gedächtnis, Papez Neuronenkreis: Hippocampus → Fornix → Corpus mamillare*
 - *Steuerung Sexualorgane, Sozial/Sexualverhalten*



Thalamus

- *Anatomie*
 - insgesamt eiförmige Kerngruppe
 - dorsale Wand 3. Ventrikel
- *motorische Kerngruppe*
 - ↔ prä/motorische Rindenareale, Input von Basalganglien und Kleinhirn
- *sensorische Relaiskerngruppe*
 - *Corpus geniculatum mediale*: Hörbahn ↔ Area 41
 - *Cp. geniculatum lat.*: Sehbahn ↔ Area 17
 - Somatosensorik ↔ Area 1,2,3
 - Geschmack ↔ Area 43
- *unspezifische Kerngruppe*
 - Modulation Grosshirnrindenaktivität & spezifische Kerne, Input aus FR
- *Epithalamus*
 - Epiphyse (Melatonin), Habenula (Link limbisches System ↔ Mittelhirn)

