



Neuroanatomie

Hirnnerven

David P. Wolfer
Institut für Bewegungswissenschaften und Sport, D-HEST, ETH Zürich
Anatomisches Institut, Medizinische Fakultät, Universität Zürich

376-0005-01 Vertiefung Neuroanatomie und Neurophysiologie
Di 27.09.2022 10:15-12:00 HG D7.2

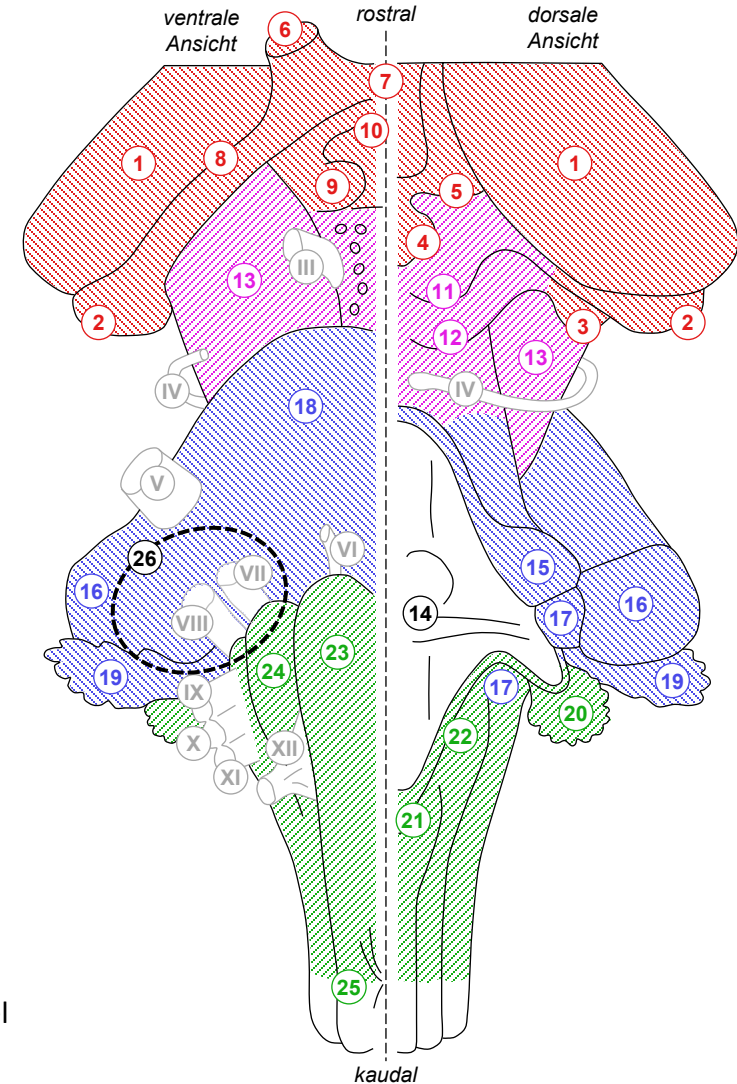
Oberflächenrelief des Hirnstamms

Cp Corpus, Körper
 Tr Tractus, Bahn
 Nc Nucleus, Kern
 Ncc Nuclei, Kerne

- Hirnstamm
 - Mesencephalon + Pons + Medulla oblongata
- Orientierungsmarken ventral
 - Crus cerebri (Hirnschenkel)
 - Pons (Brücke) & mittlerer Kleinhirnstiel
 - Pyramis (Pyramide) & Olive
- Orientierungsmarken dorsal
 - Colliculus sup & inf (Vierhügelplatte)
 - Rautengrube (Boden des 4. Ventrikels):
Pons rostral / Medulla oblongata caudal
 - oberer, mittlerer & unterer Kleinhirnstiel
 - Nc gracilis & cuneatus, Plexus choroideus
- Kleinhirnbrückenwinkel
 - ventro-laterale Übergangszone
Kleinhirn (Flocculus) – Pons
– Medulla oblongata
 - häufige Tumorlokalisation:
Akustikusneurinom

1-10 Diencephalon
 11-13 Mesencephalon
 15-19 Metencephalon
 20-25 Medulla oblongata
 11-26 Hirnstamm

- 1 Thalamus
- 2 Cp geniculatum lat.
- 3 Cp geniculatum med.
- 4 Epiphyse
- 5 Habenula
- 6 Fasciculus opticus
- 7 Chiasma opticum
- 8 Tr opticus
- 9 Cp mamillare
- 10 Hypophysenstiel
- 11 Colliculus sup.
- 12 Colliculus inf.
- 13 Crus cerebri
- 14 Rautengrube
- 15 - oberer
- 16 - mittlerer
- 17 - unterer
- 18 Pons
- 19 Flocculus (Kleinhirn)
- 20 Pl choroideus
- 21 Nc gracilis
- 22 Nc cuneatus
- 23 Pyramide
- 24 Olive
- 25 Pyramidenkreuzung
- 26 Kleinhirnbrückenwinkel



Übersicht Hirnnerven

- **Mesencephalon**

- III – N oculomotorius (→ Augenhöhle)
- IV – N trochlearis (tritt als einziger dorsal aus → Augenhöhle)

- **Pons**

- V₁ – N ophthalmicus (→ Augenhöhle)
 - V₂ – N maxillaris (→ Oberkiefer)
 - V₃ – N mandibularis (→ Unterkiefer)
 - VI – N abducens (→ Augenhöhle)
 - VII – N facialis (→ Fazialiskanal → Gesicht)
- } V – N trigeminus

- **Medulla oblongata**

- VIII – N vestibulocochlearis (→ Innenohr)
- IX – N glossopharyngeus (→ Zunge, Hals, Rachen)
- X – N vagus (→ Hals, Thorax, Abdomen)
- XI – N accessorius (→ Hals, Rücken)
- XII – N hypoglossus (→ Zunge)

} obere «Dreier»gruppe

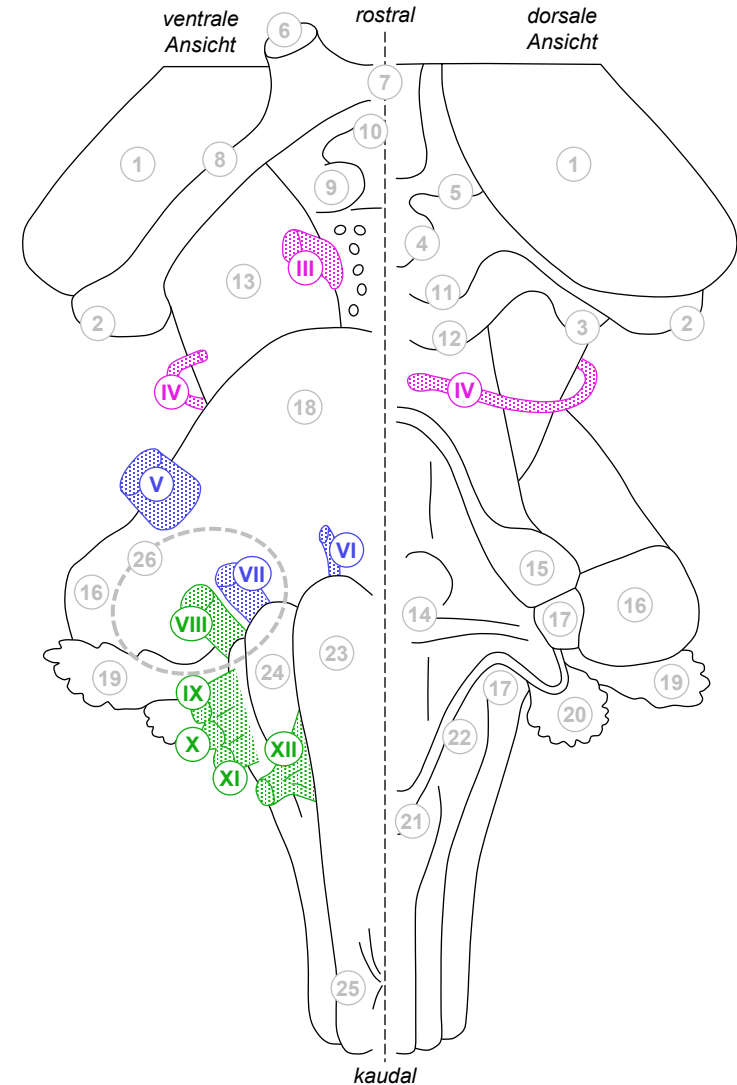
} untere Dreiergruppe

- **Kleinhirnbrückenwinkeltumor**

- VII & VIII zuerst betroffen, bei grossen Tumoren auch IX-XI

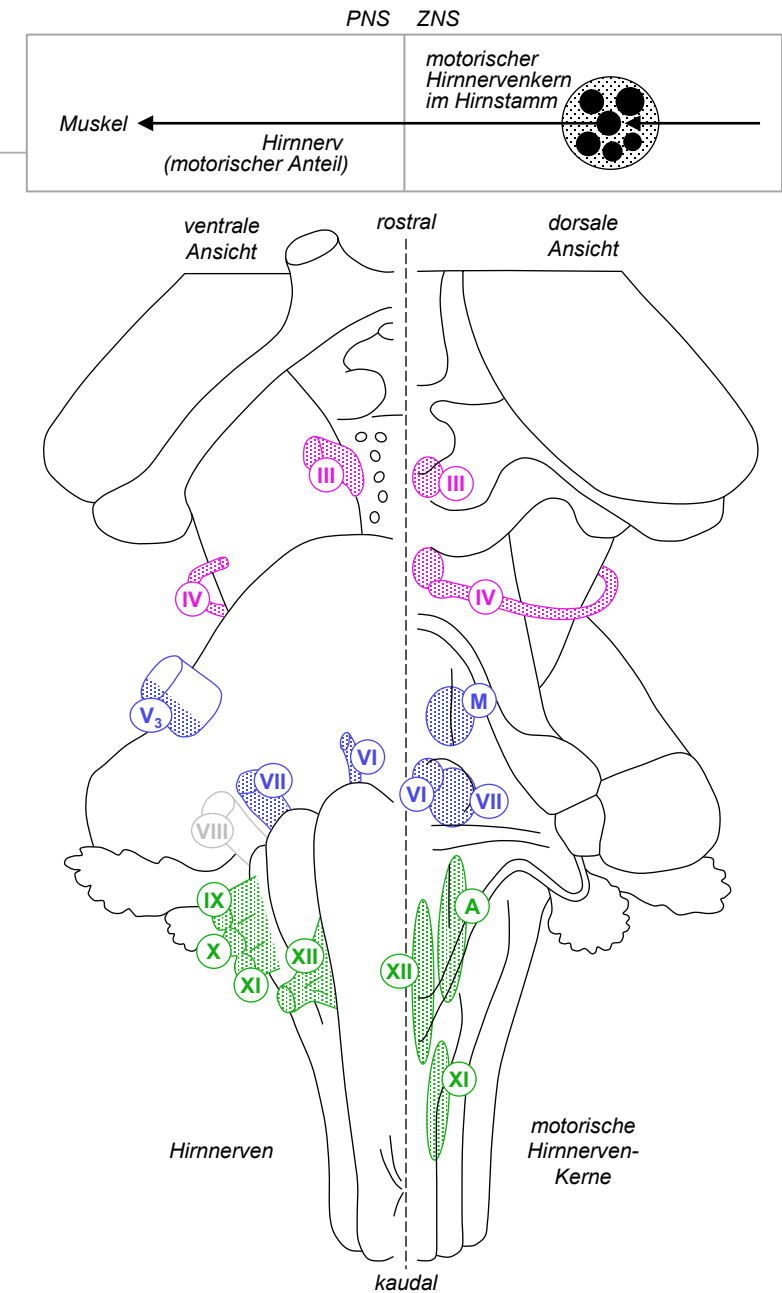
- **Bahnen des ZNS**

- I – Tractus olfactorius
- II – Fasciculus opticus

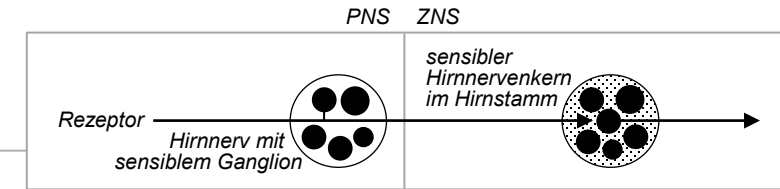


Motorische Hirnnervenfunktionen

- **Äussere Augenmuskeln: Blickbewegungen**
 - IV (Blick nach unten + zur Seite) – Nc N trochlearis, VI (Blick zur Seite) – Nc N abducentis, III (übrige Bewegungen) – Nc oculomotorius;
Ausfall: Augenfehlstellung, Blicklähmung, Doppelbilder, Kopffehlhaltung
- **Kaumuskulatur**
 - V₃ (mandibularis) – Nc motorius N trigemini (M);
Ausfall: Probleme beim Kauen, Unterkiefer weicht zur kranken Seite ab
- **Mimische Muskulatur**
 - VII – Nc N facialis; Ausfall: Gesichtslähmung, inkl. Mund-, Lidschluss/Reflex
- **Rachen- und Gaumenmuskulatur**
 - IX+X – Nc ambiguus (A); Ausfall: Schluck- und Artikulationsstörung, Würgreflex
- **Kehlkopfmuskulatur**
 - X – Nc ambiguus (A); Ausfall: Heiserkeit / Stimmverlust, Atemnot
- **Hals- und Schultermuskulatur**
 - XI – Nc N accessorii: M sternocleidomastoideus & M trapezius
- **Zungenmuskulatur**
 - XII – Nc N hypoglossi; Ausfall: Schluck- und Artikulationsstörung




Sensible Hirnnervenfunktionen



- Oberflächen- und Tiefensensibilität Kopf

- V₁ (Haut, Auge, Lidschlussreflex, Nasenhöhle), V₂ (Haut, Oberkiefer, Nasenhöhle, Gaumen), V₃ (Haut, Unterkiefer, Mundhöhle), IX (Mittelohr, Rachen, Zungengrund, Würgereflex), X (äusserer Gehörgang, Kehlkopf, Hustenreflex); Ausfall: Sensibilitätsstörung, Reflexausfälle
- Berührung Haut – Nc principalis N trigemini (Vp), } V
 Schmerz & Schleimhäute – Nc spinalis N trigemini (Vs), } IX
 Bewegung – Nc mesencephalicus N trigemini (Vm) } X



- Gehör und Gleichgewichtssinn

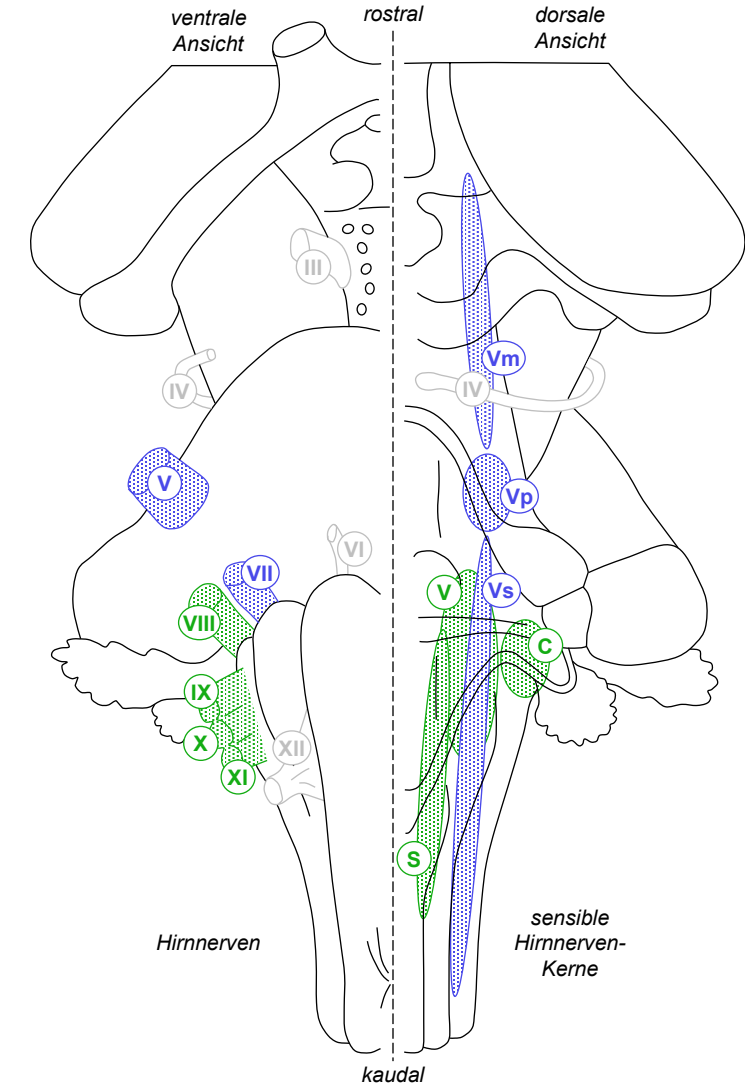
- Gleichgewichtssinn VIII – Ncc vestibulares (V); Ausfall: Schwindel, Gang/Standstörung, Nystagmus (Augenzittern)
- Gehör VIII – Ncc cochleares (C); Ausfall: Hörminderung, Tinnitus

- Eingeweidesensibilität

- IX (Glomus caroticum: O₂+CO₂, Sinus caroticus: Blutdruck), X (Lunge, Verdauungstrakt, Hustenreflex)
- Nc solitarius (S)

- Geschmackssinn

- VII (süss, sauer, salzig); IX (bitter)
- Nc solitarius (S)



Parasympathische Hirnnervenfunktionen

- präganglionäre efferente Fasern: parasympathischer Kern des Hirnstamms → parasympathisches Hirnnervenganglion
- postganglionäre Fasern des 2. Neurons: Ganglion → Zielorgan
- Innere Augenmuskeln
 - III (Ziliarmuskel: Nahakkommodation, Pupillensphinkter: Pupillenreflex)
 - Nc accessorius N oculomotorii (Edinger-Westphal-Kern)
 Ausfall: gestörte Nahakkommodation, weite Pupille (Mydriasis), aufgehobener Pupillenreflex
- Drüsen: Tränen, Speichel, Atemwege
 - VII (Tränendrüse, Drüsen in Nasenhöhle, Unterzungen- und Unterkieferspeicheldrüse)
 - Nc salivatorius sup (Ss)
 - IX (Ohrspeicheldrüse, kleine Drüsen in Mundhöhle)
 - Nc salivatorius inf (Si)
- Thorax- und Bauchorgane
 - X (Herzäste, Lungenäste; Ästen zum enterischen Nervensystem: Magen, Dünndarm, Dickdarm bis Cannon-Böhm-Punkt vor linker Kolonflexur)
 - Nc dorsalis N vagi (D)

