

ETH

Eidgenössische Technische Hochschule Zürich
Swiss Federal Institute of Technology Zurich



**Universität
Zürich^{UZH}**

Atmungssystem

Nase, Kehlkopf

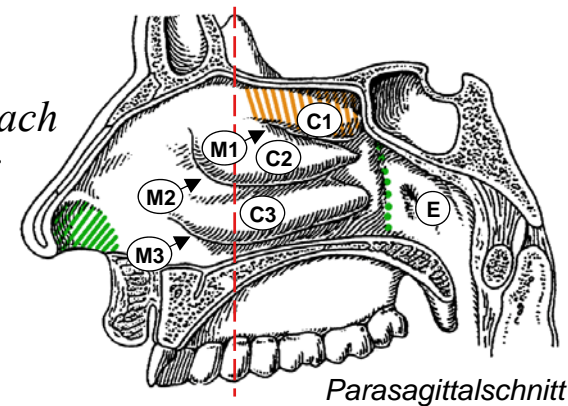
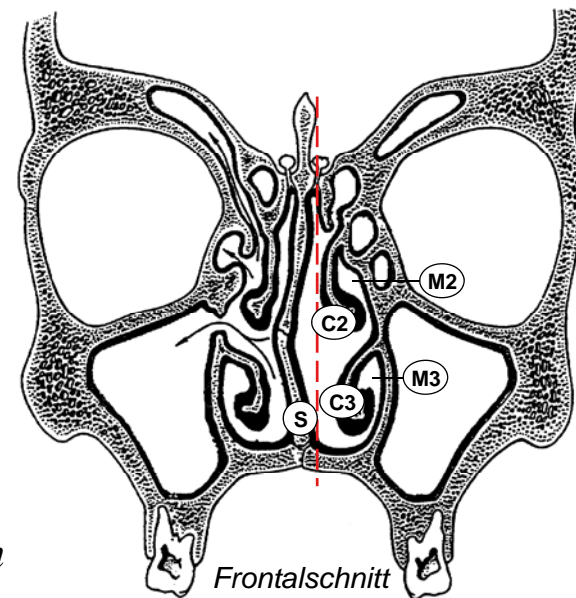
David P. Wolfer

Institut für Bewegungswissenschaften und Sport, D-HEST, ETH Zürich
Anatomisches Institut, Medizinische Fakultät, Universität Zürich

376-0151-00/01 Anatomie und Physiologie I, Do 04.12.2014

Nasenhöhle

- *Nasenvorhof (Vestibulum nasi)*
 - folgt auf Nasenloch
 - zur Haupthöhle begrenzt durch Leiste (Limen nasi)
 - Vibrissen: Haare als Grobfilter
- *Nasenhaupthöhle (Cavum nasi)*
 - paarig: Nasenseptum
 - medial und anterior durchgängig
 - lateral unterteilt durch Nasenmuscheln (*Concha nasalis inf. med. sup.*), zwischen Muschel und Seitenwand gleichnamige Nasengänge (*Meatus nasi inf. med. sup.*)
 - *Recessus sphenothmoidalis* zwischen *Concha nasalis sup.*, *Septum* und *Nasendach* (*Os ethmoidale* = Siebbein), Hinterwand: *Os sphenoidale* = Keilbein)
- *Choanen*
 - Ausgang in *Epipharynx* (*Nasopharynx*)

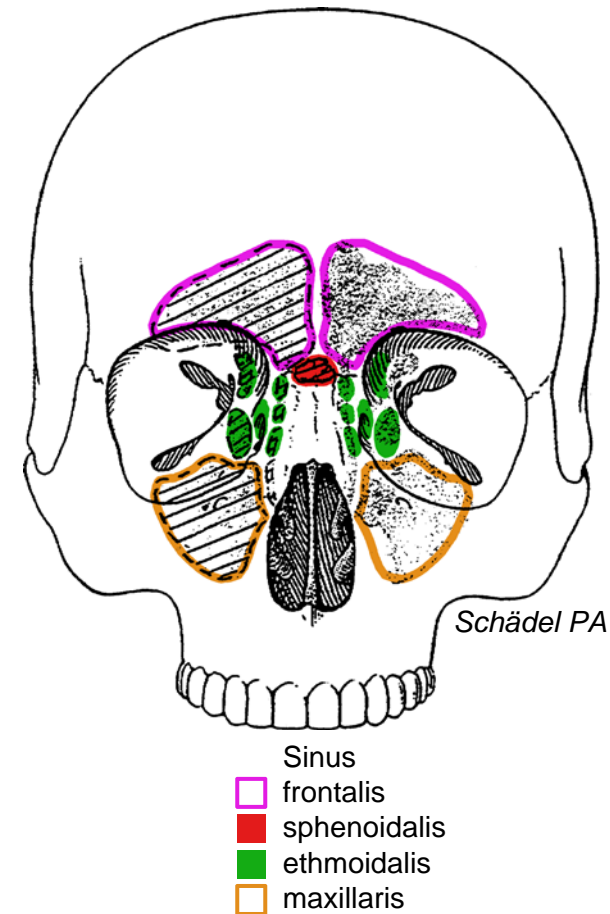


// Vestibulum
 □ Cavum nasi
 ■ Choane
 E Epipharynx
 S Nasenseptum

Meatus nasi
 M1 superior
 M2 medius
 M3 inferior
 Recessus sphenothmoidalis
 Concha nasalis
 C1 superior
 C2 media
 C3 inferior

Nasennebenhöhlen

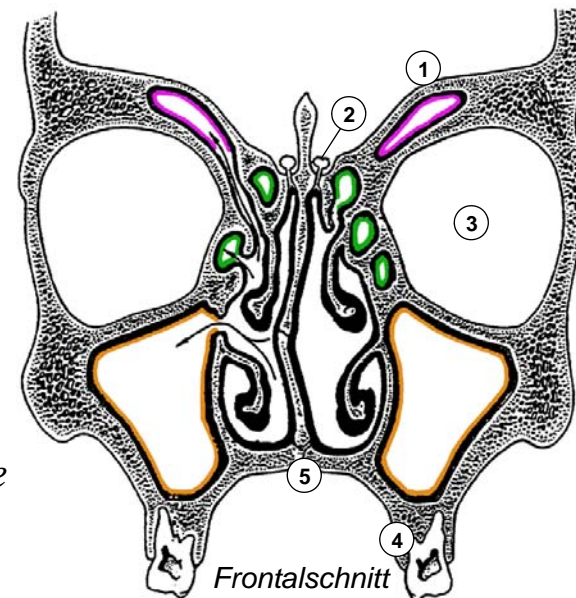
- *Pneumatisierte (Resonanz)Räume*
 - *Sinus frontalis (Stirnhöhle)*
im Os frontale (Stirnbein)
 - *Sinus sphenoidalis (Keilbeinhöhle)*
im Os sphenoidale (Keilbein)
 - *Sinus ethmoidalis (Siebbeinzellen)*
im Os ethmoidale (Siebbein)
 - *Sinus maxillaris (Kieferhöhle)*
in der Maxilla (Oberkieferknochen)
- *Entwicklung*
 - *Auswachsen der Nasenschleimhaut: alle paarig und durch Ostium mit Haupthöhle verbunden*
 - *S. ethmoidalis und maxillaris ab Geburt, S. sphenoidalis ab 2, frontalis ab 4 Jahren, 2 Wachstumsschübe, Endgrösse mit ca. 20 Jahren*
- *Ostium in Meatus nasi med. *, ausser:*
 - *Rec. spenoethmoidalis: S. sphenoidalis*
 - *Meatus nasi sup.: hintere Siebbeinzellen*
 - *Meatus nasi inf.: Tränengang*



* *Hiatus semilunaris*

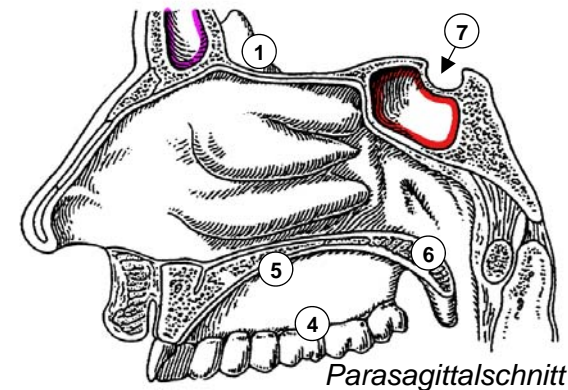
Nachbarschaftsbeziehungen

- *Nasenhaupthöhle*
 - *Boden: harter Gaumen*
 - *Dach: vordere Schädelgrube (Fraktur!)*
 - *lat. Wand: S. maxillaris / ethmoidalis*
- *Sinus ethmoidalis*
 - *zw. Meatus nasi sup. / med. und Orbita*
- *Sinus frontalis (variabel!)*
 - *Stirn, Orbitadach / vordere Schädelgrube*
- *Sinus maxillaris*
 - *Dach: Orbitaboden (Blowout-Fraktur)*
 - *Boden: Zahnwurzeln (Infektionen!)*
 - *Öffnung zu Meatus nasi med. (oben!)*
- *Sinus sphenoidalis*
 - *Boden: Dach des Epipharynx*
 - *Dach: Grube für Hypophyse*
 - *Vorderwand: Rec. sphenoeethmoidalis*
 - *transnasaler chirurgischer Zugang zur Hypophyse*



- 1 vordere Schädelgrube
- 2 Bulbus olfactorius
- 3 Orbita
- 4 Oberkiefer
- 5 harter Gaumen
- 6 weicher Gaumen
- 7 Hypophyse

- Sinus
- frontalis
 - sphenoidalis
 - ethmoidalis
 - maxillaris



Auskleidung der Nasenhöhle I

- *Regionen*

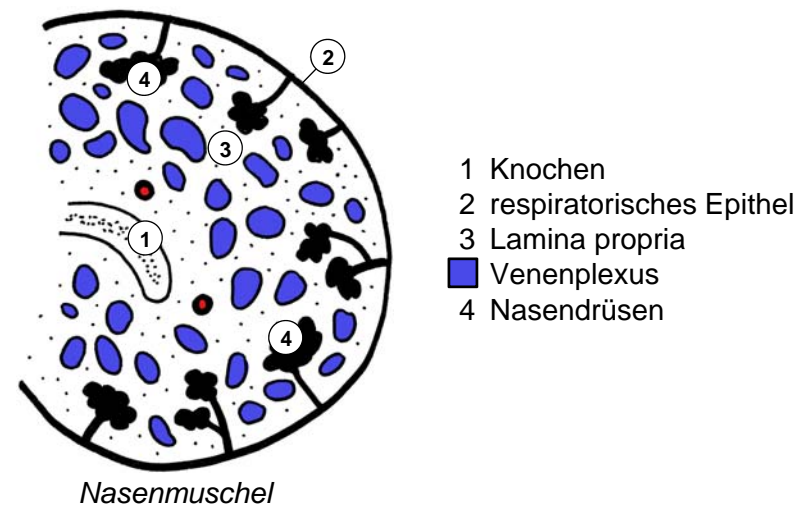
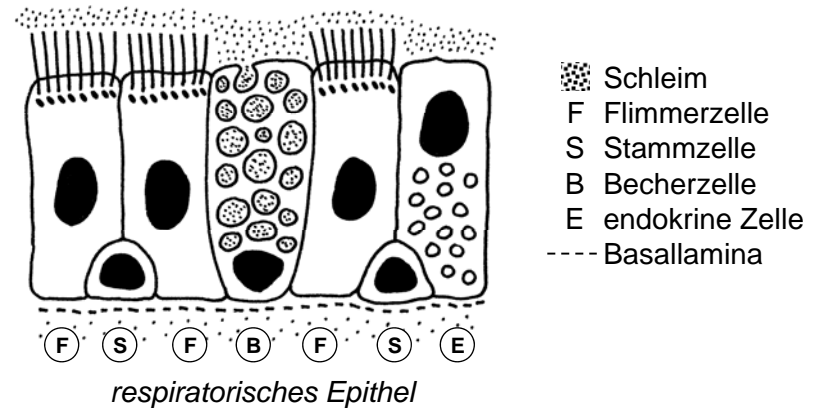
- *Vestibulum: Haut + Vibrissen*
- *respiratorische Region (140 cm²):
respiratorische Schleimhaut*
- *olfaktorische Region (5 cm²):
olfaktorische Schleimhaut
(ca. Recessus sphenoidal)*

- *respiratorische Schleimhaut*

- *Reinigung, Erwärmung, Befeuchtung*
- *respiratorisches Epithel: Becherzellen bilden Schleim, Zilienschlag → Pharynx.*
- *Lamina propria: seromuköse Nasaldrüsen, Luftstrom reguliert durch Schwellkörper (Venoplexus mit AV-Anastomosen und Drosselvenen)*

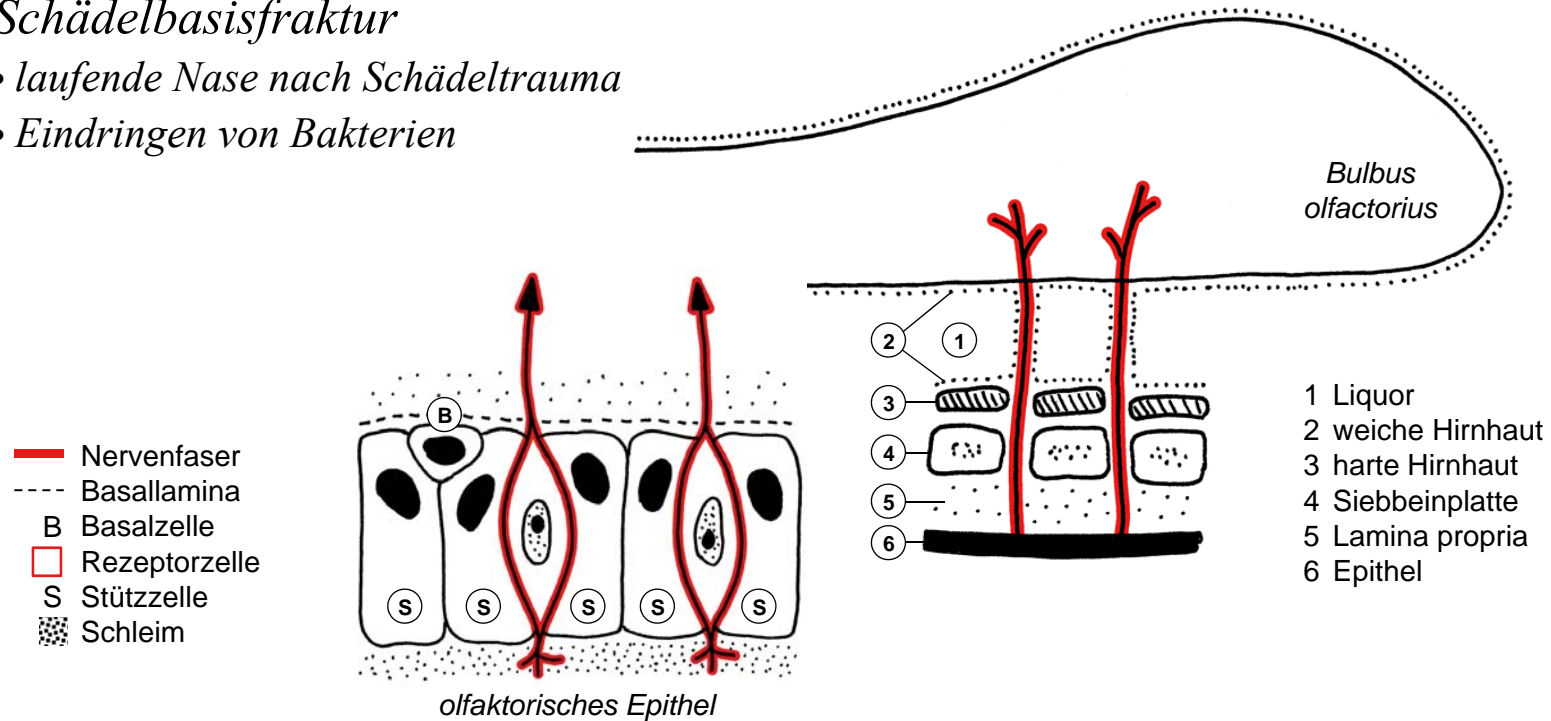
- *Nebenhöhlen*

- *respiratorische Schleimhaut*
- *kein Schwellkörper, wenig Drüsen, Zilienschlag immer → natürliches Ostium*



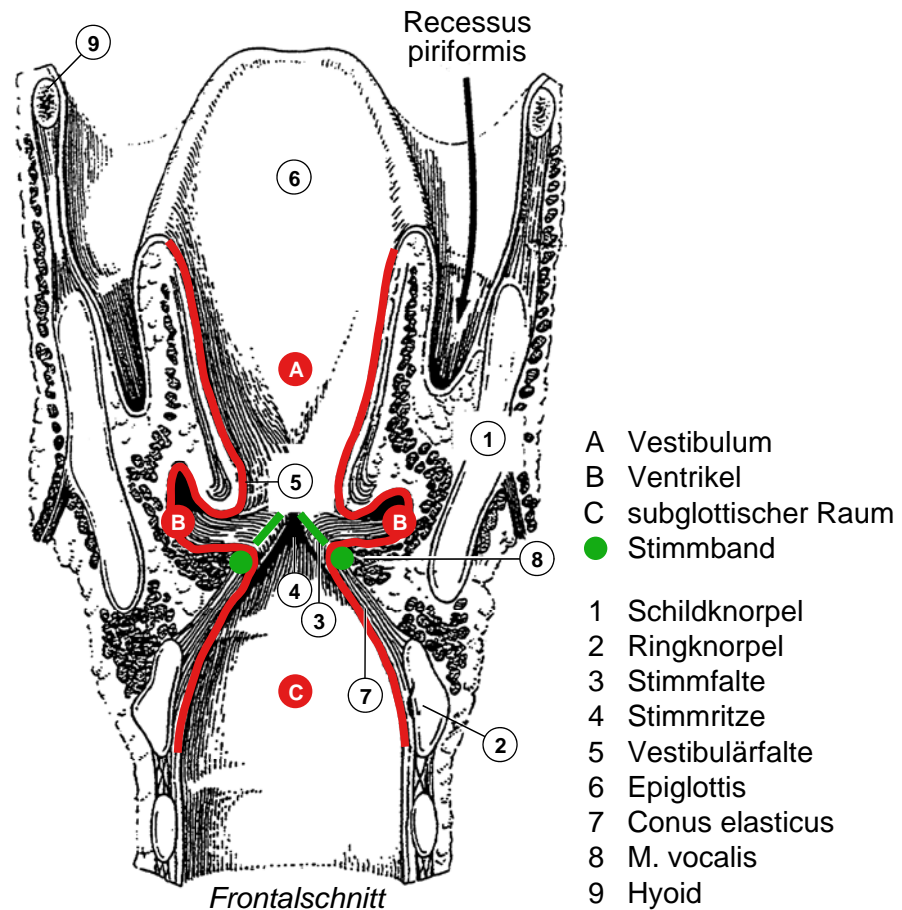
Auskleidung der Nasenhöhle II

- *olfaktorische Schleimhaut*
 - *olfaktorisches Epithel mit Lamina propria*
 - *Rezeptorzellen: Dendrit m Rezeptoren in Schleimschicht, Axon → Bulbus olfactorius*
 - *Basalzellen: Stammzellen, Turnover von Stütz- und Rezeptorzellen*
- *Schädelbasisfraktur*
 - *laufende Nase nach Schädeltrauma*
 - *Eindringen von Bakterien*



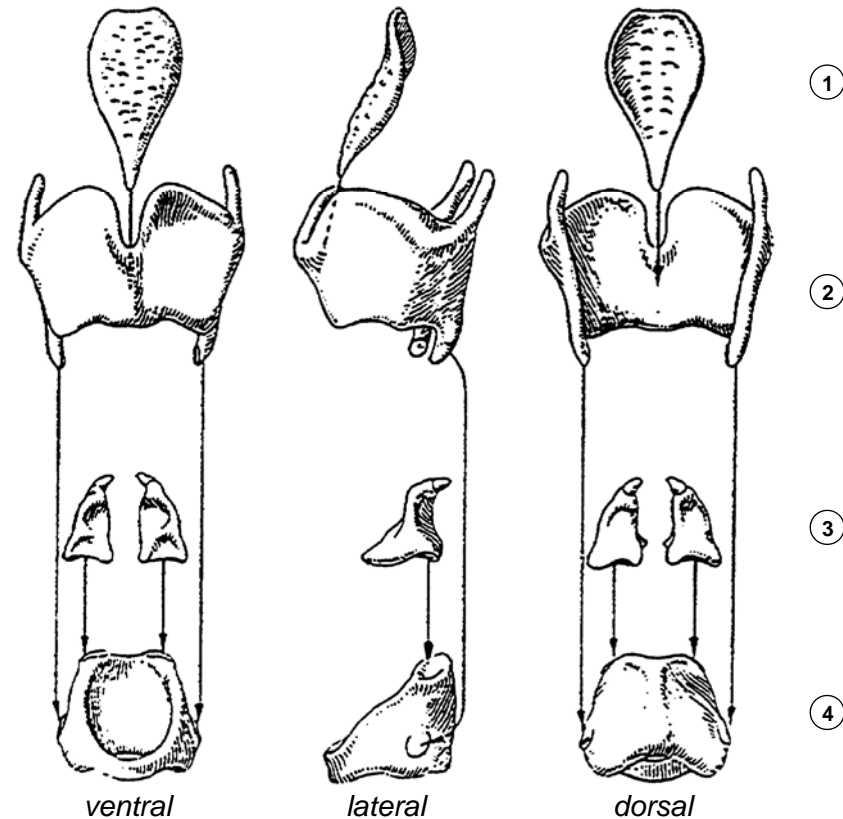
Larynx, Binnenraum

- *Konstruktionsprinzip*
 - *Schleimhautrohr:*
3 Etagen, 2 Faltenpaare, Deckel
 - *aktiv bewegliches knorpeliges Skelett*
- *Gliederung*
 - *Epiglottis = Kehldeckel, seitlicher Speiseweg: Recessus piriformis*
 - *Vestibulum = Vorhof*
 - *Vestibulärfalte*
 - *Larynxventrikel: klein!*
 - *Stimmfalte, Glottis = Stimmritze: Ventil (Phonation, Pressen)*
 - *subglottischer Raum → Trachea*
- *Auskleidung*
 - *respiratorische Schleimhaut, viele Drüsen, va. in Vestibulärfalte*
 - *Stimmfalte: unverhorntes mehrschichtiges Plattenepithel, Lamina propria = Stimmband*



Larynx, knorpeliges Skelett

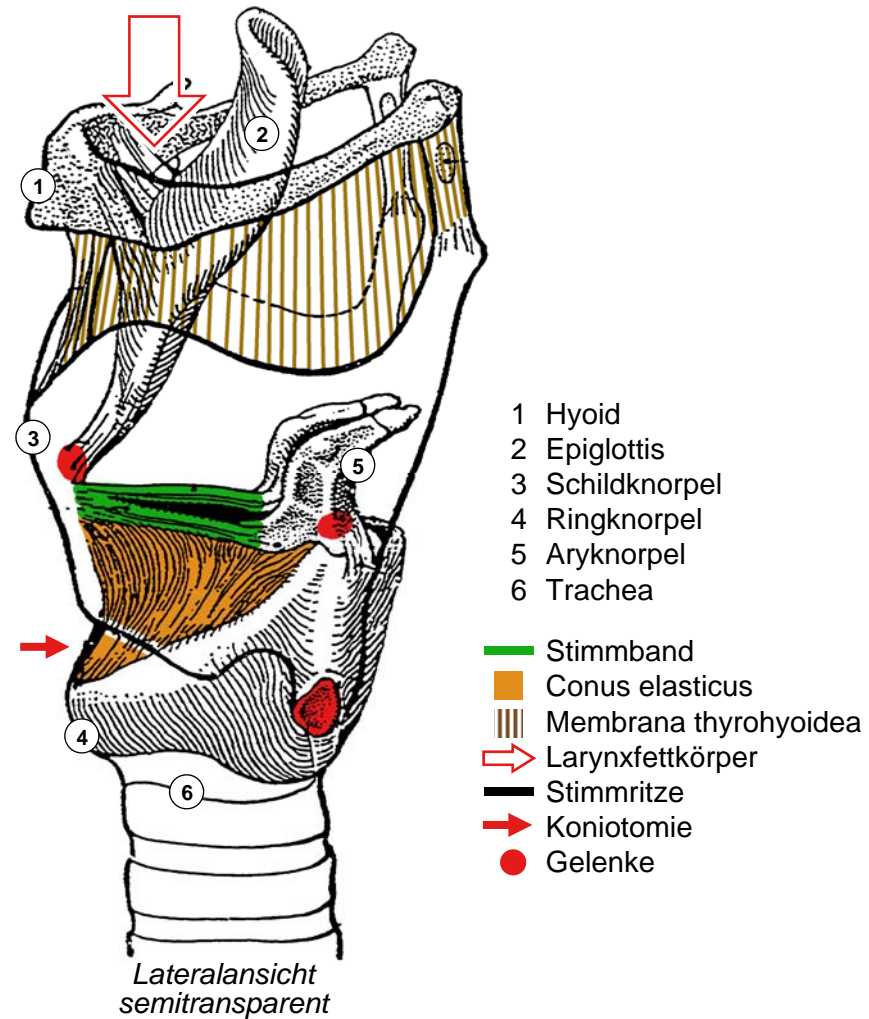
- *Ringknorpel (Cartilago cricoidea)*
 - *Siegelring mit dorsaler Ringplatte*
 - *Unterkante: Begin Trachea*
- *Schildknorpel (Cartilago thyroidea)*
 - *2 schräg gestellte Schilder*
 - *nach dorsal offen*
 - *ventral Adamsapfel (Prominentia laryngea), vorspringend: Orientierungspunkt*
 - *2 kraniale Fortsätze*
 - *2 kaudale Fortsätze: Gelenke mit Ringknorpel*
- *Aryknorpel (Cartilago arytaenoidea)*
 - *2 Fortsätze für Muskeln (lat., kranial)*
 - *1 Fortsatz nach ventral für Stimmband*
 - *Gelenk mit Oberkante Ringknorpelplatte*
- *Epiglottis (Kehldeckel)*
 - *Gelenk mit Schildknorpel*



- 1 Epiglottis
- 2 Schildknorpel
- 3 Aryknorpel
- 4 Ringknorpel

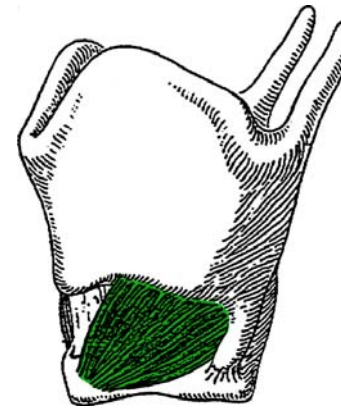
Larynx, Skelett und Stimmbänder

- *Stimmband (Lig. vocale)*
 - Aryknorpel zu Schildknorpel
 - dreieckige Stimmritze
- *Conus elasticus*
 - dreieckige elastische Membran
 - oberer Rand = Stimmband
 - unterer Rand auf Ringknorpel
 - freier Teil ventral: Koniotomie
- *Membrana thyrohyoidea*
 - rechteckige Membran
 - zwischen Schildknorpel und Hyoid (Zungenbein), Aufhängung Larynx
- *Larynxfettkörper*
 - zwischen Membrana thyrohyoidea, Hyoid und Epiglottis
 - Senkt Epiglottis beim Anheben des Larynx (Schlucken)

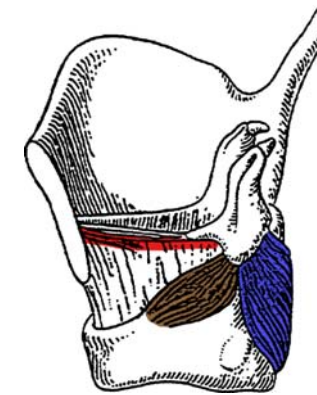


Larynx, Muskeln

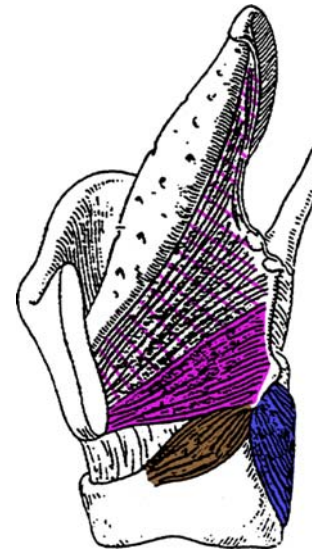
- 6 paarige quergestreifte Muskeln
 - *M. cricothyroideus*
ventro-lateral oberflächlich
 - *M. cricoarytaenoideus post.*
von Ringknorpelplatte zu Aryknorpel
 - *M. cricoarytaenoideus lat.*
von Ringknorpeloberkante zu Aryknorpel
 - *M. vocalis*
lateral von und parallel zu Stimmband
 - *Mm. arytaenoidei*
zwischen Aryknorpeln, schräg und quer
 - *M. thyroarytaenoideus*
Fächer öffnet in Richtung Epiglottis
- *Innervation*
 - Äste des *N. vagus (X)*
 - *N. laryngeus sup.* (Abgang im Hals)
→ *M. cricothyroideus*
 - *N. laryngeus recurrens* (Abgang im Thorax)
→ *N. laryngeus inf.*
→ alle übrigen Muskeln



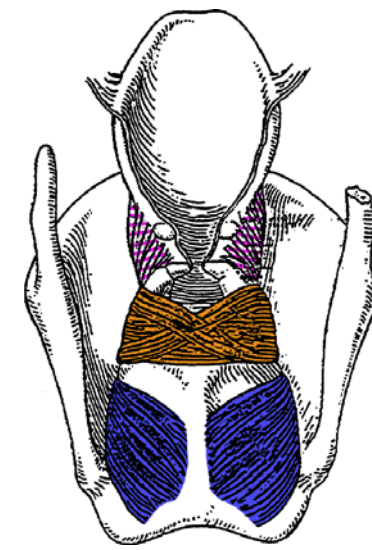
Lateralansicht



Lateralansicht



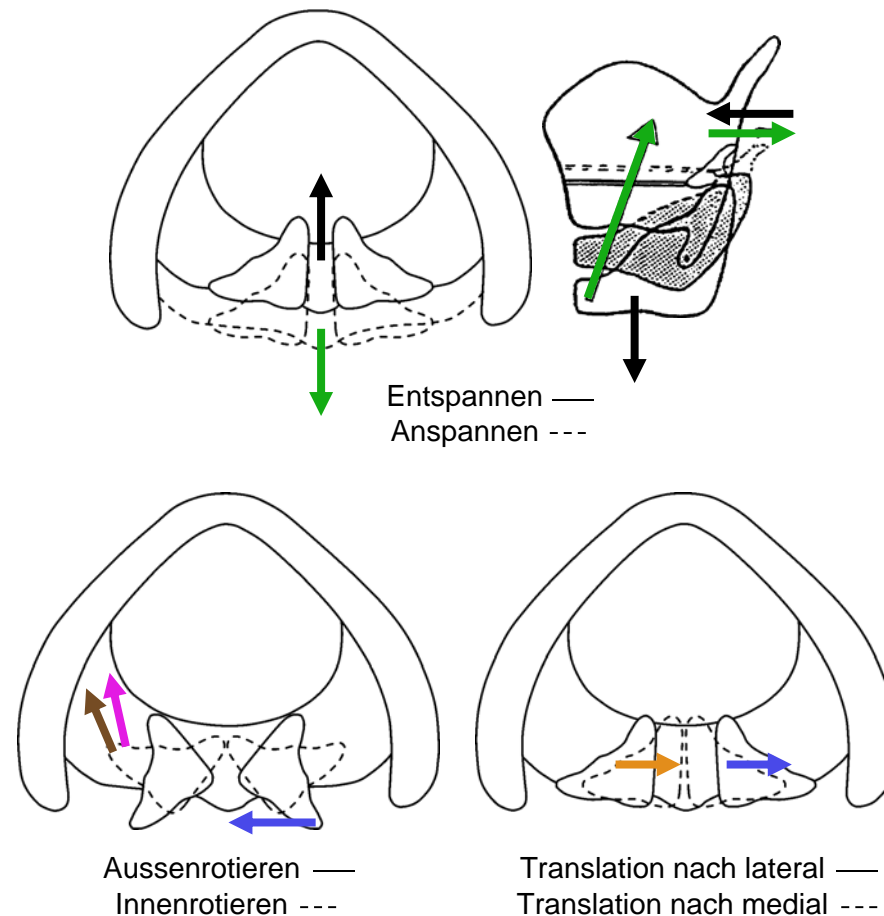
Lateralansicht



Dorsalansicht

Larynx, Bewegungen

- *Stimmband ent-/spannen*
 - Gelenk zw. Ring- und Schildknorpel
 - transversale Rotationsachse
 - Spannen: *M. cricothyroideus* →
 - Entspannen: *Trachealzug* →
- *Rotation Aryknorpel*
 - Gelenk zu Ringknorpelplatte
 - vertikale Rotationsachse
 - Aussenrotation (Glottis öffnen):
M. cricoarytaenoideus post. →
 - Innenrotation (Glottis schliessen):
M. cricoarytaenoideus lat. →
M. thyroarytaenoideus →
- *Translation Aryknorpel*
 - nach lateral (Glottis öffnen):
M. cricoarytaenoideus post. →
 - nach medial (Glottis schliessen):
Mm. arytaenoidei →



Larynx, Stimmbandstellungen

- *Atmung*

- *Trachealzug* →
- *M. cricoarytaenoideus post.* →

- *Flüstern*

- *M. cricothyroideus* →
- *M. cricoarytaenoideus lat.* →
- *M. thyroarytaenoideus* →

- *Phonation*

- *M. cricothyroideus* →
- *M. cricoarytaenoideus lat.* →
- *M. thyroarytaenoideus* →
- *Mm. arytaenoidei* →
- *M vocalis: Feinspannung* →

- *Rekurrensparese*

- *nur M. cricothyroideus aktiv* →
- *Paramedianstellung*
- *einseitig: Heiserkeit, Stridor*
- *beidseitig: Erstickungsgefahr*

