

ETH

Eidgenössische Technische Hochschule Zürich
Swiss Federal Institute of Technology Zurich



**Universität
Zürich** UZH

Gewebelehre

Epithelgewebe, Muskelgewebe

David P. Wolfer

Institut für Bewegungswissenschaften und Sport, D-HEST, ETH Zürich
Anatomisches Institut, Medizinische Fakultät, Universität Zürich

376-0151-00/01 Anatomie und Physiologie I, Mi 23.09.2015

Gewebefamilien / Grundgewebe

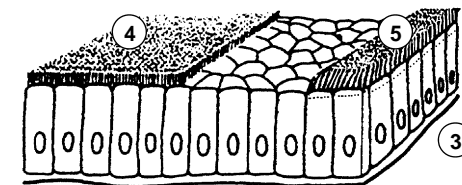
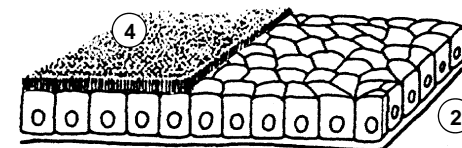
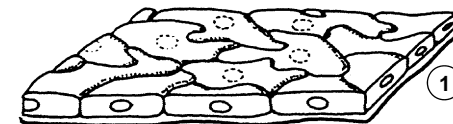- *grosse Gewebevielfalt durch Zelldifferenzierung und Spezialisierung*
 - *Zusammenfassung zu 4 Grundgewebe mit gemeinsamen Eigenschaften*
 - *unterscheidbar durch Funktion, Zellform, Anteil Extrazellulärraum EZR*
 - *Grundgewebe weiter unterteilbar*

	Anteil EZR	Funktionen
Binde- und Stützgewebe	+ bis +++	Struktur, Versorgung, Speicherung, Abwehr, Stromabildung
Epithelgewebe	(+)	Oberflächen, Drüsen, Rezeptoren, Parenchymbildung
Muskelgewebe	(+) bis +	Kontraktion, mechanische Arbeit
Nervengewebe	(+)	Transport, Verarbeitung und Speicherung von Informationen

Epithelgewebe I

- *Beschreibung & Klassifikation von Epithelien:*
 - *Organbestimmung*
 - *Referenz für Pathologie (Biopsien, Autopsie)*
- *3 Kriterien für Klassifikation*
 - *Schichtung*
 - *Zellform in oberflächlicher Schicht*
 - *Spezielle Differenzierungen*
- *einschichtiges Epithel*
 - *alle Zellen von Basis zu Oberfläche*
 - *einschichtiges Plattenepithel: Endothel, Mesothel, Lungenalveolen*
 - *einschichtig kubisches = isoprismatisches Epithel: Nierenkanälchen ± Bürstensaum*
 - *einschichtig hochprismatisches = Zylinderepithel: Magenschleimhaut, Darmschleimhaut + Bürstensaum, Eileiter + Kinozilien*

- 1 platt
- 2 isoprismatisch
- 3 hochprismatisch
- 4 Bürstensaum
- 5 Kinozilien

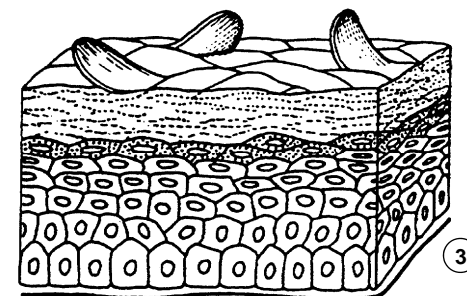
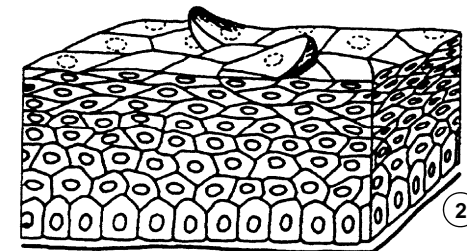
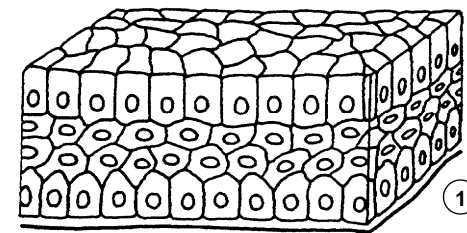


Epithelgewebe II

- *mehrschichtiges Epithel*
 - *oberflächliche und basale Zellschicht, Binnenzellschichten*
 - *heisst auch stratifiziert*
 - *mehrschichtig hochprismatisches Epithel: Bindehaut, Pankreasgang*
 - *mehrschichtiges unverhorntes Plattenepithel: Mundhöhle, Rachen, Speiseröhre, Stimmlippe, Analkanal, Hornhaut des Auges*
 - *mehrschichtiges verhorntes Plattenepithel: Oberhaut = Epidermis*

mehrschichtig...

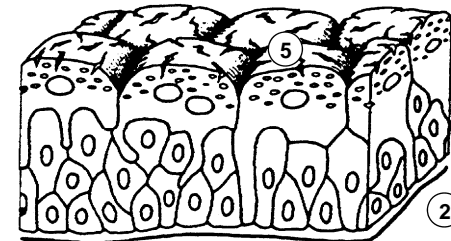
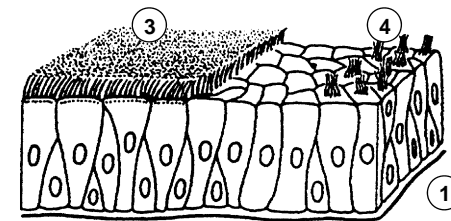
- 1 ... hochprismatisch
- 2 ... platt ohne Verhornung
- 3 ... platt mit Verhornung



Epithelgewebe III

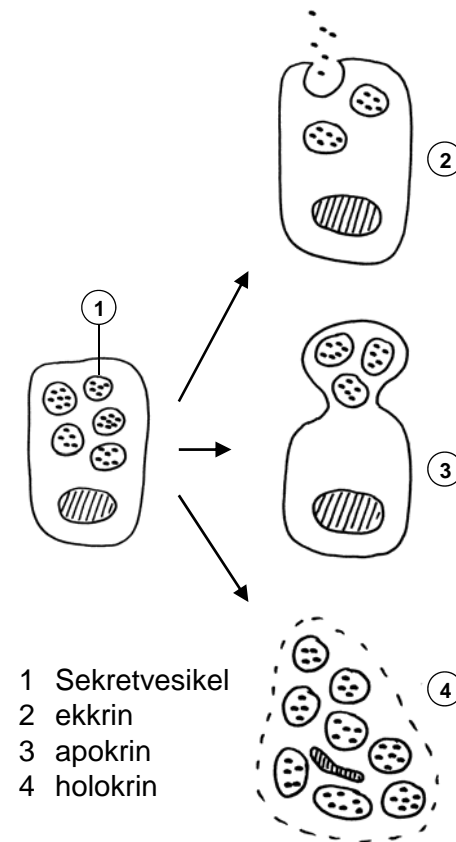
- *mehrrichtiges Epithel*
 - *alle Zellen erreichen Basis, nur ein Teil die Oberfläche, keine Binnenzellschicht*
 - *heisst auch pseudostratifiziert*
 - *mehrrichtig hochprismatisch Epithel mit Kinozilien: respiratorisches Epithel*
 - *mehrrichtig hochprismatisches Epithel mit Stereozilien: Nebenhodengang*
- *Urothel*
 - *mehrschichtig? mehrrichtig? Teil der Deckzellen erreicht Basis*
 - *Zellform variabel: Übergangsepithel*
 - *Crusta: intrazellulär, Membranreserve*
- *Zellpolarisierung*
 - *viele Epithelien*
 - *va Zellen an Oberfläche*
 - *apikale und basolaterale Membrandomäne*

- 1 mehrrichtig hochprismatisch
- 2 Urothel
- 3 Kinozilien
- 4 Stereozilien
- 5 Deckzellen mit Crusta



Drüsen I

- *Spezialisiert auf Stoffproduktion und -Speicherung für Export*
 - *exokrin: innere / äussere Oberfläche*
 - *endokrin: Blutbahn (Hormone)*
 - *parakrin, autokrin: Nahwirkung*
- *Mechanismus der Stoffabgabe an Art des Sekrets angepasst*
 - *ER, Golgi, Verpackung in Sekretvesikel*
 - *ekkrin = merokrin: Exozytose, am häufigsten. Serös: dünnflüssig, ± proteinreich (Pankreas, Ohrspeicheldrüse, Schweissdrüsen), mukös = schleimig: grossmolekulare Glykoproteine (Unterzungspeicheldrüse)*
 - *apokrin: Abschnüren apikaler Zellportion: Milchfett (Emulsion), Duftdrüsen, Ohrschmalz*
 - *holokrin: ganze Zelle geht in Sekret auf: Talgdrüsen*

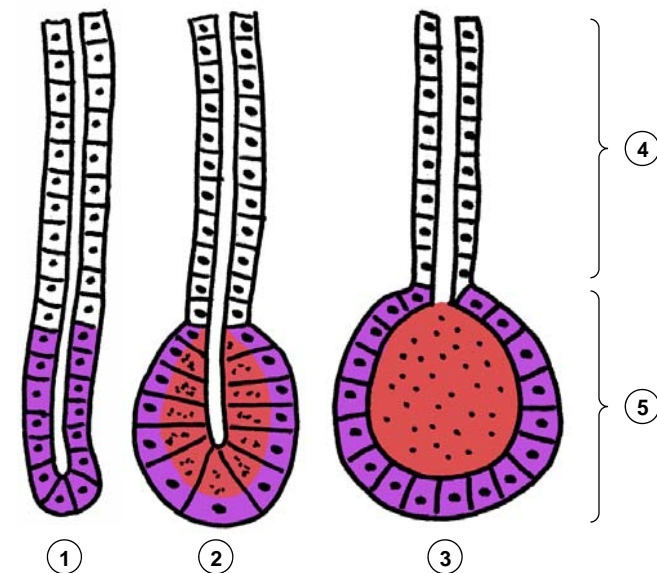


Drüsen II

- *Bauweise variiert mit Funktion und Umgebung*
 - einzellig (zB. Becherzellen), mehrzellig
 - intraepithelial, extraepithelial (mehrzellig!)
 - einschichtig, holokrin: mehrschichtig
- *häufige Bauweise: extraepitheliale exokrine Drüsen*
 - tubulös: Endstück = Tubulus, schlauchförmig geknäuel, keine Sekretspeicherung (Schweissdrüsen, Tränendrüse)
 - tubuloazinös: Endstück = Azinus, intrazelluläre Speicherung, proteinreiches Sekret (Speicheldrüsen, Pankreas)
 - tubuloalveolär: Endstück = Alveole, extrazelluläre Speicherung (Duftdrüsen, Brustdrüse)
 - Ausführungsgang: Leitung, ev. Sekretmodifikation, Schleimbildung (seromukös, mukoserös, mukös)

- 1 tubulär
- 2 tubuloazinös
- 3 tubuloalveolär
- 4 Ausführungsgang
- 5 Endstück

- Produktion
- Speicherung
- Leitung / Modifikation



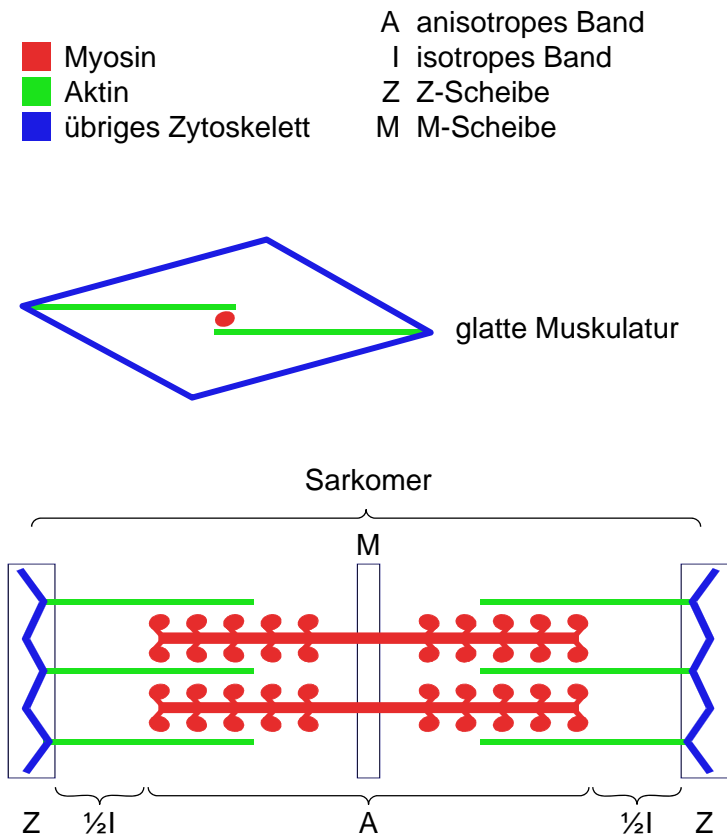
Gewebefamilien / Grundgewebe

- *grosse Gewebevielfalt durch Zelldifferenzierung und Spezialisierung*
 - *Zusammenfassung zu 4 Grundgewebe mit gemeinsamen Eigenschaften*
 - *unterscheidbar durch Funktion, Zellform, Anteil Extrazellulärraum EZR*
 - *Grundgewebe weiter unterteilbar*

	Anteil EZR	Funktionen
Binde- und Stützgewebe	+ bis +++	Struktur, Versorgung, Speicherung, Abwehr, Stromabildung
Epithelgewebe	(+)	Oberflächen, Drüsen, Rezeptoren, Parenchyembildung
Muskelgewebe	(+) bis +	Kontraktion, mechanische Arbeit
Nervengewebe	(+)	Transport, Verarbeitung und Speicherung von Informationen

Muskelgewebe, Merkmale

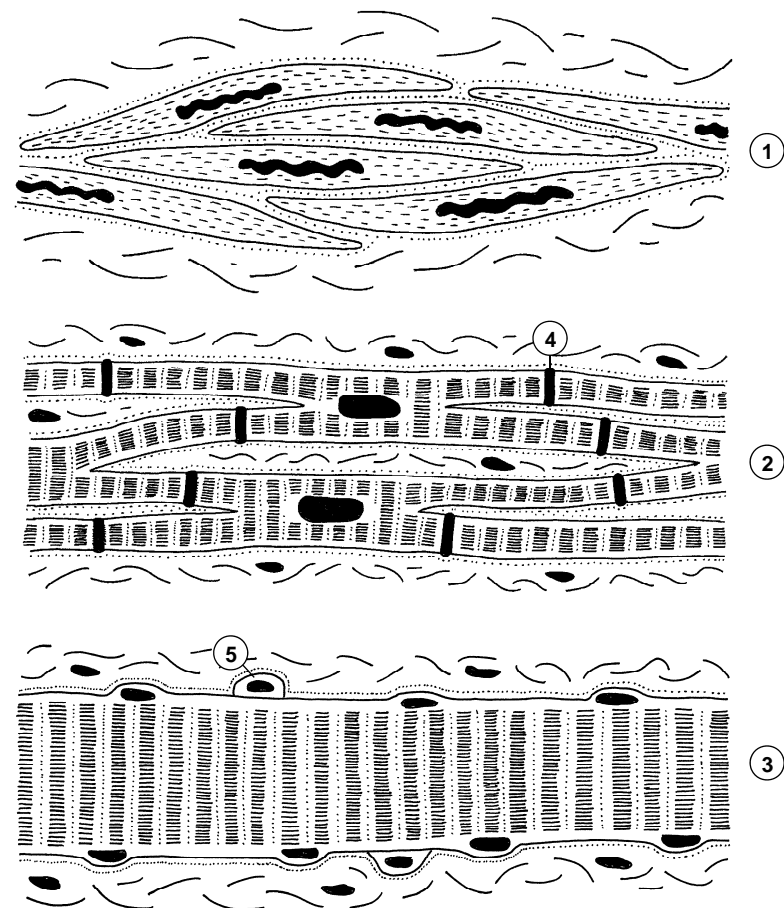
- *gemeinsames Prinzip der Krafterzeugung & Übertragung*
 - *Molekularer Motor: Aktinfilamente ↔ Myosin, Trigger = Ca^{2+}*
 - *Kraftübertragung auf Zellmembran: direkt durch Aktin, indirekt via übriges Zytoskelett, z.B. Intermediärfilamente*
 - *Zellkontakte, Basallamina: Kraftübertragung auf Bindegewebe*
- *glatte Muskulatur*
 - *langsam, geringe Kraft*
 - *wenig Myosin, netzartige Architektur*
- *quergestreifte Muskulatur*
 - *schnell, präzise Steuerung: Zellmembran → T-Tubuli, SER → sarkoplasmatisches Retikulum*
 - *grosse Kraft: Sarkomere in Serie, quasi kristalline Organisation von Myosin- und Aktinfilamenten: Querstreifung*



Muskelgewebe, Formen

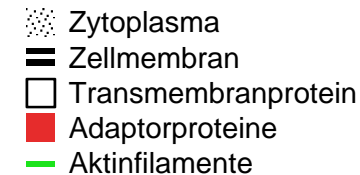
- *glatte Muskulatur*
 - *glatte Muskelzelle 5-8x20-800 µm: spindelförmig, Kern zentral, keine Querstreifung*
 - *Blutgefässe, innere Organe, Auge*
- *Herzmuskel*
 - *Kardiomyozyt 15x100 µm: verzweigt, Kern zentral, Querstreifung*
 - *Glanzstreifen: mechanische & elektrische Kopplung*
- *Skelettmuskulatur*
 - *Skelettmuskelfaser 10-100 µm x mehrere cm: schlauchförmig, Kerne peripher (50/mm), Querstreifung*
 - *Satellitenzellen: Nachschub Zellkerne, beschränkte Regeneration*
- *Umgebung*
 - *lockeres kollagenes Bindegewebe, Basallamina*

- | | |
|----------------------|--------------------|
| 1 glatte Muskulatur | 4 Glanzstreifen |
| 2 Herzmuskulatur | 5 Satellitenzellen |
| 3 Skelettmuskelfaser | Basallamina |

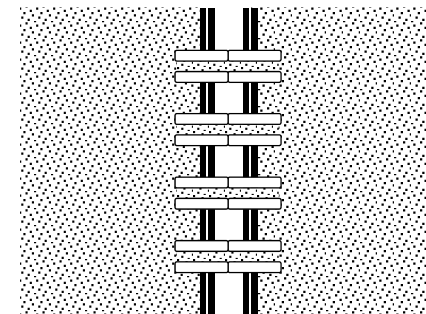


Kontakte von Zelle zu Zelle I

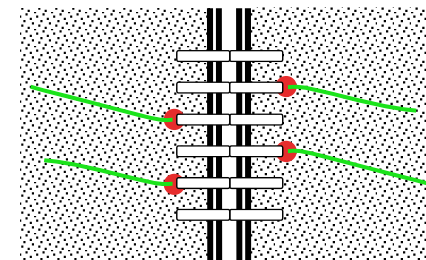
- *Zellkontakte:*
 - *Zusammenhalt, Kommunikation, Steuerung*
 - *Zelle zu Zelle, Zelle zu EZM des Bindegewebes*
 - *Transmembranproteine (TMP): extrazelluläre Domäne ↔ TMP Partnerzelle oder EZM, intrazelluläre Domäne ↔ Adaptorproteine (Plaque) ↔ Zytoskelett*
 - *zelluläre Integrität erhalten, Zytoskelett getrennt*
- *Gap Junction = Nexus*
 - *Kommunikationskontakt, alle Gewebefamilien*
 - *TMP 6+6 Connexine = Kanal, einziger Kontakt mit Plasmaverbindung! Austausch kleiner Moleküle, Ionen, elektrische Koppelung*
- *Tight Junction = Zonula occludens*
 - *Barrierekontakt, Epithel und Nervengewebe*
 - *TMP Occludine + Claudine, Cis-Bindung → Leisten: Block der Lateraldiffusion (Membrandomänen), Trans-Bindung → selektive Versiegelung IZR, intrazellulär ↔ Aktinfilamente: Stabilisierung*



Gap Junction

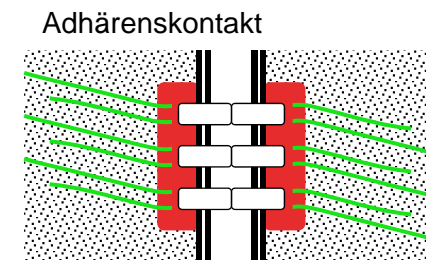
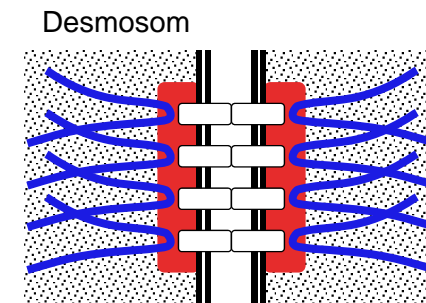
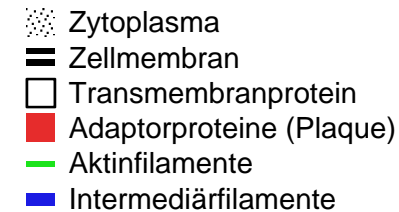


Tight Junction



Kontakte von Zelle zu Zelle II

- *Desmosom = Macula adhaerens*
 - *Adhäsionskontakt, Epithel & Muskelgewebe, knopfförmig*
 - *TMP E-Cadherine, Trans-Bindung: Haftung, intrazellulär ↔ Plaque ↔ Intermediärfilamente*
- *Adhärenskontakt*
 - *Adhäsionskontakt, Epithel gürtelförmig (Zonula adhaerens), Herzmuskel leistenförmig (Fascia adhaerens), Synapsen punktförmig (Punctum adhaerens)*
 - *TMP E-Cadherine, Trans-Bindung: Haftung, intrazellulär ↔ Plaque ↔ Aktinfilamente*
- *Komplexe*
 - *Schlussleistenkomplex (Tight Junction, Adhärenskontakt, Desmosom): Grenze apikale – basolaterale Membrandomäne im Epithel*
 - *Glanzstreifen (Desmosom, Adhärenskontakt, Gap Junction): Herzmuskel*



Kontakte von Zelle zu Extrazellulärraum

- *Vorkommen*
 - *jeder Kontakt EZM Bindegewebe zu Epithel, Muskel- oder Nervengewebe*
 - *Transmembranprotein: Integrin, extrazellulär ↔ EZM, intrazellulär ↔ Adaptorproteine ↔ Zytoskelett*
- *Basallamina immer vorhanden*
 - *Lamina densa (EM, 20-120 nm): via Laminin & afibrilläres Kollagen IV aus Epithelzellen*
 - *Lamina rara: extraz. Domäne Integrin*
 - *Bindegewebe → Lamina fibroreticularis: mit Basallamina verbundener Kollagen III Filz*
- *Fokalkontakt*
 - *Aktin → Stressfasern, Integrine konzentriert*
 - *Muskelzellen ↔ Sehne, transient Zellwanderung*
- *Hemidesmosom*
 - *zusätzlich Ankerfibrillen: Kollagen VII*
 - *Adaptorproteine ↔ Intermediärfilamente*
 - *Oberhaut ↔ Lederhaut (Blasen!)*

