

---

# Atmungssystem

## Nase, Kehlkopf

---

David P. Wolfer

Institut für Bewegungswissenschaften und Sport, D-HEST, ETH Zürich

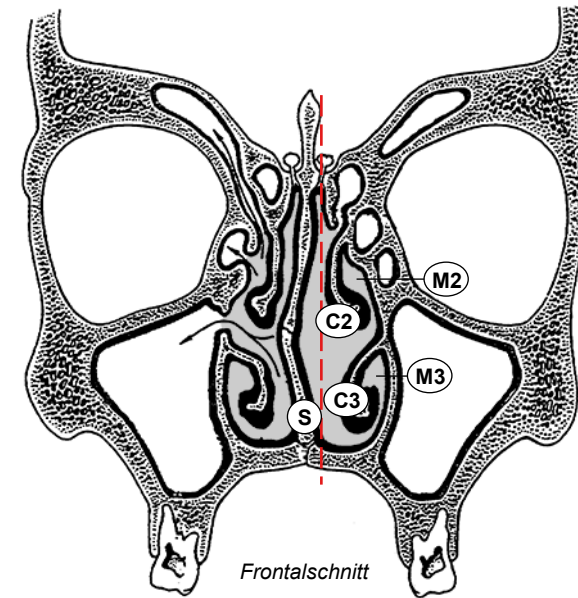
Anatomisches Institut, Medizinische Fakultät, Universität Zürich

376-0151-00 Anatomie und Physiologie I

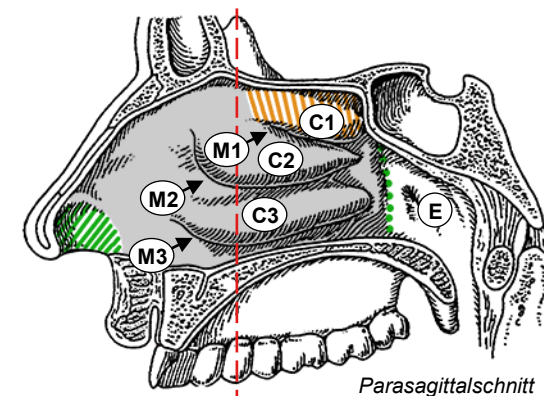
Do 08.12.2022 10:15-12:00

# Nasenhöhle

- Nasenvorhof (Vestibulum nasi)
  - folgt auf Nasenloch
  - zur Haupthöhle begrenzt durch Leiste (Limen nasi)
  - Vibrissen: Haare als Grobfilter
- Nasenhaupthöhle (Cavum nasi)
  - paarig, (ungefähr) in Sagittalebene Nasenseptum
  - entlang Septum und anterior Höhle durchgängig Boden ↔ Dach
  - lateral unterteilt durch knöcherne Nasenmuschel, befestigt an Seitenwand der Nasenhaupthöhle: Concha nasalis inferior, media, superior (Oberflächenvergrößerung)
  - zwischen Muschel und Seitenwand gleichnamige Nasengänge: Meatus nasi inferior, medius, superior
  - Recessus sphenoidalis = Blindgang zwischen Concha nasalis sup., Septum und Nasendach (Os ethmoidale = Siebbein); Hinterwand: Os sphenoidale = Keilbein)
- Choanen
  - Ausgang der Nasenhaupthöhle inklusive Nasengänge → Epipharynx = Nasopharynx (Nasenrachen)
  - Recessus sphenoidalis nicht direkt mit Choane verbunden



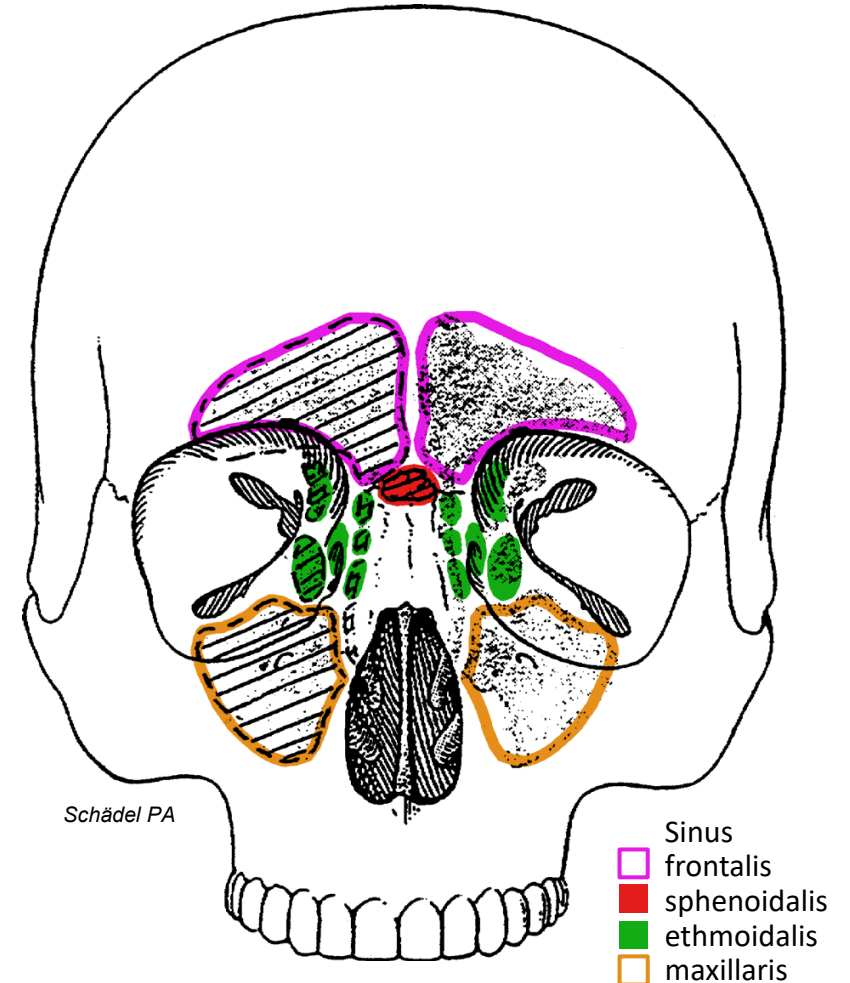
- ▨ Vestibulum
- ▨ Cavum nasi
- ▨ Choane
- E Epipharynx
- S Nasenseptum



- Meatus nasi
- M1 superior
- M2 medius
- M3 inferior
- Recessus sphenoidalis
- Concha nasalis
- C1 superior
- C2 media
- C3 inferior

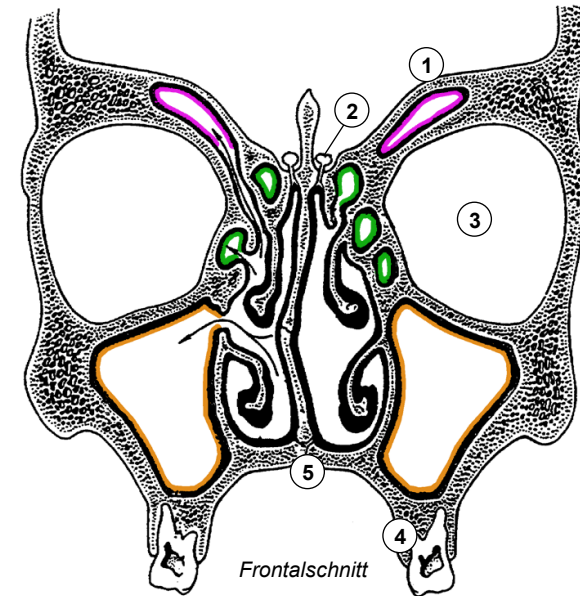
# Nasennebenhöhlen

- 2x4 Pneumatisierte (Resonanz)Räume
  - Sinus frontalis (Stirnhöhle)  
im Os frontale (Stirnbein), im Parasagittalschnitt L-förmig
  - Sinus sphenoidalis (Keilbeinhöhle)  
im Körper des Os sphenoidale (Keilbein), Septum meist schräg
  - Sinus ethmoidalis (Cellulae ethmoidales = Siebbeinzellen)  
im Os ethmoidale (Siebbein), vordere - mittlere - hintere Gruppe
  - Sinus maxillaris (Kieferhöhle)  
füllt Körper der Maxilla (Oberkieferknochen)
- Entwicklung
  - gebildet durch Auswachsen der Nasenschleimhaut in Gesichtsschädel:  
alle paarig und durch Ostium (Öffnung) mit Haupthöhle verbunden
  - S. ethmoidalis und maxillaris bei Geburt erbsengross,  
S. sphenoidalis erst ab 2 Jahren ausgebildet, frontalis ab 4 Jahren,  
2 Wachstumsschübe (Durchbruch Dauergebiss, Pubertät),  
finale Grösse erst mit ca. 20 Jahren erreicht (Adoleszenz)
- Hiatus semilunaris\* im Meatus nasi medius
  - Mündung aller Nebenhöhlen ausser: S. sphenoidalis (→ Recessus sphenothmoidalis), hintere Siebbeinzellen (→ Meatus nasi superior)
  - Tränenang mündet in Meatus nasi inferior      \*knöcherner Schlitz

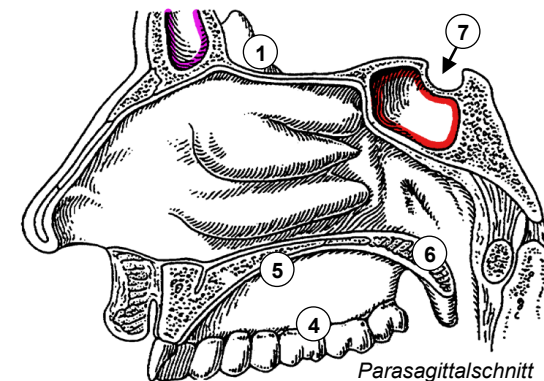


# Nachbarschaftsbeziehungen

- Nasenhaupthöhle
  - Boden: harter Gaumen
  - Dach: vordere Schädelgrube (Fraktur!)
  - laterale Wand: Sinus maxillaris / ethmoidalis
- Sinus ethmoidalis
  - zwischen Meatus nasi superior / medius und Orbita
- Sinus frontalis (variabel!)
  - im Parasagittalschnitt L-Form mit Ausdehnung Richtung Stirn und Orbitadach / vordere Schädelgrube, individuell sehr variabel
- Sinus maxillaris
  - Dach: Orbitaboden (Druck ↑ in Orbita → Blowout-Fraktur)
  - Boden: Zahnwurzeln Backen- bis Eckzähne (Ausbreitung von Infektionen!)
  - Öffnung zu Meatus nasi medius im Dachbereich begünstigt Sekretstau, zB. bei Kieferhöhlenentzündung (Sinusitis maxillaris)
- Sinus sphenoidalis
  - Boden: knöchernes Dach des Epipharynx = Nasopharynx (Nasenrachen)
  - Dach: Grube für Hypophyse (Türkensattel = Sella turcica)
  - Vorderwand: Rückwand des Recessus sphenoeethmoidalis
  - transnasaler (- transsphenoidaler) chirurgischer Zugang zur Hypophyse



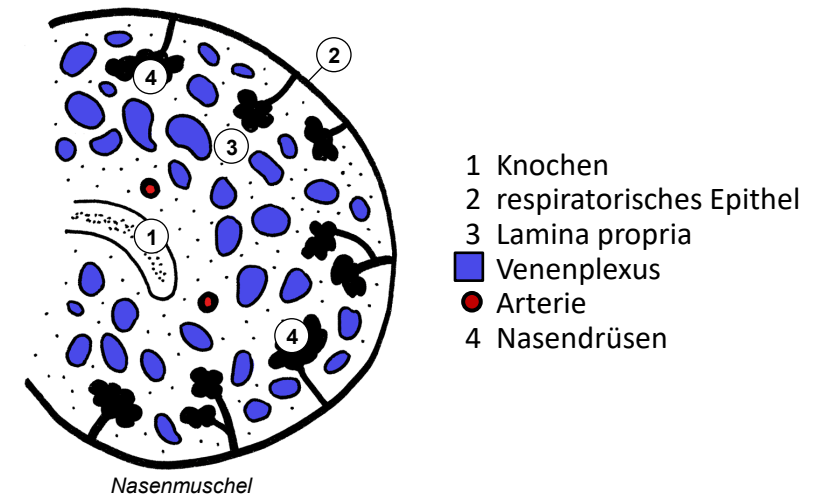
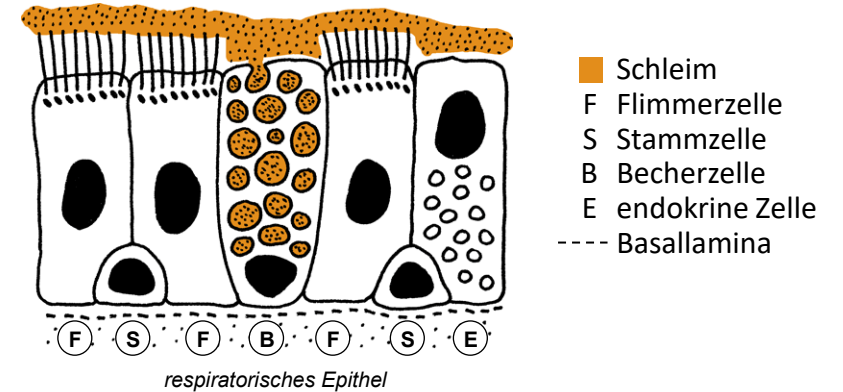
- 1 vordere Schädelgrube
- 2 Bulbus olfactorius
- 3 Orbita
- 4 Oberkiefer
- 5 harter Gaumen
- 6 weicher Gaumen
- 7 Hypophyse



- Sinus
- frontalis
  - sphenoidalis
  - ethmoidalis
  - maxillaris

# Auskleidung der Nasenhöhle I

- 3 Regionen
  - Vestibulum: Haut + Vibrissen (grober Partikelfilter)
  - respiratorische Region (140 cm<sup>2</sup>): respiratorische Schleimhaut
  - olfaktorische Region (5 cm<sup>2</sup>): olfaktorische Schleimhaut (Ausdehnung entspricht etwa Recessus sphenoidalis)
- respiratorische Schleimhaut
  - Reinigung, Erwärmung, Befeuchtung der Atemluft bei Inspiration
  - respiratorisches Epithel: Becherzellen bilden Schleim, Zilienschlag immer in Richtung Choane und Pharynx: Entfernung kleinerer Partikel ausser Feinstaub
  - Lamina propria (schleimhauteigene Bindegewebeschicht): seromuköse Nasaldrüsen, Luftstrom reguliert durch Schwellkörper (Venoplexus mit AV-Anastomosen und Drosselvenen)
- Nebenhöhlen
  - respiratorische Schleimhaut
  - kein Schwellkörper, weniger Drüsen
  - Zilienschlag arbeitet immer in Richtung natürliches Ostium, künstliche chirurgische Öffnungen vom Schleimstrom umgangen



# Auskleidung der Nasenhöhle II

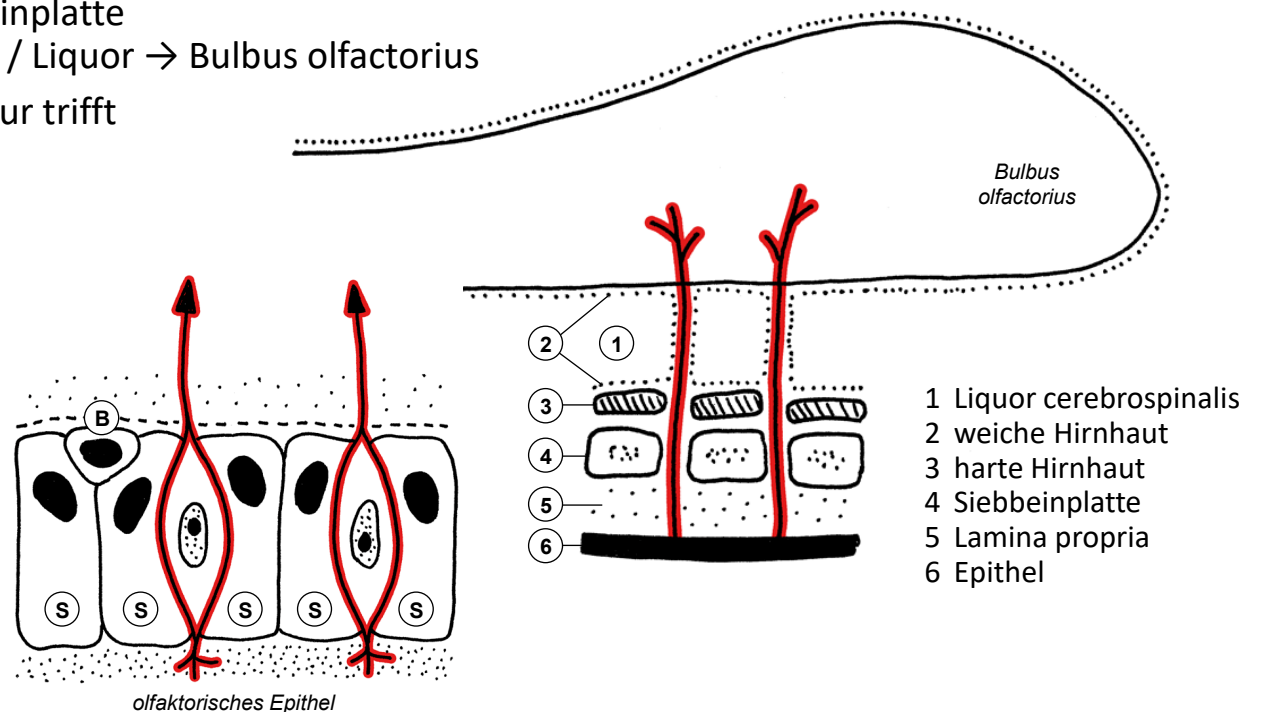
- olfaktorische Schleimhaut

- olfaktorisches Epithel mit Lamina propria
- Rezeptorzellen: bipolare Neurone, Dendrit mit Rezeptoren in dünnflüssiger Schleimschicht, Axon → Lamina propria
- hochprismatische Stützzellen
- Basalzellen: Stammzellen für Turnover von Stütz- und Rezeptorzellen

- Umgebung

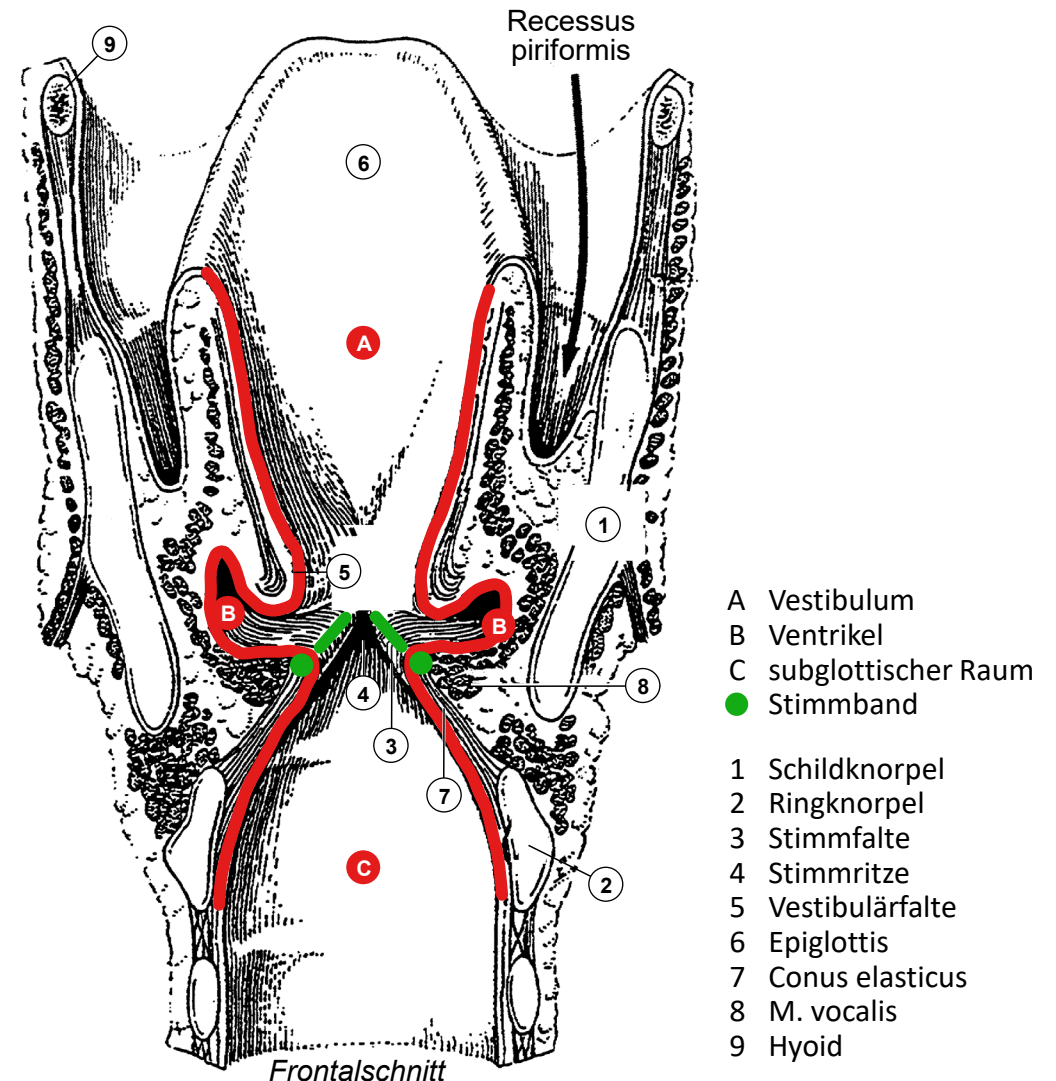
- Lamina propria unter knöchernem Nasendach: Siebbeinplatte
- Axone: Lamina propria → Siebbeinplatte → Hirnhäute / Liquor → Bulbus olfactorius
- laufende Nase nach Schädeltrauma: Schädelbasisfraktur trifft Siebbeinplatte. Weg für Eindringen von Bakterien: immer besiedelte Nasenhöhle → Hirnhäute / Liquor

- Nervenfaser
- - - Basallamina
- B Basalzelle
- Rezeptorzelle
- S Stützzelle
- Schleim



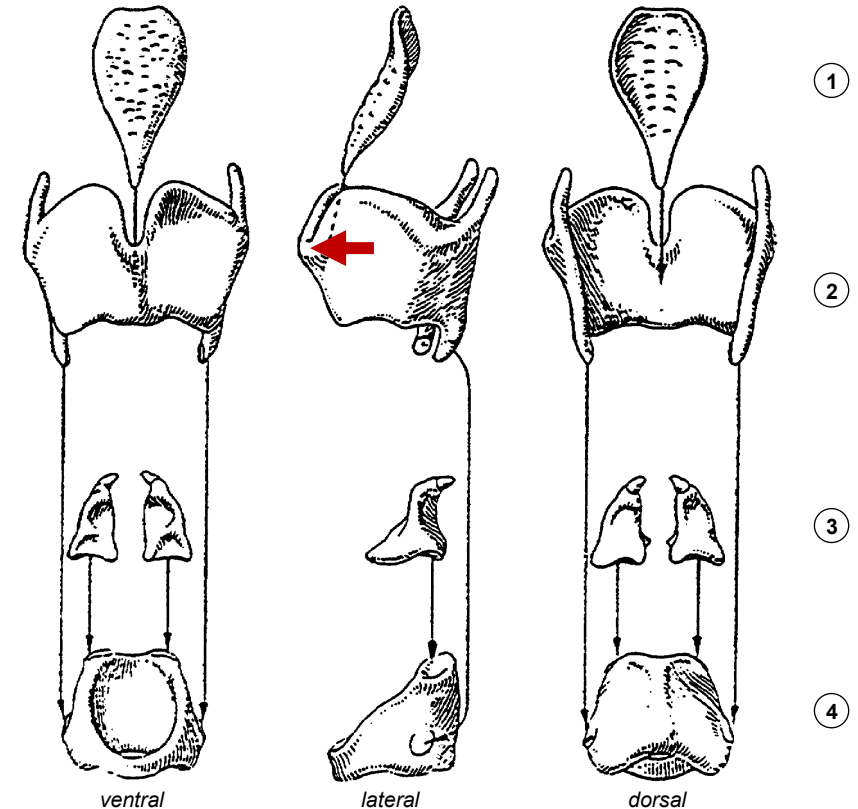
# Larynx, Binnenraum

- Konstruktionsprinzip
  - Schleimhautrohr, 2 parasagittale Faltenpaare grenzen 3 Etagen ab, verschliessbarer Deckel + luftdichtes Ventil
  - durch Muskeln aktiv bewegliches knorpeliges Skelett, verstärkt durch elastische Membranen
- Gliederung
  - Epiglottis = Kehldeckel: Verschluss Kehlkopfeingang beim Schlucken, Speiseweg seitlich durch Recessus piriformis
  - Vestibulum = Vorhof
  - Vestibulärfalte = oberes Faltenpaar
  - Larynxventrikel: enge seitliche Tasche
  - Stimmfalte = unteres Faltenpaar, dazwischen Glottis = Stimmritze: Luftventil (Phonation, Pressen)
  - subglottischer Raum geht direkt in Luftröhre über
- Auskleidung
  - überall inkl. Vestibulum respiratorische Schleimhaut, seromuköse Drüsen, Vestibulärfalte: «Sprinkler» für Stimmfalte
  - Ausnahme: Stimmfalte: unverhorntes mehrschichtiges Plattenepithel, straffe Lamina propria = Stimmband, drüsenfrei



# Larynx, knorpeliges Skelett

- Ringknorpel (Cartilago cricoidea)
  - Siegelring mit breiter Ringplatte dorsal
  - Unterkante markiert Beginn der Trachea
- Schildknorpel (Cartilago thyroidea)
  - 2 schräg gestellte schildförmige Platten, ventral verbunden, nach dorsal offen
  - Prominentia laryngea ventral vorspringend (bei Männern stärker: Adamsapfel), Tastpunkt zur Orientierung
  - 2 kraniale Fortsätze: Aufhängung am Hyoid (Zungenbein)
  - 2 kaudale Fortsätze: Gelenke mit lat. Fläche des Ringknorpels erlauben Rotation des Ringknorpels um transversale Achse
- Aryknorpel (Cartilago arytaenoidea, Stellknorpel)
  - 2 Fortsätze für Muskeln (lateral und kranial)
  - 1 Fortsatz nach ventral für Stimmband
  - Rotations-Gleit-Gelenk mit Oberkante der Ringknorpelplatte
- Epiglottis (Kehldeckel)
  - Gelenk zwischen Stiel und Schildknorpelinnenseite
  - elastischer Knorpel (übriges Kehlkopfskelett hyalin)

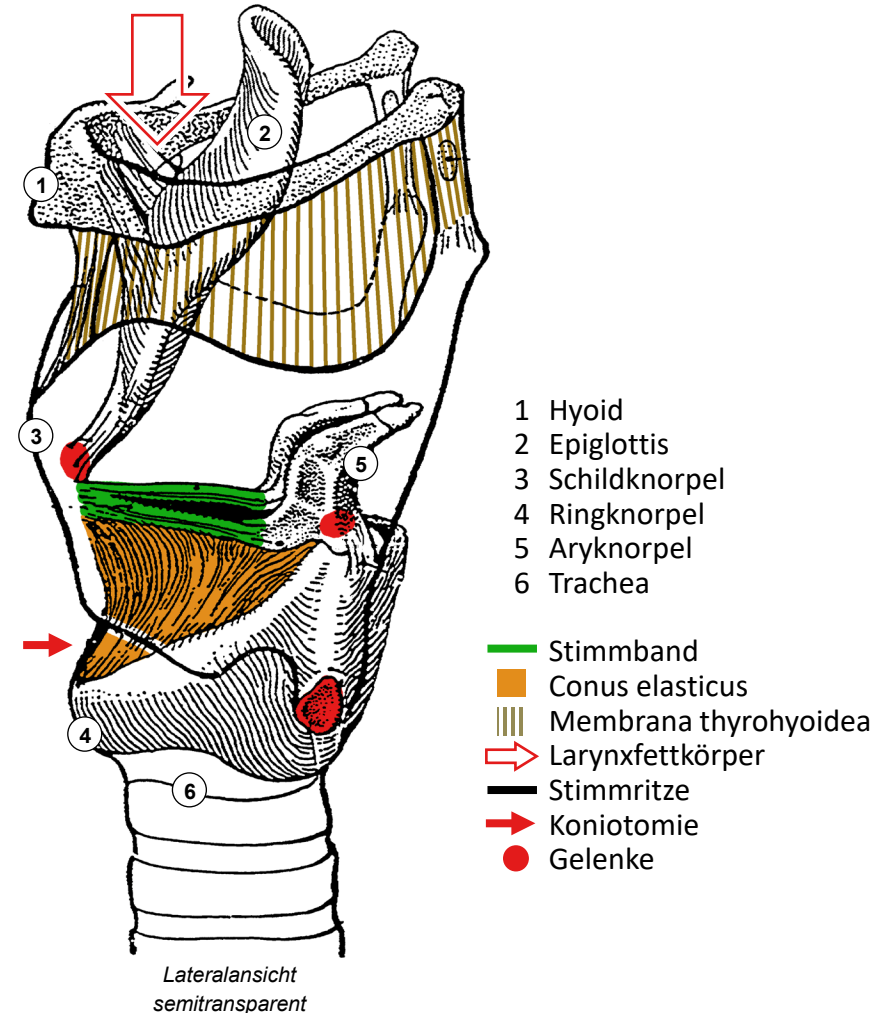


- 1 Epiglottis
- 2 Schildknorpel
- 3 Aryknorpel
- 4 Ringknorpel
- ← Adamsapfel



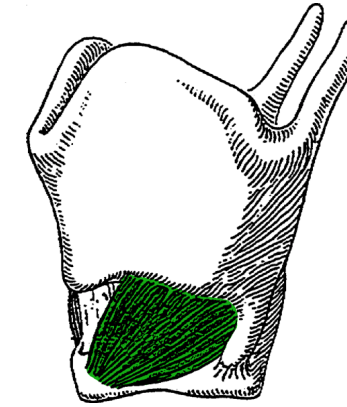
# Larynx, Membranen und Stimmbänder

- Stimmband (Lig. vocale)
  - Aryknorpel zu Schildknorpel
  - begrenzt dreieckige Stimmritze (Glottis)
- Conus elasticus
  - dreieckige Membran aus elastischem Bindegewebe
  - oberer Rand = Stimmband & Aryknorpel
  - unterer Rand auf Ringknorpel
  - freier Teil ventral zwischen Ring- und Schildknorpel: im Notfall Koniotomie → subglottischer Raum
- Membrana thyrohyoidea
  - rechteckige bindegewebige Membran
  - zwischen Schildknorpeloberkante und Hyoid (Zungenbein), Aufhängung des Larynx am Mundboden
- Larynxfettkörper
  - zwischen Membrana thyrohyoidea, Hyoid und Epiglottis
  - Senkt Epiglottis beim Anheben des Larynx (Schlucken): Kompression in vertikaler Richtung → Ausdehnung nach dorsal → Zuklappen der Epiglottis

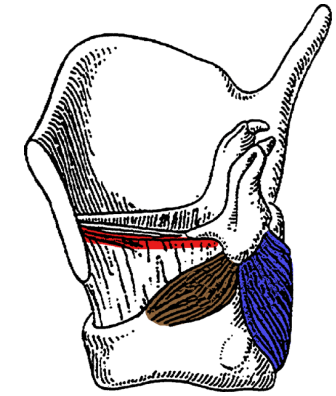


# Larynx, Muskeln

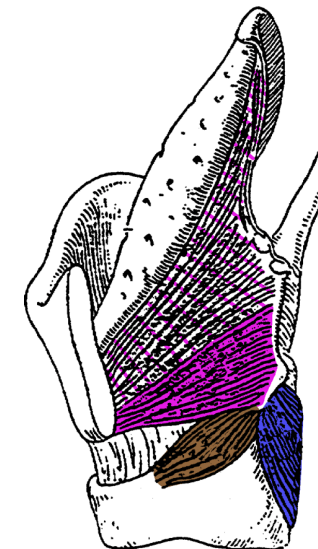
- 6 paarige quergestreifte Muskeln
  - M. cricothyroideus  
Ringknorpelring zu Schildknorpel, ventro-lateral oberflächlich
  - M. cricoarytaenoideus post. (= «Posticus»)  
von dorsaler Fläche der Ringknorpelplatte aufsteigend zu Aryknorpel
  - M. cricoarytaenoideus lat.  
von lateraler Ringknorpeloberkante aufsteigend zu Aryknorpel
  - Mm. arytaenoidei  
dorsal zwischen Aryknorpeln, schräg und quer verlaufende Fasern
  - M. vocalis  
Schildknorpel zu Aryknorpel, lateral von und parallel zu Stimmband
  - M. thyroarytaenoideus  
Schildknorpel zu Aryknorpel, Fächer öffnet in Richtung Epiglottis  
(Fortsetzung des M. vocalis nach lateral und kranial)
- Innervation durch Äste des N. vagus (X)
  - N. laryngeus superior (Abgang im Halsbereich)  
→ M. cricothyroideus ●
  - N. laryngeus recurrens → N. laryngeus inferior  
(Abgang im Thorax, verläuft nahe an Lungenspitze und Schilddrüse)  
→ alle übrigen Kehlkopfmuskeln ● ● ● ● ●



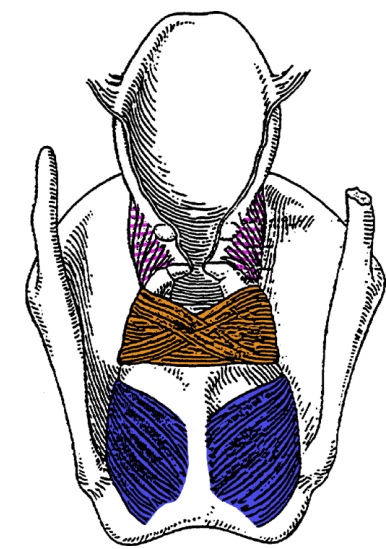
Lateralansicht



Lateralansicht



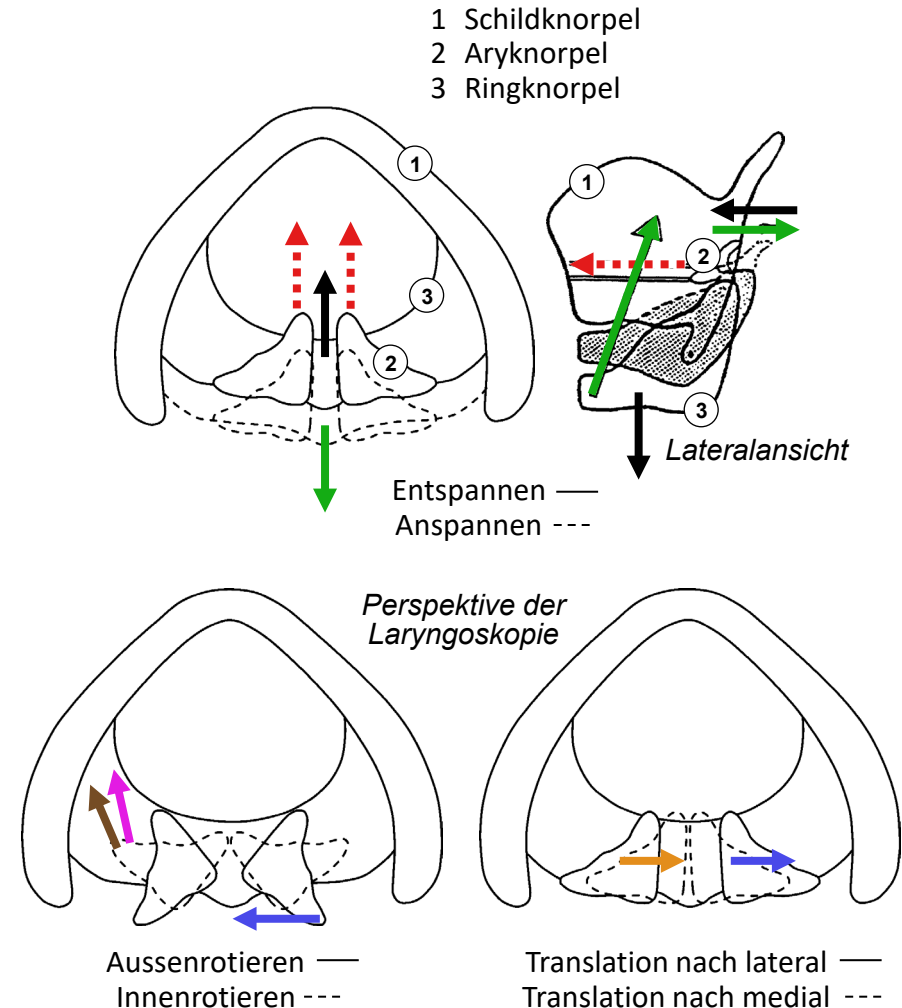
Lateralansicht



Dorsalansicht

# Larynx, Bewegungen & Muskelfunktionen

- **Rotation Ringknorpel: Stimmband ent-/spannen**
  - Gelenk zw. Ring- und Schildknorpel, transversale Rotationsachse
  - Anheben des Ringknorpelrings → Spannen: M. cricothyroideus →
  - Senken des Ringknorpelrings → Entspannen: Trachealzug →
  - Zug der Aryknorpel nach ventral → Teilentspannen: M. vocalis →
- **Rotation Aryknorpel: Glottis öffnen/schliessen**
  - Gelenk zu Ringknorpelplatte, vertikale Rotationsachse
  - Aussenrotation (Teil der Glottis zw Stimmbändern öffnen): dorsale Anteile des M. cricoarytaenoideus post. (Posticus) →
  - Innenrotation (Teil der Glottis zw Stimmbändern schliessen): M. cricoarytaenoideus lat. →  
M. thyroarytaenoideus →
- **Translation Aryknorpel: Glottis öffnen/schliessen**
  - Gelenk zu Ringknorpelplatte, transversale Translationsachse
  - nach lateral (Teil der Glottis zwischen Aryknorpeln öffnen): laterale Anteile des M. cricoarytaenoideus post. (Posticus) →
  - nach medial (Teil der Glottis zwischen Aryknorpeln schliessen): Mm. arytaenoidei →



# Larynx, Stimmbandstellungen

- **Atmung: Öffnung der Glottis**
  - Trachealzug (Stimmband entspannen) →
  - M. cricoarytaenoideus post. = Posticus (einziger Glottisöffner) →
- **Flüstern: Teilverschluss der Glottis**
  - M. cricothyroideus (Stimmband grob spannen) →
  - M. cricoarytaenoideus lat. (Glottis ventral schliessen) →
  - M. thyroarytaenoideus (Glottis ventral schliessen) →
- **Phonation: vollständiger Verschluss der Glottis**
  - M. cricothyroideus (Stimmband grob spannen) →
  - M. cricoarytaenoideus lat. (Glottis ventral schliessen) →
  - M. thyroarytaenoideus (Glottis ventral schliessen) →
  - Mm. arytaenoidei (Glottis dorsal schliessen) →
  - M. vocalis (Stimmband Spannung fein regulieren) →
- **Rekurrensparese: Paramedianstellung**
  - Glottisweite ausser Kontrolle: enger Spalt durch Zug am Stimmband, da nur noch M. cricothyroideus aktiv →
  - einseitig: Heiserkeit, Stridor (pfeifendes Atemgeräusch) selten beidseitig: Erstickungsgefahr, Intubation nötig

- 1 Schildknorpel
- 2 Aryknorpel
- 3 Ringknorpel

