
Atmungssystem

Nase, Kehlkopf

David P. Wolfer

Institut für Bewegungswissenschaften und Sport, D-HEST, ETH Zürich

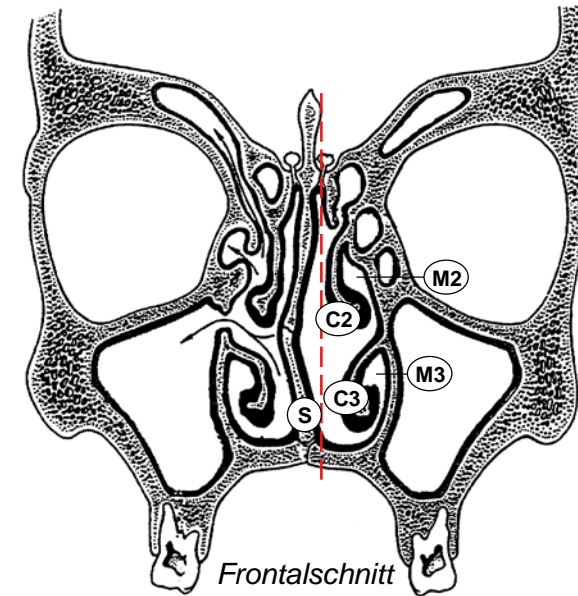
Anatomisches Institut, Medizinische Fakultät, Universität Zürich

376-0151-00 Anatomie und Physiologie I

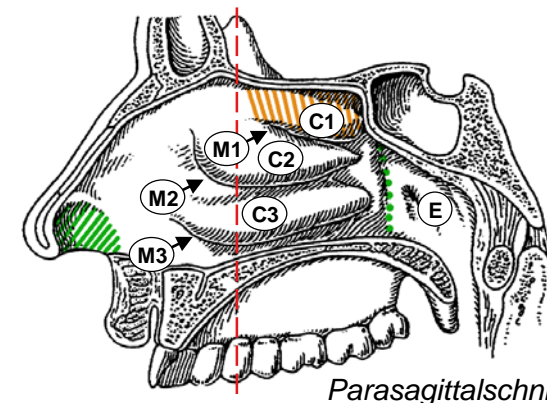
Do 05.12.2019 09:45-11:30 HCI G3

Nasenhöhle

- Nasenvorhof (Vestibulum nasi)
 - folgt auf Nasenloch
 - zur Haupthöhle begrenzt durch Leiste (Limen nasi)
 - Vibrissen: Haare als Grobfilter
- Nasenhaupthöhle (Cavum nasi)
 - paarig, (ungefähr) in Sagittalebene Nasenseptum
 - entlang Septum und anterior durchgängig Boden ↔ Dach
 - lateral unterteilt durch knöcherne Nasenmuschel, befestigt an Seitenwand der Nasenhaupthöhle: Concha nasalis inferior, media, superior (Oberflächenvergrößerung)
 - zwischen Muschel und Seitenwand gleichnamige Nasengänge: Meatus nasi inferior, medius, superior
 - Recessus sphenoidalis = Blindgang zwischen Concha nasalis sup., Septum und Nasendach (Os ethmoidale = Siebbein); Hinterwand: Os sphenoidale = Keilbein)
- Choanen
 - Ausgang der Nasenhaupthöhle inklusive Nasengänge → Epipharynx (Nasopharynx)
 - Recessus sphenoidalis nicht direkt mit Choane verbunden



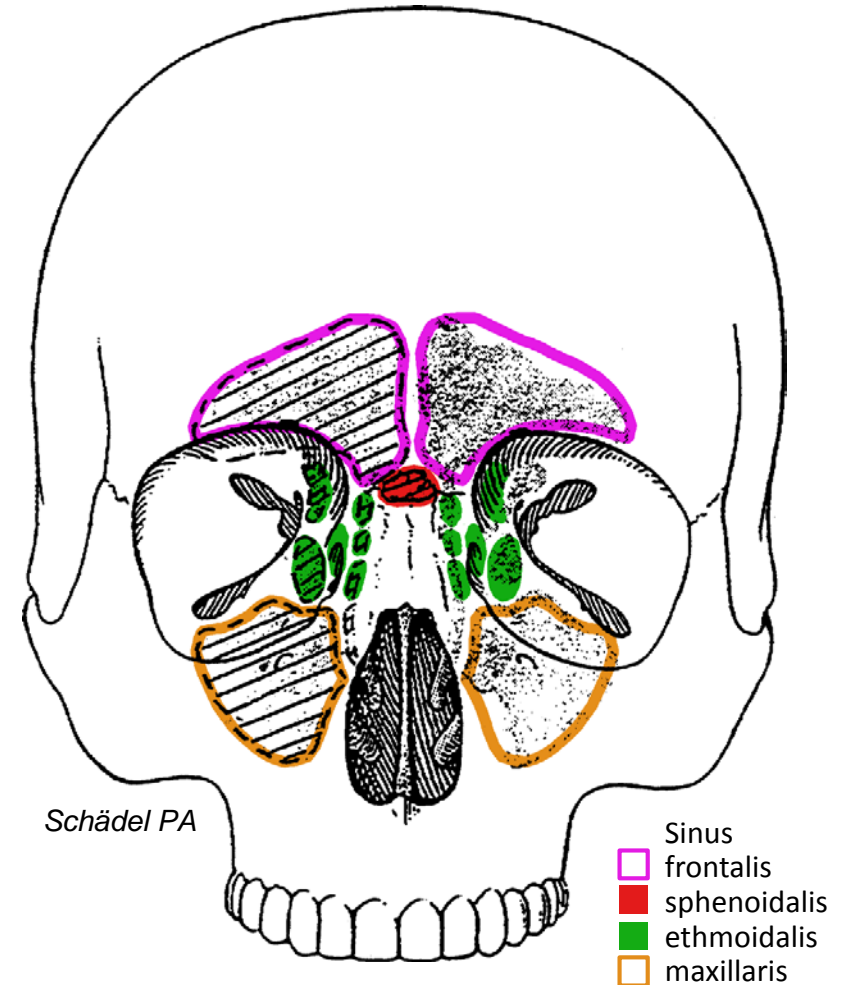
- ▨ Vestibulum
- Cavum nasi
- ▨ Choane
- E Epipharynx
- S Nasenseptum



- Meatus nasi
- M1 superior
- M2 medius
- M3 inferior
- Recessus sphenoidalis
- Concha nasalis
- C1 superior
- C2 media
- C3 inferior

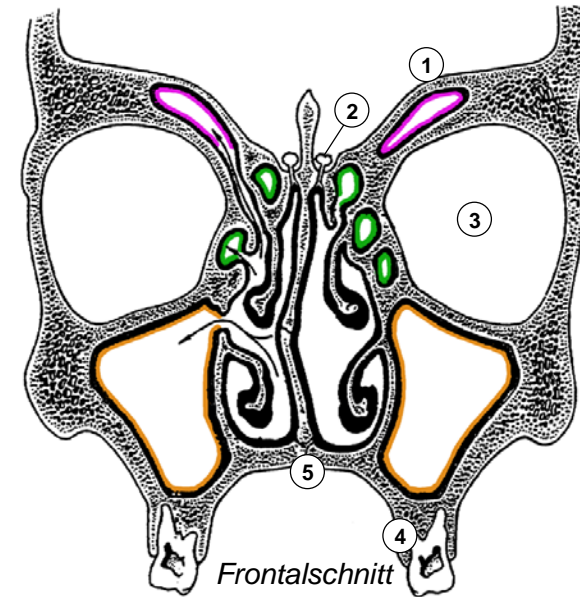
Nasennebenhöhlen

- 2x4 Pneumatisierte (Resonanz)Räume
 - Sinus frontalis (Stirnhöhle)
im Os frontale (Stirnbein), im Parasagittalschnitt L-förmig
 - Sinus sphenoidalis (Keilbeinhöhle)
im Körper des Os sphenoidale (Keilbein), Septum meist schräg
 - Sinus ethmoidalis (Siebbeinzellen)
im Os ethmoidale (Siebbein), vordere - mittlere - hintere Gruppe
 - Sinus maxillaris (Kieferhöhle)
füllt Körper der Maxilla (Oberkieferknochen)
- Entwicklung
 - gebildet durch Auswachsen der Nasenschleimhaut in Gesichtsschädel:
alle paarig und durch Ostium mit Haupthöhle verbunden
 - S. ethmoidalis und maxillaris bei Geburt erbsengross,
S. sphenoidalis erst ab 2 Jahren ausgebildet, frontalis ab 4 Jahren,
2 Wachstumsschübe (Durchbruch Dauergebiss, Pubertät),
finale Grösse erst mit ca. 20 Jahren erreicht (Adoleszenz)
- Hiatus semilunaris im Meatus nasi medius
 - Mündung aller Nebenhöhlen ausser: S. sphenoidalis (→ Recessus sphenothmoidalis), hintere Siebbeinzellen (→ Meatus nasi superior)
 - Tränenang mündet in Meatus nasi inferior

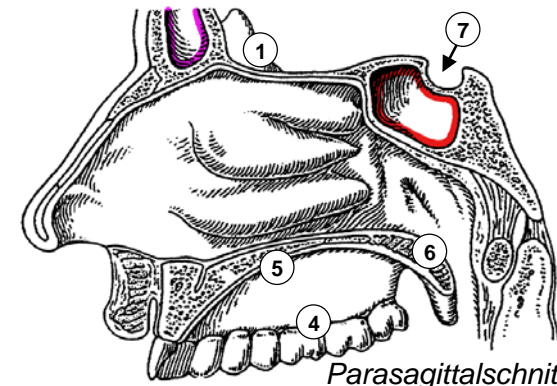


Nachbarschaftsbeziehungen

- Nasenhaupthöhle
 - Boden: harter Gaumen
 - Dach: vordere Schädelgrube (Fraktur!)
 - laterale Wand: Sinus maxillaris / ethmoidalis
- Sinus ethmoidalis
 - zwischen Meatus nasi superior / medius und Orbita
- Sinus frontalis (variabel!)
 - im Parasagittalschnitt L-Form mit Ausdehnung Richtung Stirn und Orbitadach / vordere Schädelgrube
- Sinus maxillaris
 - Dach: Orbitaboden (Blowout-Fraktur)
 - Boden: Zahnwurzeln (Ausbreitung von Infektionen!)
 - Öffnung zu Meatus nasi med. im Dachbereich begünstigt Sekretstau, zB. bei Kieferhöhlenentzündung (Sinusitis maxillaris)
- Sinus sphenoidalis
 - Boden: knöchernes Dach des Epipharynx
 - Dach: Grube für Hypophyse (Türkensattel = Sella turcica)
 - Vorderwand: Rückwand des Recessus sphenoeithmoidalis
 - transnasaler (- transsphenoidaler) chirurgischer Zugang zur Hypophyse



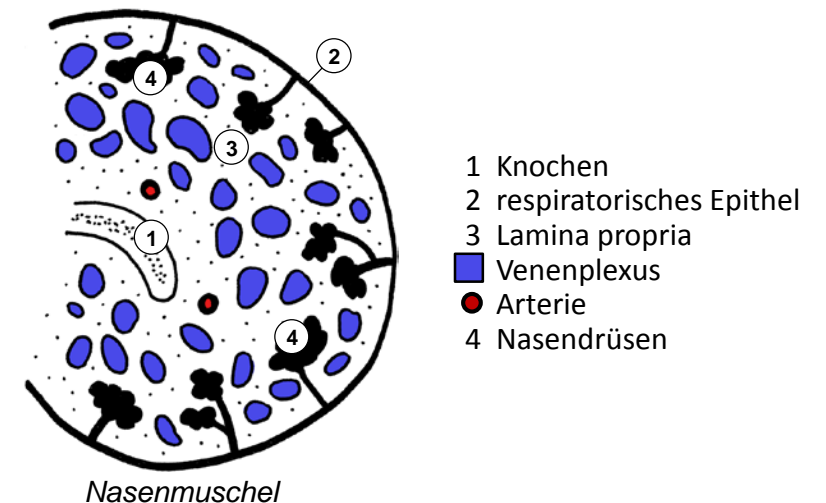
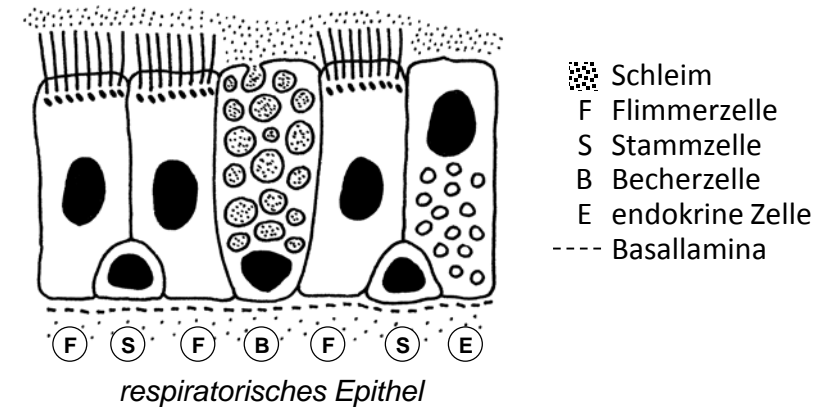
- 1 vordere Schädelgrube
- 2 Bulbus olfactorius
- 3 Orbita
- 4 Oberkiefer
- 5 harter Gaumen
- 6 weicher Gaumen
- 7 Hypophyse



- Sinus
- frontalis
 - sphenoidalis
 - ethmoidalis
 - maxillaris

Auskleidung der Nasenhöhle I

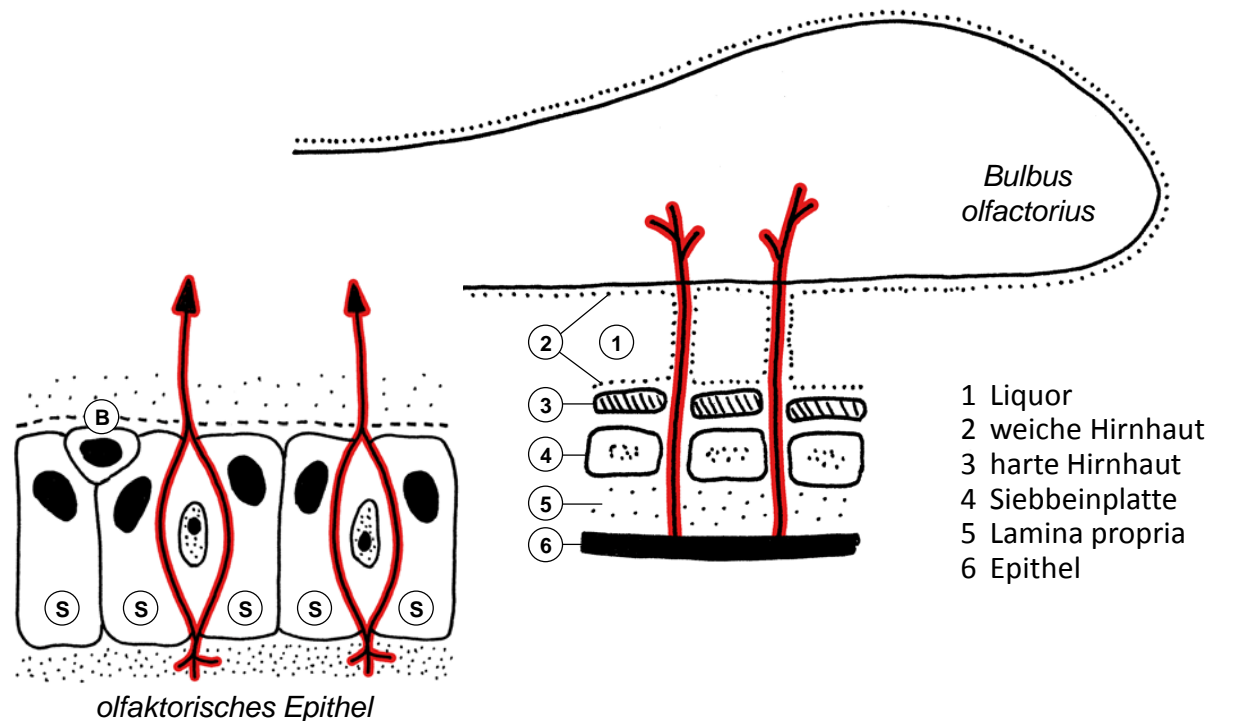
- 3 Regionen
 - Vestibulum: Haut + Vibrissen (grober Partikelfilter)
 - respiratorische Region (140 cm²): respiratorische Schleimhaut
 - olfaktorische Region (5 cm²): olfaktorische Schleimhaut (Ausdehnung entspricht ca. Recessus sphenoidalis)
- respiratorische Schleimhaut
 - Reinigung, Erwärmung, Befeuchtung der Atemluft bei Inspiration
 - respiratorisches Epithel: Becherzellen bilden Schleim, Zilienschlag immer in Richtung Choane und Pharynx: Entfernung kleinerer Partikel ausser Feinstaub
 - Lamina propria: seromuköse Nasaldrüsen, Luftstrom reguliert durch Schwellkörper (Venenplexus mit AV-Anastomosen und Drosselvenen)
- Nebenhöhlen
 - respiratorische Schleimhaut
 - kein Schwellkörper, weniger Drüsen
 - Zilienschlag arbeitet immer in Richtung natürliches Ostium, künstliche chirurgische Öffnungen vom Schleimstrom umgangen



Auskleidung der Nasenhöhle II

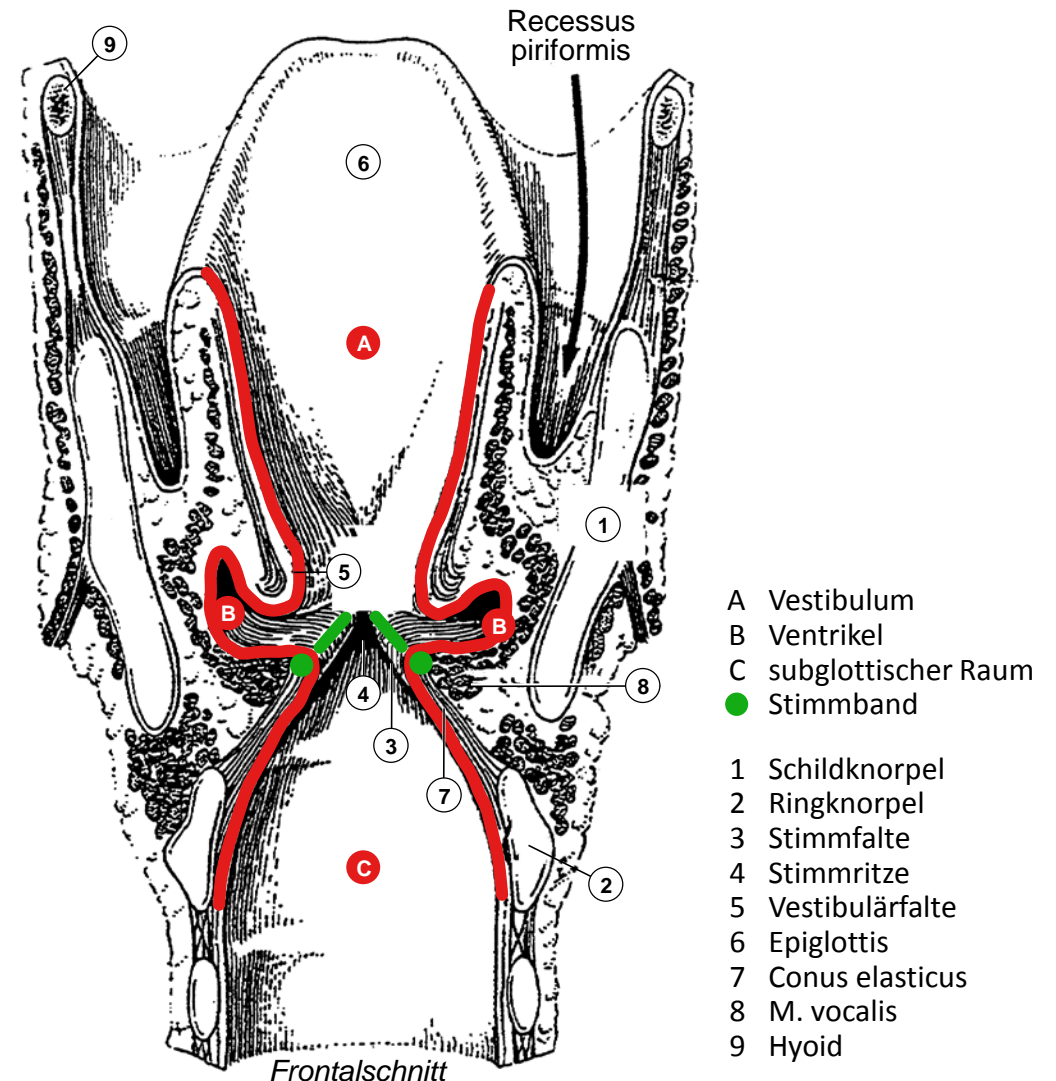
- olfaktorische Schleimhaut
 - olfaktorisches Epithel mit Lamina propria
 - Rezeptorzellen: Neurone, Dendrit mit Rezeptoren in Schleimschicht, Axon → Lamina propria → Siebbeinplatte → Hirnhäute / Liquor → Bulbus olfactorius
 - hochprismatische Stützzellen
 - Basalzellen: Stammzellen für Turnover von Stütz- und Rezeptorzellen
- Schädelbasisfraktur
 - laufende Nase nach Schädeltrauma
 - Weg für Eindringen von Bakterien: immer besiedelte Nasenhöhle → Hirnhäute / Liquor

- Nervenfasern
- - - Basallamina
- B Basalzelle
- Rezeptorzelle
- S Stützzelle
- Schleim



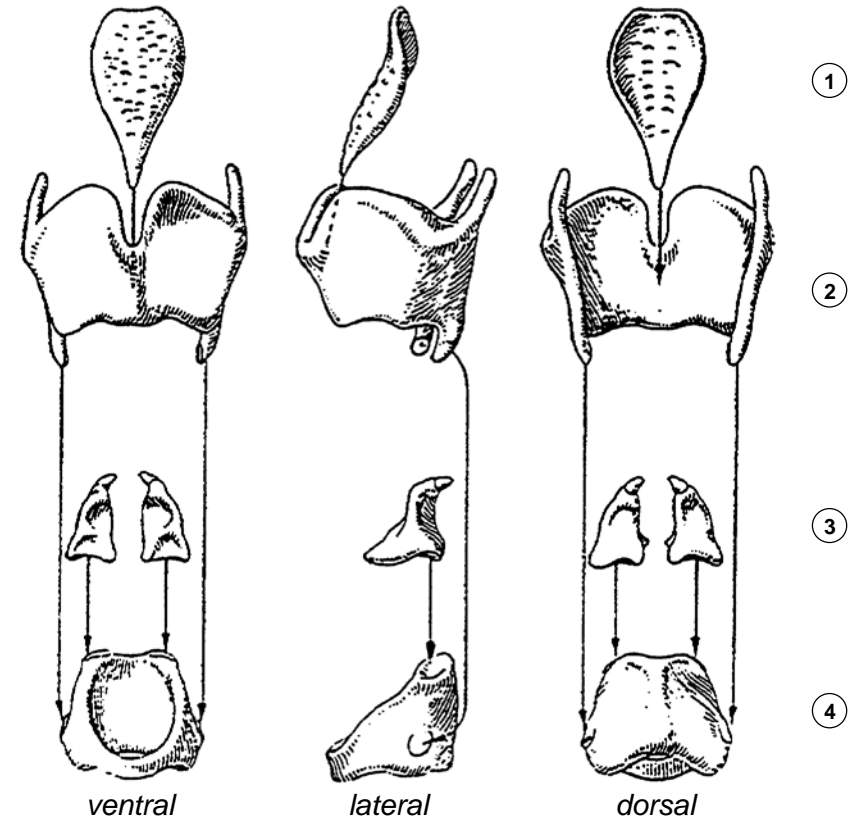
Larynx, Binnenraum

- Konstruktionsprinzip
 - Schleimhautrohr, 2 parasagittale Faltenpaare grenzen 3 Etagen ab, verschliessbarer Deckel, luftdichtes Ventil
 - durch Muskeln aktiv bewegliches knorpeliges Skelett, verstärkt durch elastische Membranen
- Gliederung
 - Epiglottis = Kehldeckel: Verschluss Kehlkopfeingang, seitlicher Speiseweg führt durch Recessus piriformis
 - Vestibulum = Vorhof
 - Vestibulärfalte = oberes Faltenpaar
 - Larynxventrikel: klein!
 - Stimmfalte = unteres Faltenpaar, Glottis = Stimmritze: Luftventil (Phonation, Pressen)
 - subglottischer Raum geht direkt in Trachea über
- Auskleidung
 - respiratorische Schleimhaut, viele seromuköse Drüsen, va. in Vestibulärfalte: «Sprinkleranlage» für Stimmfalte
 - nur Stimmfalte: unverhorntes mehrschichtiges Plattenepithel, Lamina propria = Stimmband, drüsenfrei



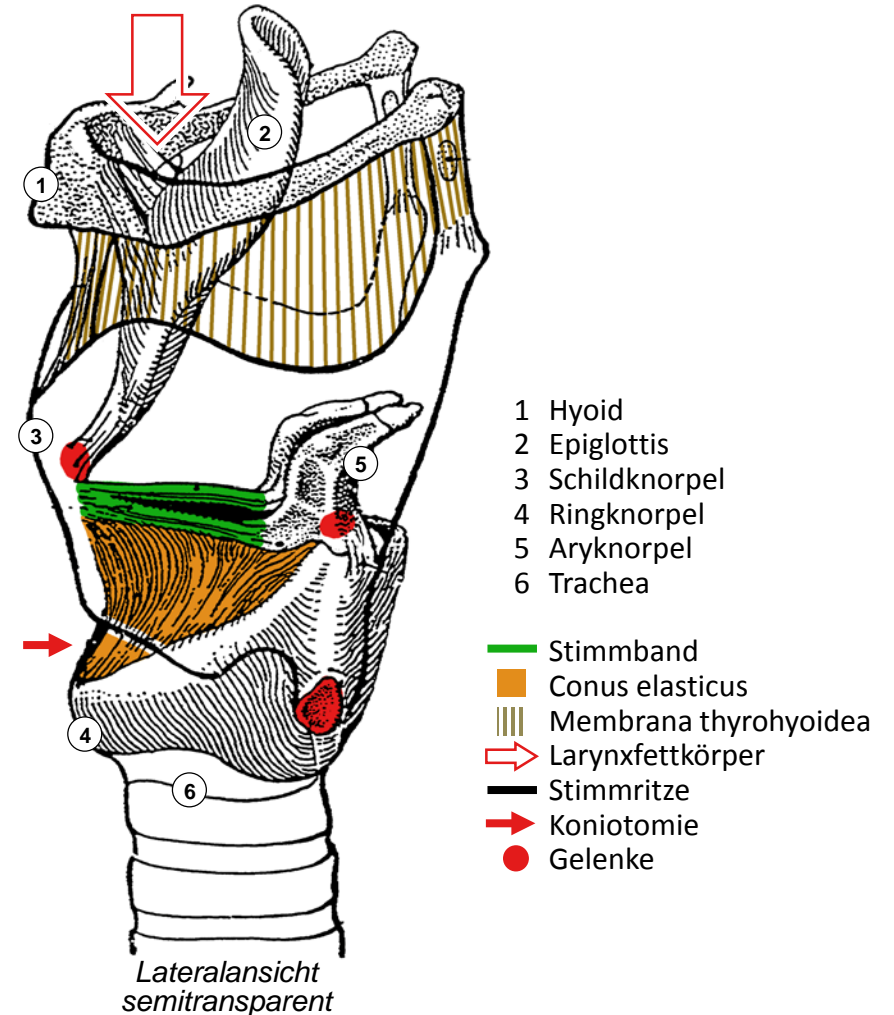
Larynx, knorpeliges Skelett

- Ringknorpel (Cartilago cricoidea)
 - Siegelring mit breiter Ringplatte dorsal
 - Unterkante markiert Beginn der Trachea
- Schildknorpel (Cartilago thyroidea)
 - 2 schräg gestellte schildförmige Platten
 - ventral verbunden, nach dorsal offen
 - ventral Adamsapfel (Prominentia laryngea), vorspringend (bei Männern mehr): Orientierungspunkt für Palpation
 - 2 kraniale Fortsätze: Aufhängung am Hyoid (Zungenbein)
 - 2 kaudale Fortsätze: Gelenke mit lat. Fläche des Ringknorpels erlauben Rotation des Ringknorpels um transversale Achse
- Aryknorpel (Cartilago arytaenoidea, Stellknorpel)
 - 2 Fortsätze für Muskeln (lateral und kranial)
 - 1 Fortsatz nach ventral für Stimmband
 - Rotations-Gleit-Gelenk mit Oberkante der Ringknorpelplatte
- Epiglottis (Kehldeckel)
 - Gelenk zwischen Stiel und Schildknorpelinnenseite
 - elastischer Knorpel (übriges Kehlkopfskelett hyalin)



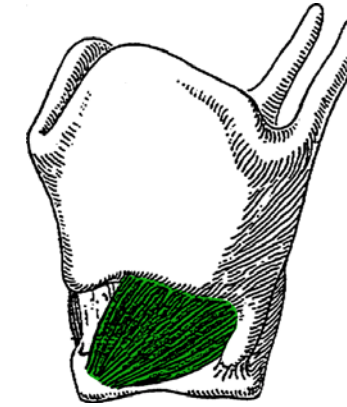
Larynx, Membranen und Stimmbänder

- Stimmband (Lig. vocale)
 - Aryknorpel zu Schildknorpel
 - begrenzt dreieckige Stimmritze
- Conus elasticus
 - dreieckige elastische Membran
 - oberer Rand = Stimmband & Aryknorpel
 - unterer Rand auf Ringknorpel
 - freier Teil ventral zwischen Ring- und Schildknorpel:
im Notfall Koniotomie → subglottischer Raum
- Membrana thyrohyoidea
 - rechteckige Membran
 - zwischen Schildknorpeloberkante und Hyoid (Zungenbein),
Aufhängung des Larynx am Mundboden
- Larynxfettkörper
 - zwischen Membrana thyrohyoidea, Hyoid und Epiglottis
 - Senkt Epiglottis beim Anheben des Larynx (Schlucken):
Kompression in vertikaler Richtung → Ausdehnung nach dorsal
→ Zuklappen der Epiglottis

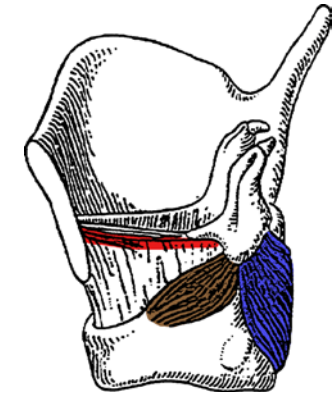


Larynx, Muskeln

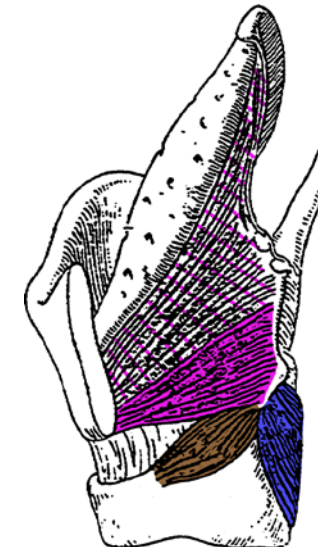
- 6 paarige quergestreifte Muskeln
 - M. cricothyroideus
Ringknorpelring zu Schildknorpel, ventro-lateral oberflächlich
 - M. cricoarytaenoideus post. (= «Posticus»)
von dorsaler Fläche der Ringknorpelplatte aufsteigend zu Aryknorpel
 - M. cricoarytaenoideus lat.
von lateraler Ringknorpeloberkante aufsteigend zu Aryknorpel
 - Mm. arytaenoidei
dorsal zwischen Aryknorpeln, schräg und quer verlaufende Fasern
 - M. vocalis
Schildknorpel zu Aryknorpel, lateral von und parallel zu Stimmband
 - M. thyroarytaenoideus
Schildknorpel zu Aryknorpel, Fächer öffnet in Richtung Epiglottis
(kraniale und laterale Fortsetzung des M. vocalis)
- Innervation durch Äste des N. vagus (X)
 - N. laryngeus superior (Abgang im Halsbereich)
→ M. cricothyroideus ●
 - N. laryngeus recurrens → N. laryngeus inferior
(Abgang im Thorax, verläuft nahe an Lungenspitze und Schilddrüse)
→ alle übrigen Kehlkopfmuskeln ● ● ● ● ●



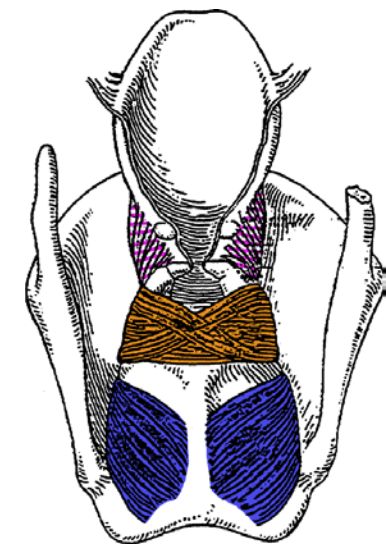
Lateralansicht



Lateralansicht



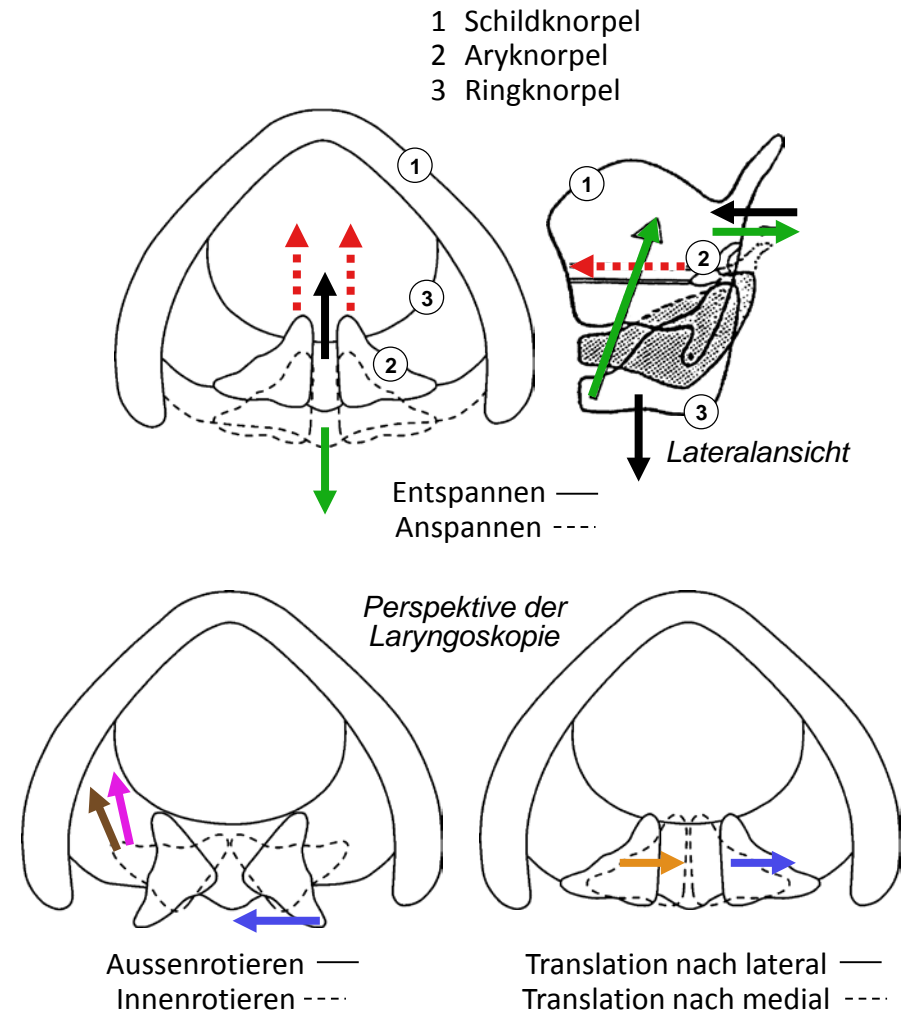
Lateralansicht



Dorsalansicht

Larynx, Bewegungen & Muskelfunktionen

- **Rotation Ringknorpel: Stimmband ent-/spannen**
 - Gelenk zw. Ring- und Schildknorpel, transversale Rotationsachse
 - Anheben des Ringknorpelrings → Spannen: M. cricothyroideus →
 - Senken des Ringknorpelrings → Entspannen: Trachealzug →
 - Zug der Aryknorpel nach ventral → Teilentspannen: M. vocalis →
- **Rotation Aryknorpel: Glottis öffnen/schliessen**
 - Gelenk zu Ringknorpelplatte, vertikale Rotationsachse
 - Aussenrotation (Glottis öffnen):
dorsale Anteile des M. cricoarytaenoideus post. →
 - Innenrotation (Teil der Glottis zw Stimmbändern schliessen):
M. cricoarytaenoideus lat. →
M. thyroarytaenoideus →
- **Translation Aryknorpel: Glottis öffnen/schliessen**
 - Gelenk zu Ringknorpelplatte, transversale Translationsachse
 - nach lateral (Glottis öffnen):
laterale Anteile des M. cricoarytaenoideus post. →
 - nach medial (Teil der Glottis zw Aryknorpeln schliessen):
Mm. arytaenoidei →



Larynx, Stimmbandstellungen

- **Atmung: Öffnung der Glottis**
 - Trachealzug (Stimmband entspannen) →
 - M. cricoarytaenoideus post. (Glottis öffnen) →
- **Flüstern: Teilverschluss der Glottis**
 - M. cricothyroideus (Stimmband grob spannen) →
 - M. cricoarytaenoideus lat. (Glottis ventral schliessen) →
 - M. thyroarytaenoideus (Glottis ventral schliessen) →
- **Phonation: vollständiger Verschluss der Glottis**
 - M. cricothyroideus (Stimmband grob spannen) →
 - M. cricoarytaenoideus lat. (Glottis ventral schliessen) →
 - M. thyroarytaenoideus (Glottis ventral schliessen) →
 - Mm. arytaenoidei (Glottis dorsal schliessen) →
 - M. vocalis (Stimmband Spannung fein regulieren) →
- **Rekurrensparese: Paramedianstellung**
 - Glottisweite ausser Kontrolle: enger Spalt durch Zug am Stimmband, da nur noch M. cricothyroideus aktiv →
 - einseitig: Heiserkeit, Stridor (pfeifendes Atemgeräusch) selten beidseitig: Erstickungsgefahr, Intubation nötig

