
Embryologie

Befruchtung, Implantation

David P. Wolfer

Institut für Bewegungswissenschaften und Sport, D-HEST, ETH Zürich

Anatomisches Institut, Medizinische Fakultät, Universität Zürich

376-0151-00 Anatomie und Physiologie I

Mi 04.10.2023 08:00-09:45

Entwicklungsperioden und Begriffe

- Zeitrechnung
 - p.c. = post conceptionem: 38 SSW
 - p.m. = post menstruationem: $\pm!!$ 40 SSW → Termin
 - postnatal: 0 = Geburt, klare Zeitrechnung
- pränatale Periode
 - Embryo* {
 - Frühentwicklung (1-3. Woche p.c.): Implantation, Bildung der Keimblätter
 - Embryonalperiode (4-8. Woche p.c.): Bildung der Organanlagen
 - Fetus* {
 - Fetalperiode (3. Monat bis Geburt): max. Längenwachstum 3-4. Monat, max. Gewichtszunahme 8-9. Monat
- postnatale Periode
 - Neonatalperiode (1. Monat) → Anpassung
 - Säuglingsperiode (2-12. Monat) → ++ Wachstum
 - Kindheit → Wachstum + Reifung
 - Pubertät (Mädchen 12-15, Knaben 13-16 Jahre)
 - Adoleszenz (3-4 Jahre nach Ende Pubertät)
 - Erwachsenenalter → Alter (Senium)
- Zygote («Mutter aller Zellen»)
 - nach Karyogamie, genetische Identität festgelegt, totipotent
 - Realisierung des genetischen Plans in Wechselwirkung mit Umwelt → Individuum: langsamer Prozess! Zeitpunkt des Beginns individueller Existenz biologisch nicht objektiv bestimmbar
- Frühgeburt
 - Geburt vor vollendeter 37. SSW p.m. (10% der Kinder)
 - 22-27 SSW «extrem früh» → Aussichten schlecht bis kritisch → Zentrum, >34 SSW «späte Frühgeburt» mit guten Aussichten
 - Risiko bei Frühgeburt: Atemnotsyndrom, Hirnblutungen
- Spontanabort (Fehlgeburt)
 - Ende Schwangerschaft bevor Kind lebensfähig
 - Frühaborte (<16. SSW p.m.) oft unbemerkt, 16-22. SSW Spätabort
 - Tod im Mutterleib >22. SSW/>500g = Totgeburt («stille» Geburt)
- Schwangerschaftsabbruch (artifizieller Abort)
 - Güterabwägung zwischen Interessen von Kind und Mutter
 - meiste Europäische Länder Fristenregelung (10-24 SSW p.m.), CH seit 2002: straflos in ersten 12 SSW p.m. bei Notlage, danach nur ärztliche Indikation (Bedrohung der Mutter)

Befruchtung

- **Imprägnation**

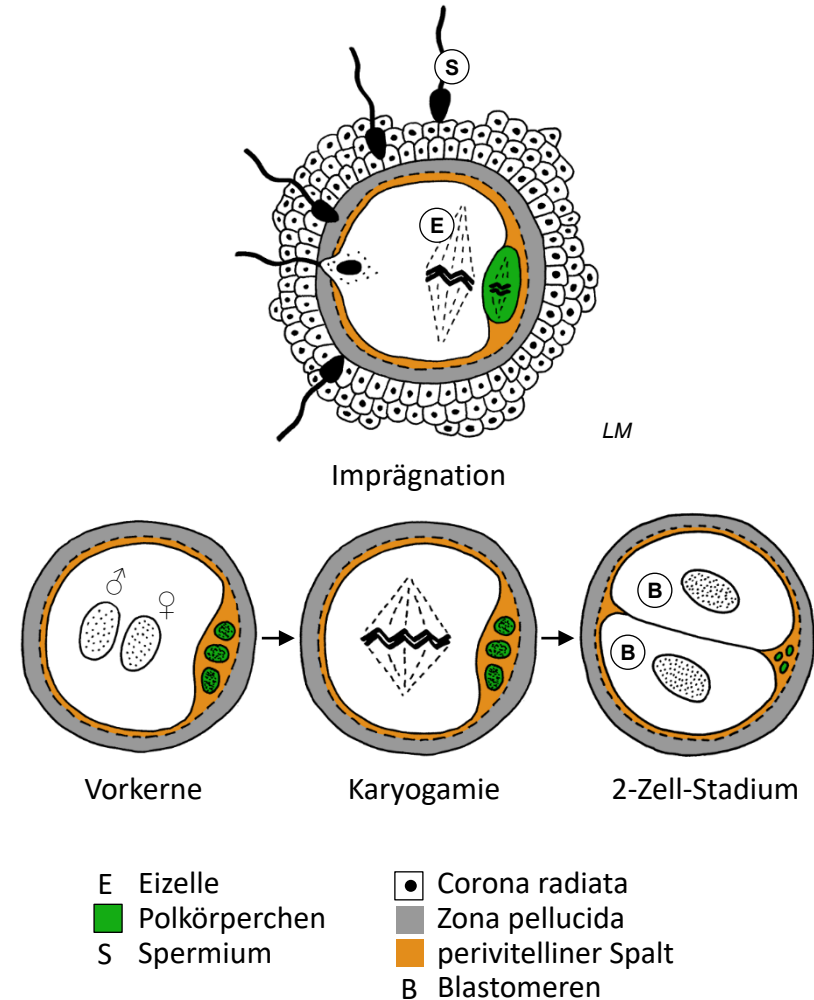
- Nach Sprung Eizelle in 2. Reifeteilung, Zona pellucida, Corona radiata
- Spermien: Akrosomreaktion → Penetration Corona radiata & Zona pellucida, Vordringen in perivitellinen Spalt → Fusion der Membranen, Kerninjektion = Imprägnation
- während Wanderung der Eizelle durch Eileiter (Ampulle)

- **Aktivierung der Eizelle**

- Zonareaktion: Ca^{2+} aus intrazellulären Speichern → Plasma der Eizelle → Exozytose kortikaler Vesikel in perivitellinen Spalt → Polyspermieblock durch Versteifung der Zona pellucida
- Beendigung Reifeteilung → weiblicher Vorkern, 1+2 Polkörperchen
- Beginn Zerfall Corona radiata

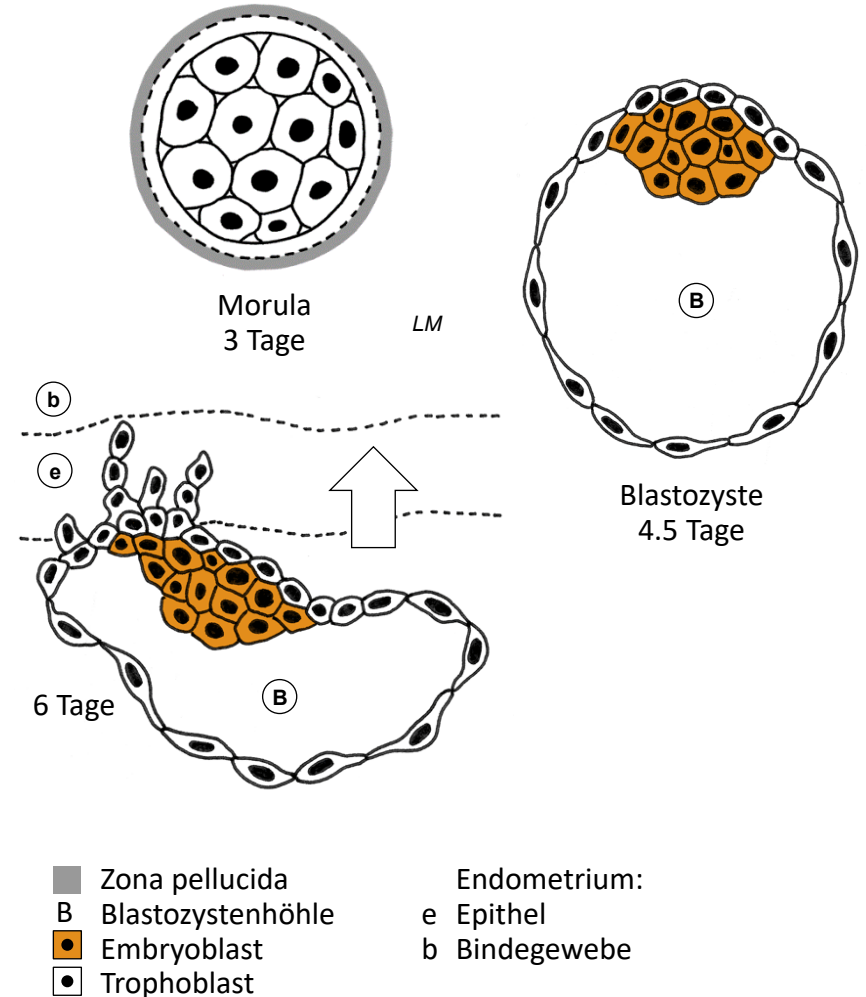
- **Karyogamie**

- Spermium → männlicher Vorkern haploid (22+X oder 22+Y)
- Eizelle → weiblicher Vorkern haploid (22+X)
- Duplikation Vorkern-DNA, Karyogamie (Paarung homologer Chromosomen), sofort 1. Mitose → 2-Zellen-Stadium nach 30h (2x22+XX oder 2x22+XY): erste 2 Blastomere = diploide totipotente Stammzellen
- Polkörperchen gehen rasch zugrunde

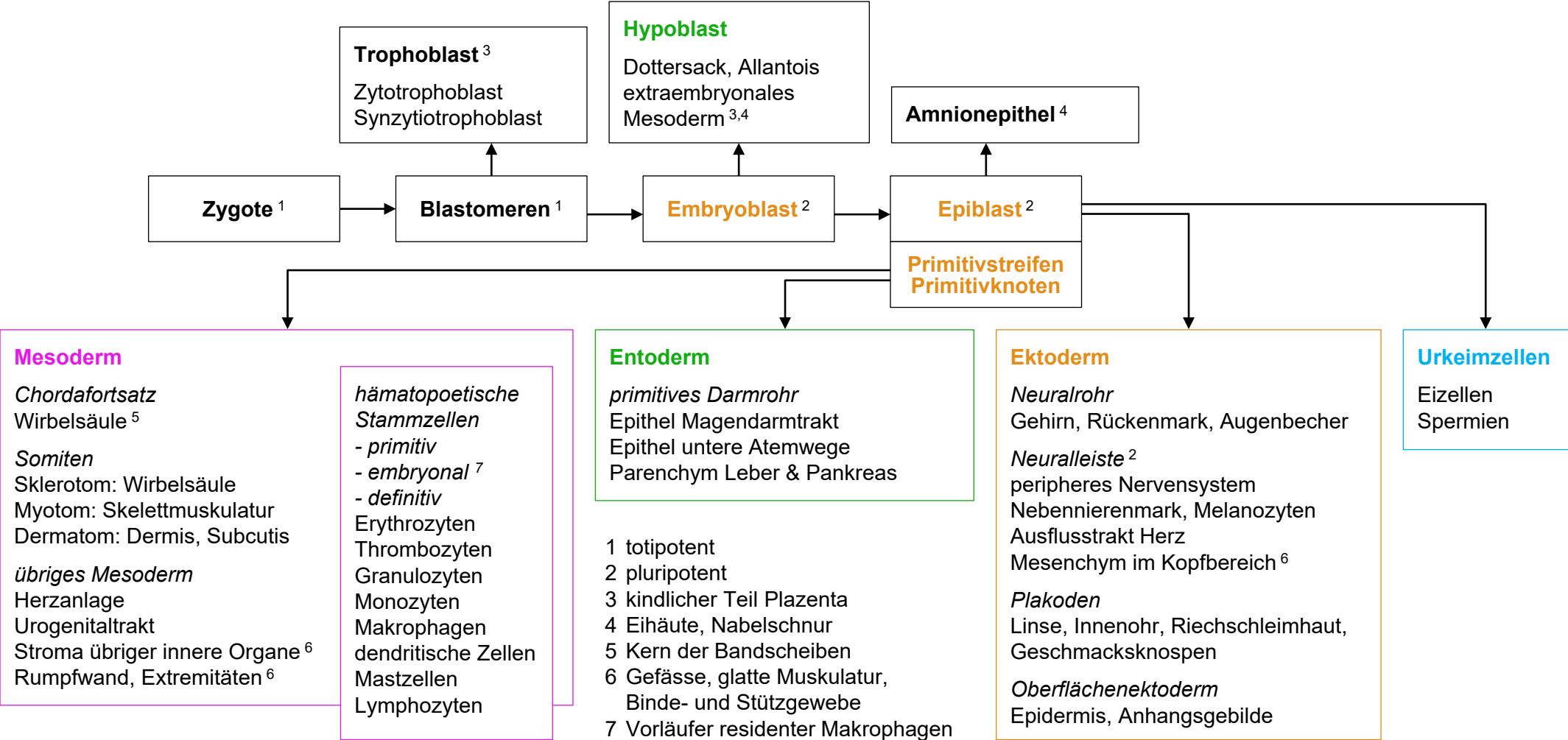


Morula, Blastozyste

- Morula («Maulbeere»)
 - Furchungsteilungen (Σ Volumen konstant) → Blastomeren
 - gleichzeitig Wanderung durch Eileiter zum Uterus in 4 Tagen
 - ab 16 Blastomeren (4. Tag) innere & äussere Zellmasse, Verlust der Totipotenz, Beginn Höhlenbildung → Blastozystenhöhle
- Blastozyste = Blastula
 - innere Zellmasse → Embryoblast: pluripotente embryonale Stammzellen
 - äussere Zellmasse → Trophoblast: differenziertes Epithel, bildet hCG
- Beginn Implantation = Einnistung
 - Zona pellucida aufgelöst, Adhäsion an Endometrium, Trophoblast bildet Mikrovilli und penetriert Endometrium
 - Implantation mit künftigem Rücken voraus
 - Extrauterin gravidität (Implantation am falscher Ort): +SS-Test bei leerer Gebärmutter: 95% im Eileiter (Tubargravidität), Bauchhöhle, Ovar
- In vitro Fertilisation (IVF)
 - Luise Brown *24.07.1978, 2010 Nobel an Robert G. Edwards
 - 1-2 4-8-Zell Morulae implantiert, überzählige → humane Stammzellen für Forschung? Alternative: IPS (induzierte pluripotente Stammzellen)

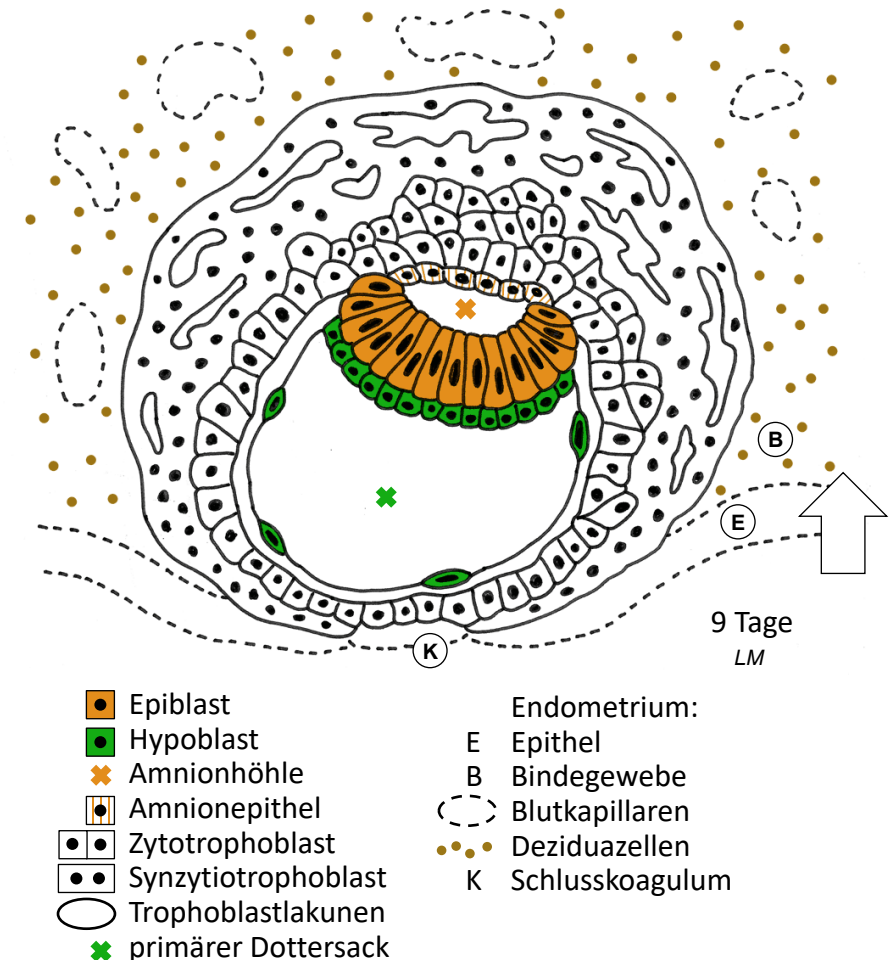


Keimblätter, Zellstammbaum



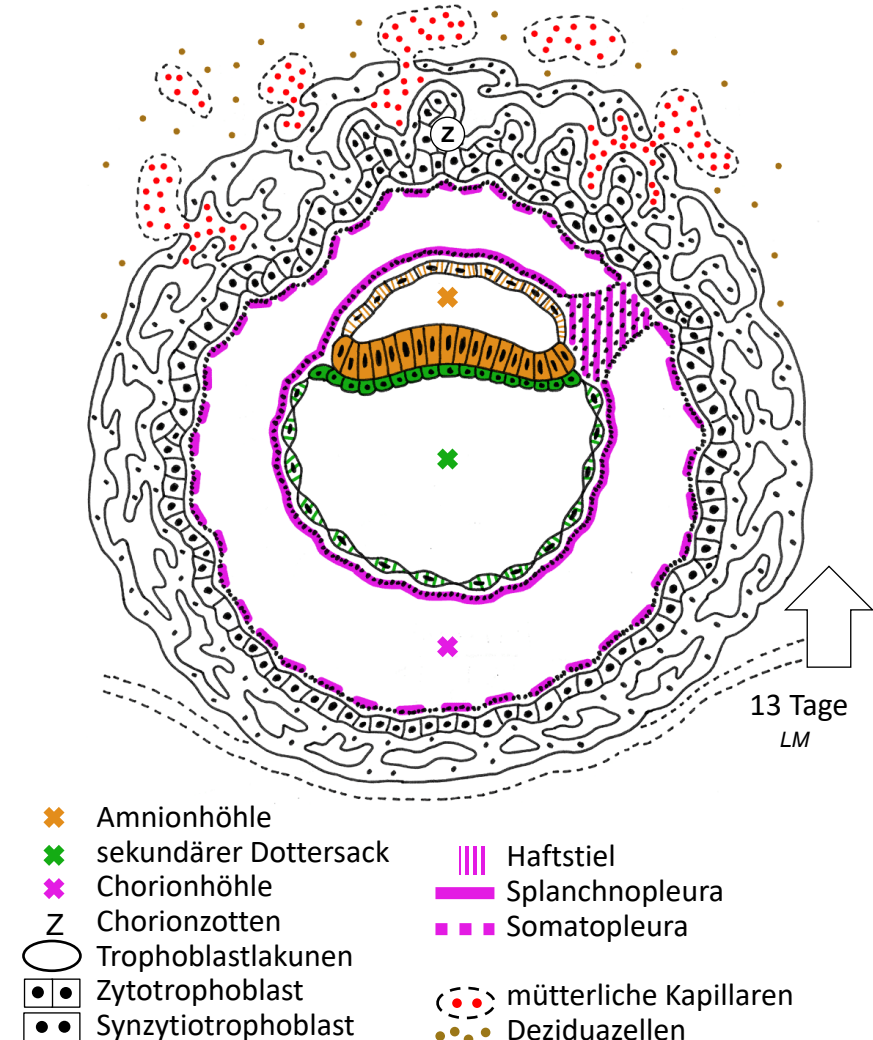
2 Keimblätter, Implantation

- Keimscheibe mit 2 Keimblättern
 - Embryoblast → 2 einschichtige Epithelien: Epiblast (später Rückenseite des Embryos), Hypoblast (später Bauchseite)
 - Bildung der Amnionhöhle, Zellen aus Epiblast → Amnionepithel
 - Zellen aus Hypoblast → primärer Dottersack, füllt Blastozystenhöhle
- Vollständige Implantation
 - Trophoblast → 2 Schichten
 - Zytotrophoblast: innen, ein- bis mehrschichtiges Epithel aus individuellen Zellen, Proliferation mit Mitosen
 - Synzytiotrophoblast: aussen, Zellfusion, Zellnachschiebung aus Zytotrophoblast, konfluierende Vakuolen → Trophoblastlakunen
 - Uterus: Embryo vollständig eingesunken, kleiner Epitheldefekt mit Schlusskoagulum, Deziduazellen (Kohlehydrat und Fett speichernde modifizierte Fibroblasten) und Kapillaren im Bindegewebe
 - histiotrophe Phase: Embryo ernährt durch Destruktion der Deziduazellen einhaltenden Uterusschleimhaut (Dezidua)
- Schwangerschaftsnachweis
 - hCG aus Trophoblast im Blut ab 9 Tage p.c. - im Urin ab 14 Tage p.c.



Chorion, Chorionhöhle

- Chorionhöhle = extraembryonales Zoelom
 - Wachstum Embryo < Trophoblast → Chorionhöhle
 - Begrenzung innen: Amnionepithel, sekundärer Dottersack (ebenfalls aus Hypoblast, ersetzt primären Dottersack); aussen: Zytotrophoblast
- extraembryonales Mesoderm
 - Zellwanderung aus hinterem Pool des Hypoblasts → Mesenchym (Epithel ↔ Mesenchym typisch für Entwicklung!)
 - tapeziert Chorionhöhle: viszerales Blatt = Splanchnopleura auf Dottersack + Amnion, parietales Blatt = Somatopleura auf Trophoblast
 - bildet Haftstiel (später → Nabelschnur), darin ab 16. Tag Allantois = vorübergehende Ausstülpung des Hypoblasts → Überrest (Rudiment) in der Nabelschnur
- Chorion
 - Trophoblast + Somatopleura → Chorion
 - asymmetrisches Wachstum: Zottenbildung und glatter Bereich
 - Trophoblastlakunen konfluieren mit mütterlichen Kapillaren → intervillöser Raum → hämotrophe Phase: Nährstoffe und Sauerstoff aus mütterlichem Blut
 - Implantation komplett, statt Schlusskoagulum nur noch Vorwölbung der Schleimhaut, Gesamtdurchmesser <2mm



Plazenta

- Uterus im 4. Monat

- Amnionhöhle verdrängt Chorionhöhle und Dottersack, Amnion bedeckt Innenfläche des Chorions und Nabelschnur (ehemals Haftstiel)
- Chorion füllt ganze Uteruslichtung, gegen Gebärmutterhals Fruchtblase = Membran aus glattem Chorion, Bindegewebe, Amnion

- Chorion (zottiger Teil) → kindliche Anteile der Plazenta

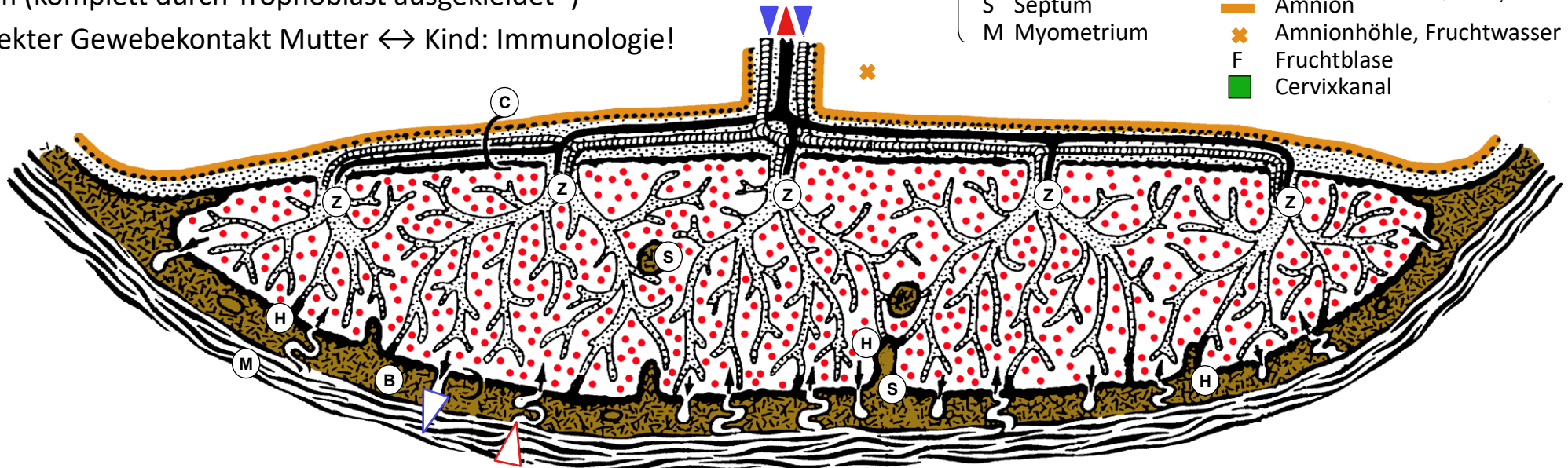
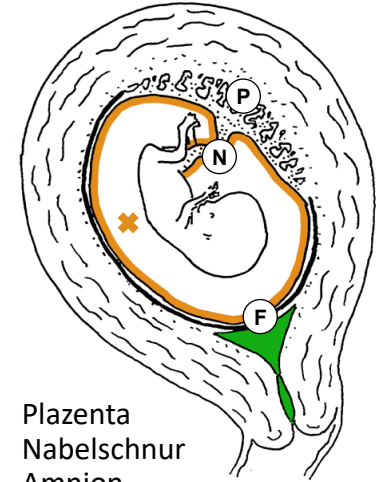
- Kind: Chorionplatte, Zotten + Blutgefäße, Haftzotten*
- Mutter: Basalplatte mit Septen (Dezidua), Blut fließt durch intervillösen Raum (komplett durch Trophoblast ausgekleidet*)

* direkter Gewebekontakt Mutter ↔ Kind: Immunologie!

- Kind
- C Chorionplatte
 - ▶ Nabelarterien
 - Z Zottenbaum
 - ▶ Nabelvene
 - H Haftzotte
 - Trophoblast
 - ▒ Bindegewebe

- Mutter
- B Basalplatte
 - ▶ Spiralarterien
 - intervillöser Raum
 - ▶ mütterliche Venen
 - ▒ Dezidua
 - S Septum
 - M Myometrium

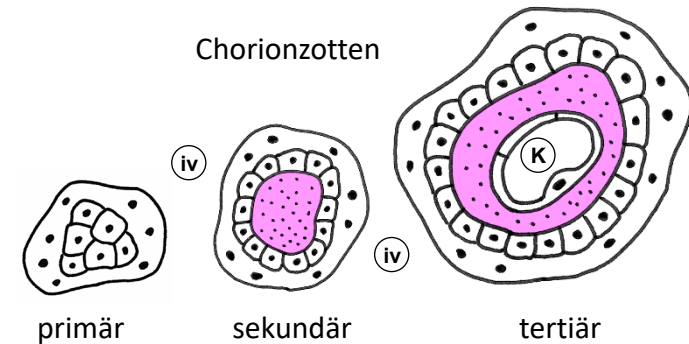
- P Plazenta
- N Nabelschnur
- Amnion
- ✕ Amnionhöhle, Fruchtwasser
- F Fruchtblase
- Cervixkanal



Chorion- und Plazentazotten

- Chorion bis 4. Monat

- 3 Generationen von Chorionzotten, alle in Kontakt mit mütterlichem Blut im intervillösen Raum
- primäre Chorionzotten (2. Woche pc.): Synzytiotrophoblast & Kern aus Zytotrophoblast
- sekundäre Chorionzotten (3. Woche pc.): zusätzlich Somatopleura → Kern aus Mesenchym
- tertiäre Chorionzotten (4. Woche pc.): zusätzlich kindliche Blutkapillaren → Etablierung des kindlichen Kreislaufs, Aufnahme der Herztätigkeit



- Plazenta ab 4. Monat

- Plazentazotten: Optimierung der Diffusionskapazität
- Vergrößerung der Austauschfläche durch stärkere Verzweigung
- Verkürzung der Diffusionsstrecke: Zytotrophoblast reduziert auf wenige Restzellen, Blutkapillaren eng an verdünnten Stellen des Synzytiotrophoblasten. Nur 2 dünne Zellschichten mit gemeinsamer Basallamina trennen kindliches und mütterliches Blut.
- Mesenchym → Bindegewebe mit Hofbauer-Zellen (Makrophagen, Schutzschild gegen Mutter) und Fibrinoid (Fibrin + Zellreste, gegen Geburt zunehmend)

