
Entwicklungslehre

Befruchtung, Implantation

David P. Wolfer

Institut für Bewegungswissenschaften und Sport, D-HEST, ETH Zürich

Anatomisches Institut, Medizinische Fakultät, Universität Zürich

376-0151-00 Anatomie und Physiologie I

Mi 02.10.2019 08:00-09:45 Y24 G55 → Y03 G85

Entwicklungsperioden und Begriffe

- Zeitrechnung
 - p.c. = post conceptionem: 38 SSW
 - p.m. = post menstruationem: $\pm!!$ 40 SSW
 - postnatal: 0 = Geburt
- pränatale Periode
 - Embryo* {
 - Frühentwicklung (1-3. Woche p.c.): Implantation, Bildung der Keimblätter
 - Embryonalperiode (4-8. Woche p.c.): Bildung der Organanlagen
 - Fetus* {
 - Fetalperiode (3. Monat bis Geburt): max. Längenwachstum 3-4. Monat, max. Gewichtszunahme 8-9. Monat
- postnatale Periode
 - Neonatalperiode (1. Monat)
 - Säuglingsperiode (2-12. Monat)
 - Kindheit
 - Pubertät (♀ 12-15, ♂ 13-16 Jahre)
 - Adoleszenz (3-4 Jahre nach Ende Pubertät)
 - Erwachsenenalter → Alter (Senium)
- Zygote
 - nach Karyogamie, genetische Identität festgelegt
 - Wechselwirkung des genetischen Programms mit Umwelt → Individuum: kontinuierlicher Prozess, Beginn individueller Existenz biologisch nicht eindeutig bestimmbar!
- Frühgeburt
 - Geburt vor vollendeter 37. SSW p.m. (10% der Kinder)
 - 22-27 SSW «extrem früh» → Aussichten schlecht bis kritisch → Zentrum, >34 SSW «späte Frühgeburt» mit guten Aussichten
 - Risiko bei Frühgeburt: Atemnotsyndrom, Hirnblutungen
- Abort (Fehlgeburt)
 - Ende Schwangerschaft bevor Kind lebensfähig
 - spontane Frühaborte (<16. SSW p.m.) oft unbemerkt
- Schwangerschaftsabbruch
 - Güterabwägung zwischen Interessen von Kind und Mutter
 - meiste Europäische Länder Fristenregelung (10-24 SSW p.m.), auch CH: straflos in ersten 12 SSW p.m. bei Notlage, danach nur ärztliche Indikation

Befruchtung

- **Imprägnation**

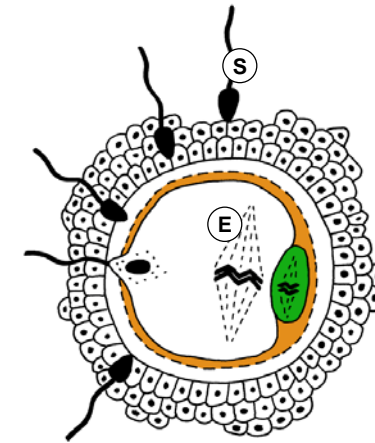
- Nach Sprung Eizelle in 2. Reifeteilung, Corona radiata, Zona pellucida
- Spermien: Akrosomreaktion → Penetration Corona radiata & Zona pellucida, Vordringen in perivitellinen Spalt → Fusion der Membranen, Kerninjektion
- während Wanderung der Eizelle durch Eileiter (Ampulle)

- **Aktivierung der Eizelle**

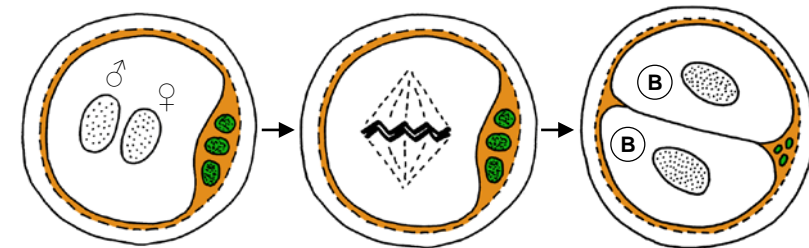
- Zonareaktion: Ca^{2+} aus intrazellulären Speichern → Plasma der Eizelle → Exozytose kortikaler Vesikel in perivitellinen Spalt → Polyspermieblock durch Versteifung der Zona pellucida
- Beendigung Reifeteilung → ♀ Vorkern, 1+2 Polkörperchen
- Beginn Zerfall Corona radiata

- **Karyogamie**

- Spermium → ♂ Vorkern haploid (22+X oder 22+Y)
- Eizelle → ♀ Vorkern haploid (22+X)
- Duplikation Vorkern-DNA, Karyogamie (Paarung homologer Chromosomen), sofort 1. Mitose → 2-Zellen-Stadium nach 30h (2x22+XX oder 2x22+XY): erste 2 Blastomere = diploide totipotente Stammzellen
- Polkörperchen gehen zugrunde



Imprägnation



Vorkerne

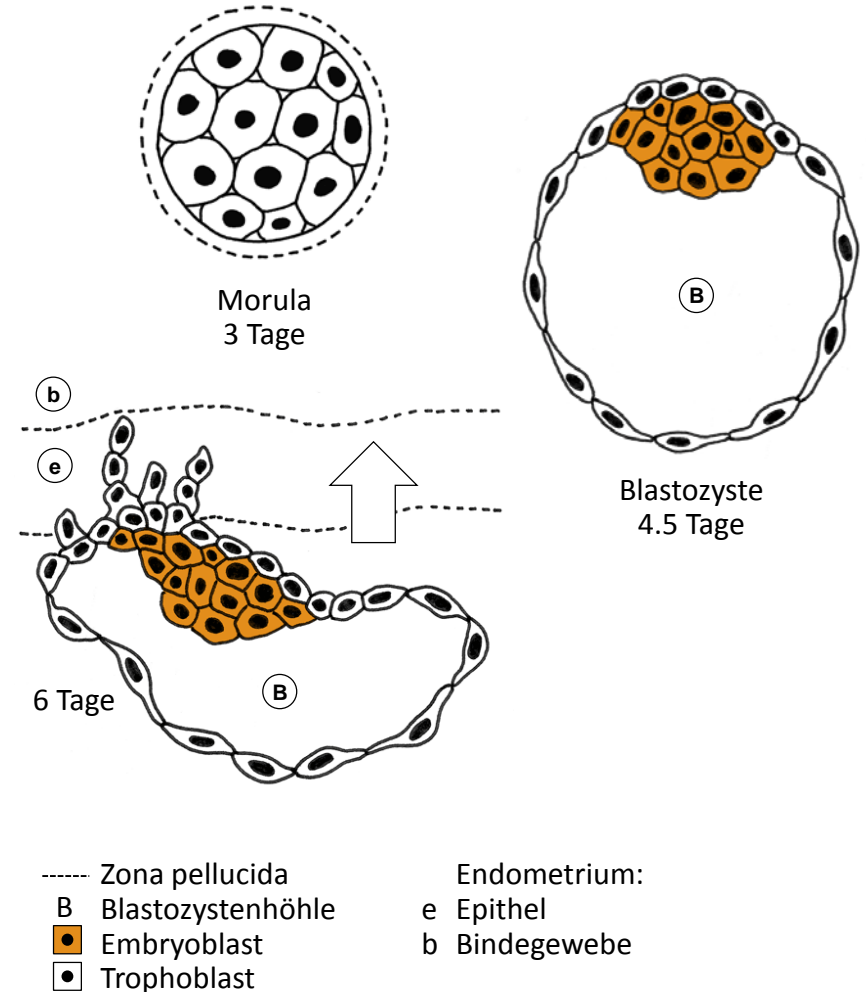
Karyogamie

2-Zell-Stadium

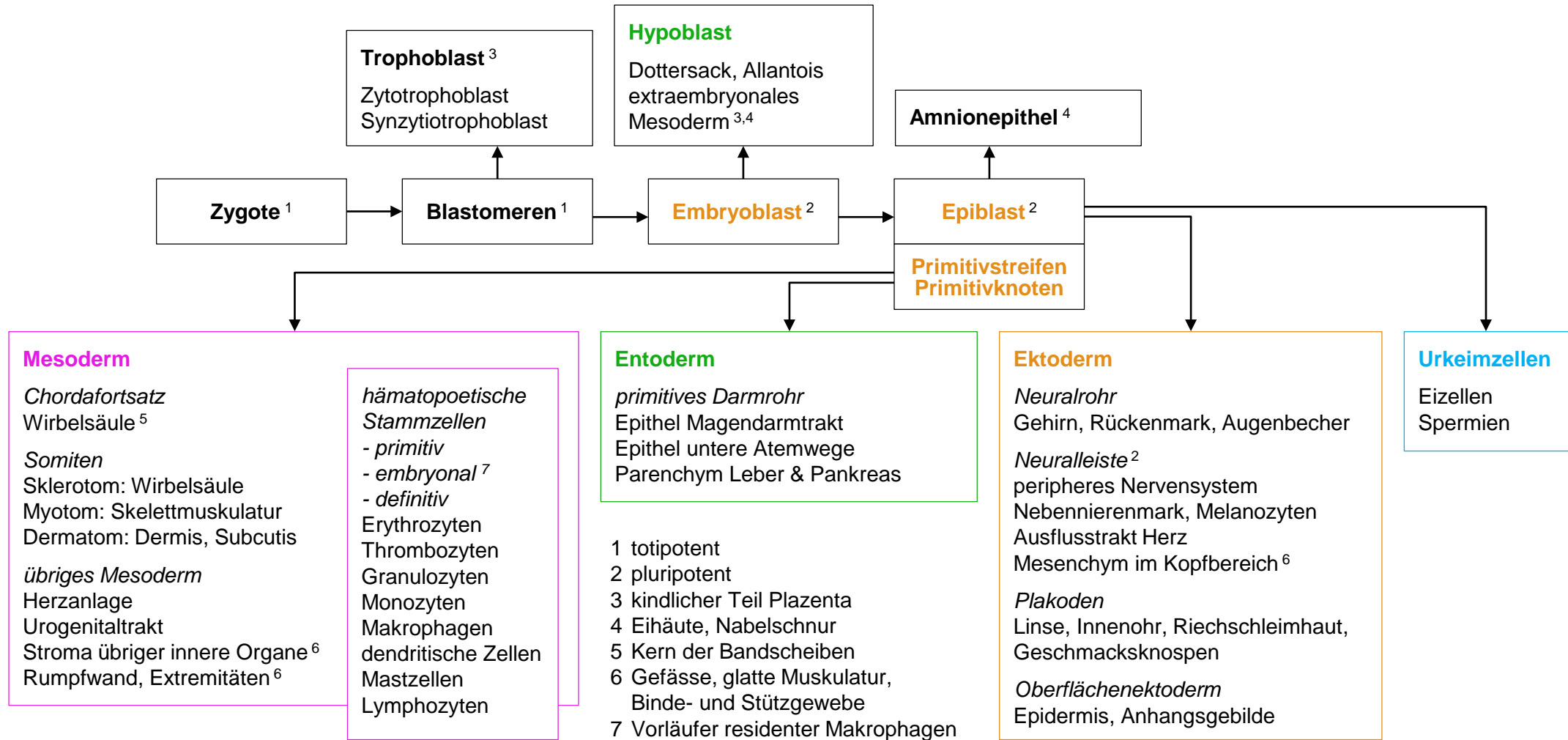
- | | |
|-----------------|------------------------|
| E Eizelle | ◻ Corona radiata |
| ■ Polkörperchen | - - - Zona pellucida |
| S Spermium | ■ perivitelliner Spalt |
| | B Blastomeren |

Morula, Blastozyste

- Morula
 - Furchungsteilungen (Σ Volumen konstant) → Blastomeren
 - gleichzeitig Wanderung durch Eileiter zum Uterus in 4 Tagen
 - ab 16 Blastomeren innere & äussere Zellmasse, Verlust der Totipotenz, Beginn Höhlenbildung → Blastozystenhöhle
- Blastozyste = Blastula
 - innere Zellmasse → Embryoblast: pluripotente embryonale Stammzellen
 - Trophoblast: differenziertes Epithel, Hormonbildung (hCG)
- Beginn Implantation = Einnistung
 - Zona pellucida aufgelöst, Adhäsion an Endometrium, Trophoblast penetriert Endometrium
 - Implantation mit künftigem Rücken voraus
 - Extrauterin gravidität (Implantation am falscher Ort): 95% im Eileiter (Tubargravidität), Bauchhöhle, Ovar
- In vitro Fertilisation (IVF)
 - Luise Brown *24.07.1978, 2010 Nobel an Robert G. Edwards
 - 1-2 4-8-Zell Morulae implantiert, überzählige → humane Stammzellen für Forschung? Alternative: IPS (induzierte pluripotente Stammzellen)

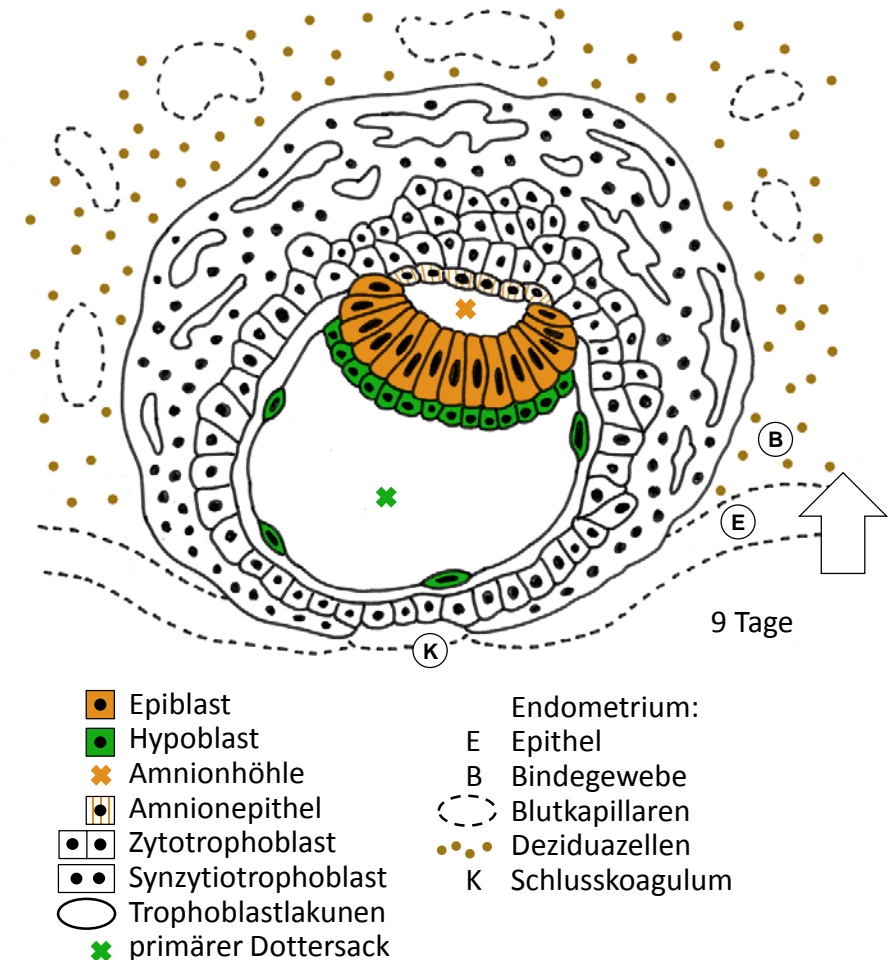


Keimblätter, Zellstammbaum



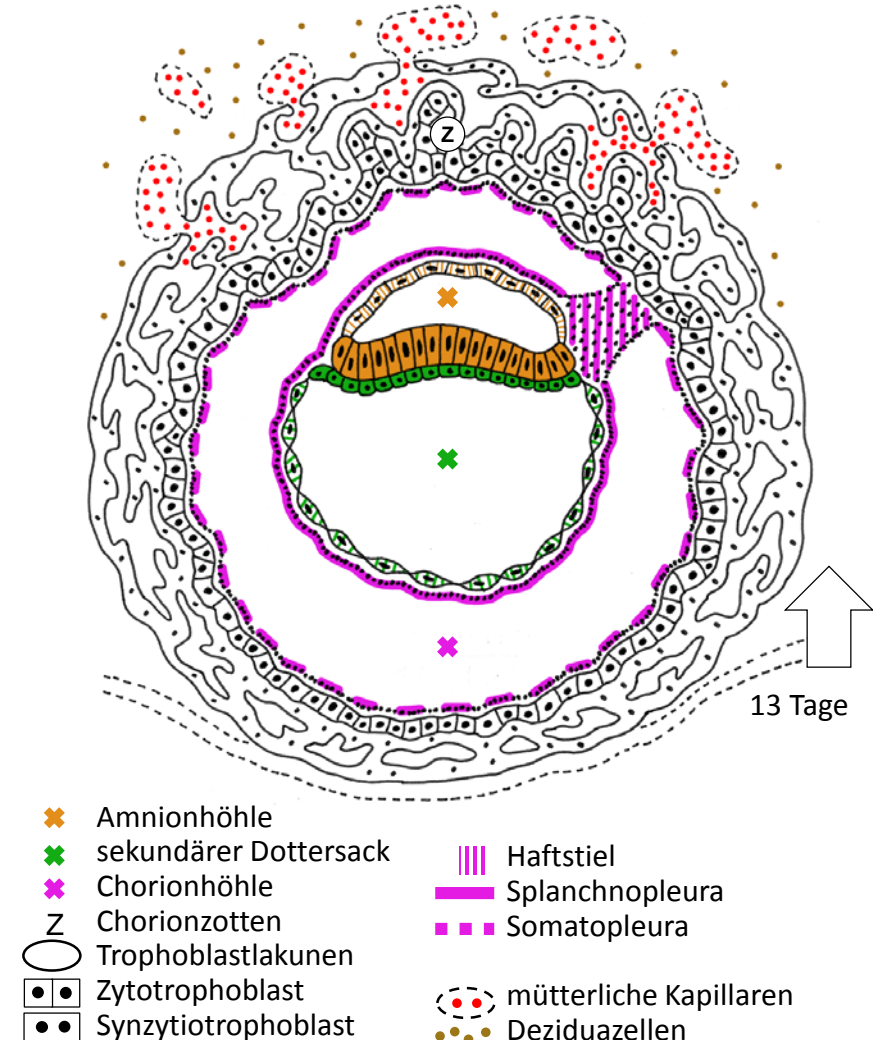
2 Keimblätter, Implantation

- Keimscheibe mit 2 Keimblättern
 - Embryoblast → 2 einschichtige Epithelien: Epiblast (später Rückenseite des Embryos), Hypoblast (später Bauchseite)
 - Bildung der Amnionhöhle, Zellen aus Epiblast → Amnionepithel
 - Zellen aus Hypoblast → primärer Dottersack, füllt Blastozystenhöhle
- Vollständige Implantation
 - Trophoblast → 2 Schichten
 - Zytotrophoblast: innen, ein- bis mehrschichtiges Epithel aus Einzelzellen, Proliferation
 - Synzytiotrophoblast: aussen, Zellfusion, Zellnachschiebung aus Zytotrophoblast, konfluierende Vakuolen → Trophoblastlakunen
 - Uterus: Embryo vollständig eingesunken, nur noch Epitheldefekt mit Schlusskoagulum, Deziduaellen und Kapillaren im Bindegewebe
 - histiotrophe Phase: Embryo ernährt durch Destruktion mütterlichen Gewebes
- Schwangerschaftsnachweis
 - hCG im Blut ab 9 Tage p.c.
 - hCG im Urin ab 14 Tage p.c.



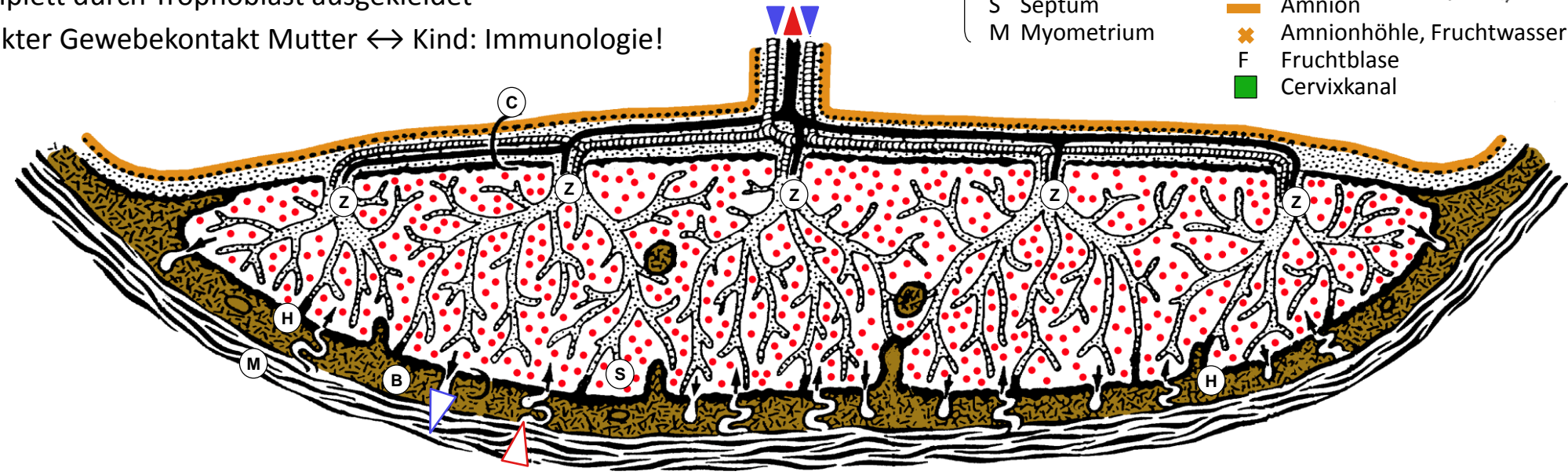
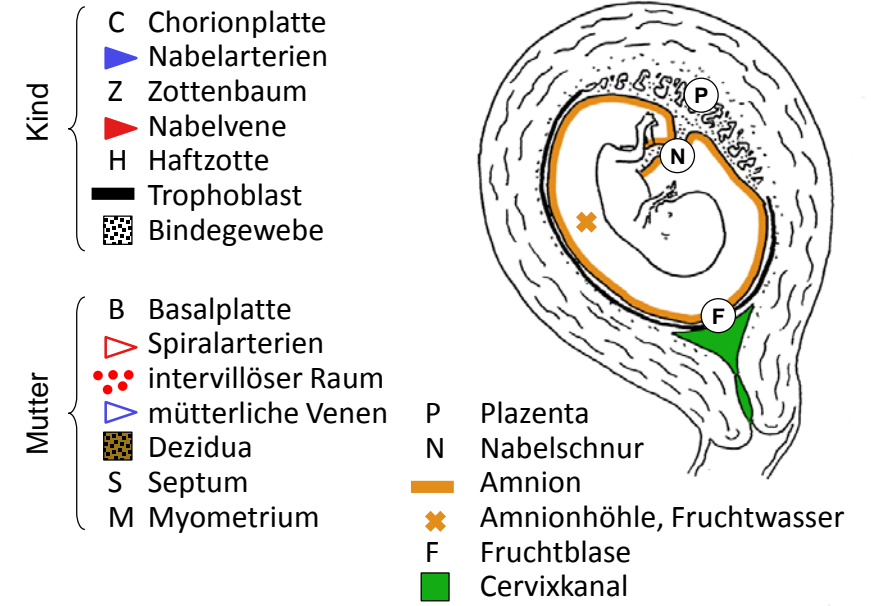
Chorion, Chorionhöhle

- Chorionhöhle = extraembryonales Zoelom
 - Wachstum Embryo < Trophoblast → Chorionhöhle
 - Begrenzung innen: Amnionepithel, sekundärer Dottersack (ebenfalls aus Hypoblast); aussen: Zytotrophoblast
- extraembryonales Mesoderm
 - Zellwanderung aus hinterem Pool des Hypoblasts → Mesenchym (Epithel ↔ Mesenchym typisch für Entwicklung!)
 - tapeziert Chorionhöhle: viszerales Blatt = Splanchnopleura auf Dottersack, parietales Blatt = Somatopleura auf Trophoblast
 - bildet Haftstiel (später → Nabelschnur), darin ab 16. Tag Allantois = vor-übergehende Ausstülpung des Hypoblasts → Rudiment in Nabelschnur
- Chorion
 - Trophoblast + Somatopleura → Chorion
 - asymmetrisches Wachstum: Zottenbildung und glatter Bereich
 - Trophoblastlakunen konfluieren mit mütterlichen Kapillaren: intervillöser Raum → hämotrophe Phase: Nährstoffe und Sauerstoff aus mütterlichem Blut
 - Implantation komplett, statt Schlusskoagulum nur noch Vorwölbung der Schleimhaut



Plazenta

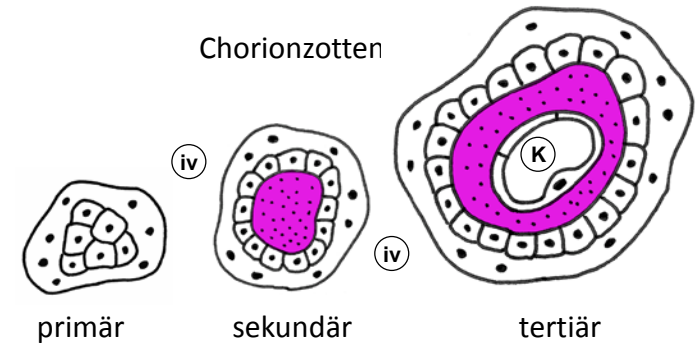
- Uterus im 4. Monat
 - Amnionhöhle verdrängt Chorionhöhle und Dottersack, Amnion bedeckt Innenfläche des Chorions und Nabelschnur (ehemals Haftstiel)
 - Chorion füllt ganze Uteruslichtung, gegen Gebärmutterhals Fruchtblase = Membran aus glattem Chorion, Bindegewebe, Amnion
- Chorion (zottiger Teil) → Plazenta
 - Kind: Chorionplatte, Zotten + Blutgefäße, Haftzotten
 - Mutter: Basalplatte mit Septen, Blut fließt durch intervillösen Raum, komplett durch Trophoblast ausgekleidet
 - direkter Gewebekontakt Mutter ↔ Kind: Immunologie!



Chorion- und Plazentazotten

- Chorion

- 3 Generationen von Chorionzotten, alle in Kontakt mit mütterlichem Blut im intervillösen Raum
- primäre Chorionzotten (2. Woche): Synzytiotrophoblast & Kern aus Zytotrophoblast
- sekundäre Chorionzotten (3. Woche): zusätzlich Somatopleura → Kern aus Mesenchym
- tertiäre Chorionzotten (4. Woche): zusätzlich kindliche Blutkapillaren → Etablierung des kindlichen Kreislaufs, Aufnahme der Herztätigkeit



- Plazenta

- Plazentazotten: Optimierung der Diffusionskapazität
- Zytotrophoblast reduziert auf wenige Restzellen
- Blutkapillaren eng an verdünnten Stellen des Synzytiotrophoblasten
- Mesenchym → Bindegewebe mit Hofbauerzellen (Makrophagen) & Fibrinoid (gegen Geburt zunehmend)

- Zytotrophoblast
- Synzytiotrophoblast
- Mesenchym / Bindegewebe
- Hofbauerzellen
- Fibrinoid
- K kindliche Kapillare
- iv intervillöser Raum

