



Allgemeine Histologie

Epithelgewebe, Muskelgewebe

David P. Wolfer

Institut für Bewegungswissenschaften und Sport, D-HEST, ETH Zürich

Anatomisches Institut, Medizinische Fakultät, Universität Zürich

376-0151-00 Anatomie und Physiologie I

Mi 28.09.2022 08:00-09:45

Gewebefamilien / Grundgewebe

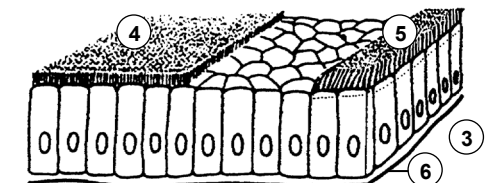
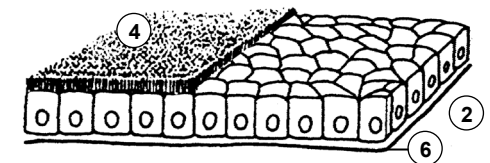
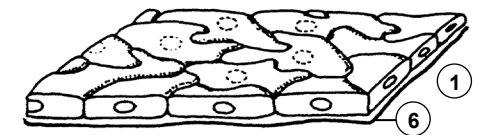
- Grosse Gewebevielfalt durch Zelldifferenzierung und Spezialisierung
 - Zusammenfassung zu 4 Grundgewebe mit gemeinsamen Eigenschaften
 - unterscheidbar durch Funktion, Zellform, Anteil Extrazellulärraum
 - Grundgewebe weiter unterteilbar
 - Organe enthalten mindestens 2, meistens alle 4 Grundgewebe

	Anteil EZR	Funktionen
Binde- und Stützgewebe	+ bis +++	Struktur, Versorgung, Speicherung, Abwehr, Stroma - Parenchym von Fett, Knochen, Knorpel
Epithelgewebe	(+)	Oberflächen, Drüsen, Rezeptoren, Parenchym innerer Organe
Muskelgewebe	(+) bis +	Kontraktion, Parenchym des Muskels
Nervengewebe	(+)	Übermittlung, Verarbeitung und Speicherung von Informationen, Parenchym des Nervensystems

Epithelgewebe I

- Beschreibung, Klassifikation und Benennung von Epithelien
 - Organbestimmung: Epithelgewebe als Parenchym organtypisch
 - Referenz für Pathologie (Biopsien, Autopsie), zB Früherkennung von Krebs
- ... 3 Kriterien
 - Schichtung: einschichtig – mehrreihig – mehrschichtig
 - Zellform in oberflächlicher Schicht: platt – isoprismatisch – hochprismatisch
 - Spezielle Differenzierungen: Zellfortsätze (Bürstensaum, Stereozilien, Kinozilien), Zellkontakte (zB Schlussleistenkomplexe), zytoplasmatische Differenzierungen (zB Sekretvesikel, Schleim, raues ER, Lipidvakuolen, Crusta), Verhornung
- Einschichtiges Epithel
 - alle Zellen von Basallamina (Kittschicht zwischen Epithel und Bindegewebe) bis zur freien Oberfläche, heisst auch einfaches Epithel
 - einschichtiges Plattenepithel: Endothel, Mesothel, Lungenalveolen
 - einschichtig isoprismatisches = kubisches Epithel: Nierenkanälchen ± Bürstensaum
 - einschichtig hochprismatisches = Zylinderepithel: Magenschleimhaut, Sammelrohre der Niere, Darmschleimhaut + Bürstensaum, Eileiter + teilweise Kinozilien

- 1 platt
 - 2 isoprismatisch
 - 3 hochprismatisch
 - 4 Bürstensaum
 - 5 Kinozilien
 - 6 Basallamina
- } prismatisch



Epithelgewebe II

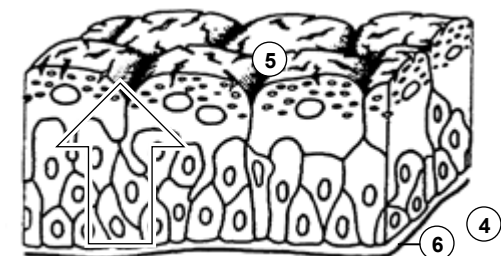
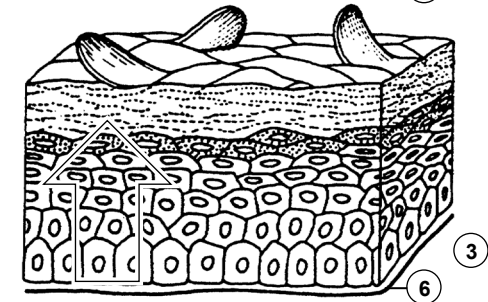
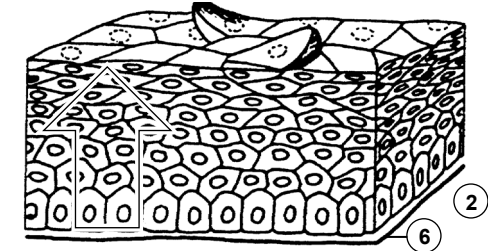
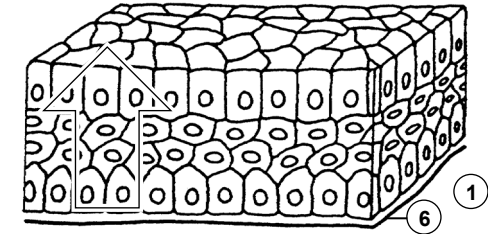
- Mehrschichtiges Epithel

- oberflächliche Zellschicht ohne Kontakt zur Basallamina, basale Zellschicht ohne Kontakt zur Oberfläche, ev. Binnenzellschichten = intermediäre Zellen ohne Kontakt zu Oberfläche oder Basallamina, heisst auch stratifiziert
- Neubildung von Zellen an der Basis, Abstossung von Oberfläche: steter Zellstrom von Basis zur Oberfläche, Zellen ändern Form
- mehrschichtig hochprismatisches Epithel: Bindehaut, Pankreasgang
- mehrschichtiges unverhorntes Plattenepithel: Mundhöhle, Rachen, Stimmlippe, Speiseröhre, Analkanal, Vagina, Hornhaut des Auges; ektopische Verhornung (Leukoplakie) kann Vorstufe zu Karzinom (Präkanzerose) sein!
- mehrschichtiges verhorntes Plattenepithel: Oberhaut = Epidermis, Zungenrücken

- Übergangsepithel = Urothel

- mehrschichtig mit grossen Deckzellen, intermediären Zellen und Basalzellen
- Zellform der Deckzellen variabel je nach Dehnungszustand → Übergangsepithel
- Crusta: intrazelluläre Reserve von Membranmaterial (flache Vesikel)
- ableitende Harnwege (Nierenbecken, Harnleiter, Harnblase) → Urothel

- mehrschichtig...
- 1 ... hochprismatisch
 - 2 ... platt ohne Verhornung
 - 3 ... platt mit Verhornung
 - 4 ... Urothel
 - 5 Deckzellen mit Crusta
 - 6 Basallamina

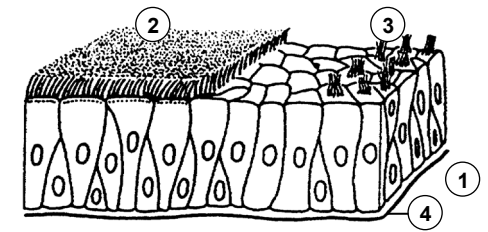


Epithelgewebe III

- Mehrreihiges Epithel

- besondere Form des einschichtigen Epithels, Zellkerne in mehreren Reihen angeordnet, alle Zellen in Kontakt mit Basallamina, nur ein Teil erreicht freie Oberfläche, keine Binnenzellschicht, heisst auch pseudostratifiziert
- mehrreihig hochprismatisches Epithel mit Kinozilien: respiratorisches Epithel
- mehrreihig hochprismatisches Epithel mit Stereozilien: Nebenhodengang und Samenstrang

- 1 mehrreihig hochprismatisch
- 2 Kinozilien
- 3 Stereozilien
- 4 Basallamina

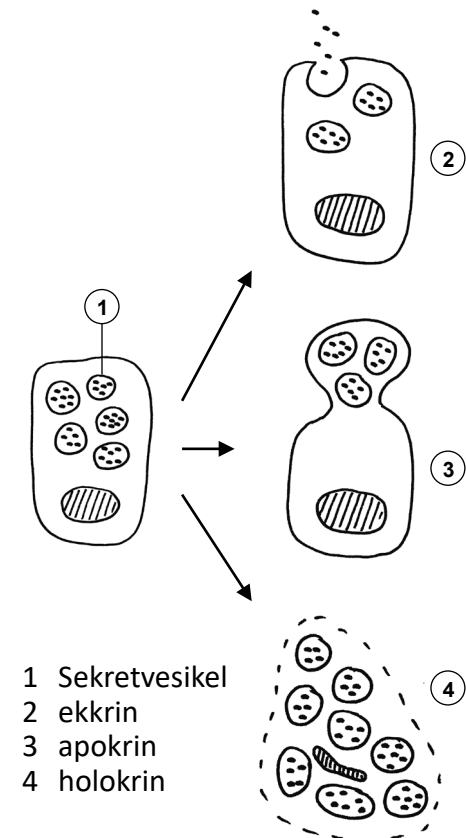


- Polare Organisation von Epithelzellen

- oberflächliche Zellen im Urothel und in meisten hoch- oder isoprismatischen Epithelien, gelegentlich auch in platten Epithelien
- Durch Tight Junctions (Barrierekontakte) getrennte Membrandomänen mit unterschiedlicher funktioneller Spezialisierung und Proteinzusammensetzung
- apikale Membran → freie Oberfläche: Mikrotubulus und/oder Aktin-basierte Zellfortsätze.
- basolaterale Membran → Interzellularspalt, eventuell Basallamina: bei Bedarf Faltenbildung zur Oberflächenvergrößerung oder Verzahnung mit Nachbarzellen

Drüsen: Sekretion

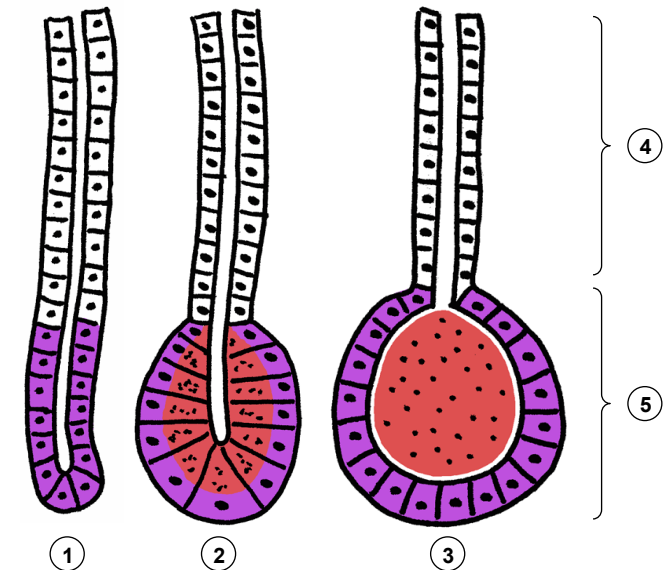
- Epithelgewebe bildet Parenchym vieler Drüsen
- **Spezialisiert auf Stoffproduktion und -Speicherung für Export**
 - exokrin: Abgabe an innere oder äussere Oberfläche
 - endokrin: Abgabe an Blutbahn (Hormone)
 - parakrin: Nahwirkung im Gewebe
 - autokrin: Wirkung auf Zelle selbst
- **Mechanismus der Stoffabgabe an Art des Sekrets angepasst**
 - ER → Modifikation im Golgi-Apparat → Verpackung in Sekretvesikel
 - ekkrin = merokrin: Exozytose, am häufigsten:
 - serös: dünnflüssig, ± proteinreich (Schweissdrüsen, Pankreas, Ohrspeicheldrüse, Protein- & Zuckeranteil Milch)
 - mukös = schleimig: quellendes Hydrogel aus Proteoglykan-Polymeren → Schutzschild und Gleitmittel (Unterzungspeicheldrüse, kleine Speicheldrüsen der Mundhöhle, Schleimhaut Magendarmkanal und Atemwege)
 - apokrin: Abschnüren apikaler Zellportion: Milchfett (Emulsion), Duftdrüsen (Achselhaut), Ohrschmalz (Zeruminaldrüsen)
 - holokrin: ganze Zelle geht in fettiges Sekret auf: Talgdrüsen



Drüsen: Bau

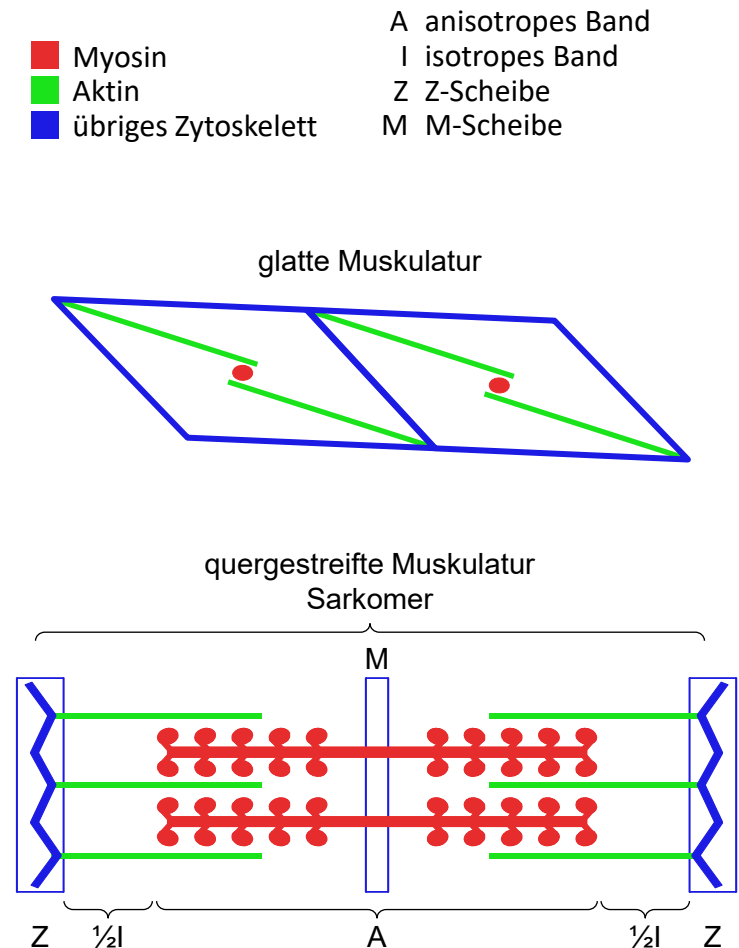
- Bauweise variiert mit Funktion und Umgebung
 - einzellig (zB. Becherzellen, endokrine Zellen in Schleimhaut von Atemwegen und Darm), mehrzellig
 - intraepithelial = integriert in Oberflächenepithel (einzellig, selten mehrzellig: zB. Gruppen von Becherzellen in Nasenschleimhaut), extraepithelial = in Bindegewebe verlagert (immer mehrzellig, benötigt Ausführungsgang wenn exokrin)
 - exokrin: einschichtiges Epithel (Regelfall), mehrschichtiges Epithel (holokrine Drüsen); endokrin: ein- bis zweischichtig
- Häufige Bauweise: extraepitheliale exokrine Drüsen
 - Ausführungsgang (oft verzweigt) + Endstück(e)
 - tubulös: Endstück = Tubulus, schlauchförmig geknäuelt, keine Sekretspeicherung, proteinarmes Sekret: Produktion on demand (Schweißdrüsen, Tränendrüse)
 - tubuloazinös: Endstück = Azinus, intrazelluläre Speicherung, proteinreiches Sekret: zeitaufwändige Produktion (Speicheldrüsen, Pankreas)
 - tubuloalveolär: Endstück = Alveole, extrazelluläre Speicherung, fetthaltiges Sekret, zeitaufwändige apokrine Sekretion (Duftdrüsen, Brustdrüse)
 - Ausführungsgang: Leitung, ev. Sekretmodifikation, Schleimbildung (seromukös, mukoserös, mukös)

- 1 tubulär
 - 2 tubuloazinös
 - 3 tubuloalveolär
 - 4 Ausführungsgang
 - 5 Endstück
- Produktion
■ Speicherung
□ Leitung / Modifikation



Muskelgewebe, Merkmale

- **Gemeinsames Prinzip der Krafterzeugung & Übertragung**
 - Molekularer Motor: Aktinfilamente \leftrightarrow Myosin, Trigger = Ca^{2+}
 - Kraftübertragung auf Zellmembran: direkt durch Aktin, indirekt via übriges Zytoskelett, z.B. Intermediärfilamente
 - Zellkontakte, Basallamina: Kraftübertragung auf Bindegewebe
- **Glatte Muskulatur**
 - geringe Kraft, langsam
 - wenig Myosin, netzartige Architektur
- **Quergestreifte Muskulatur**
 - grosse Kraft, schnell und präzise gesteuert
 - Myosin- und Aktinfilamente parallel quasikristallin in Sarkomeren angeordnet, serielle Verkettung \rightarrow Myofibrille mit Querstreifung: Z-Streifen (Ende), M-Streifen (Mitte), A- und I-Band
 - T-Tubuli: schlauchförmige Einsenkung der Plasmamembran, rasche Ausbreitung des Aktionspotentials ins Zellinnere
 - sarkoplasmatisches Retikulum: abgeleitet vom glatten ER, intrazellulärer Ca^{2+} Speicher, kontrollierte Ca^{2+} Freisetzung und aktive Rückresorption steuert Kontraktion: präzise elektromechanische Koppelung



Muskelgewebe, Formen

① Glatte Muskulatur

- glatte Muskelzelle 5-8x20-800 μm : spindelförmig, Kern zentral, keine Querstreifung, zT elektrische Koppelung durch Gap Junctions
- glatte Muskelzellen können selber Bindegewebefasern produzieren
- Blutgefäße, innere Organe, innere Augenmuskeln

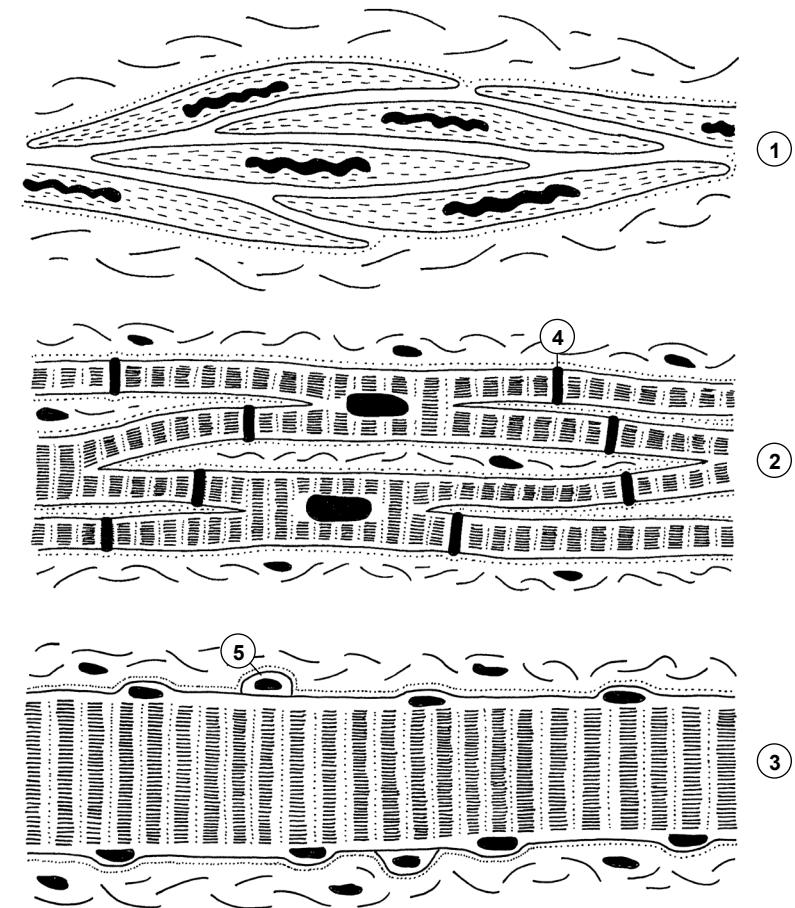
② Herzmuskel

- Kardiomyozyt 15x100 μm : verzweigt, Kern zentral, Querstreifung
- Glanzstreifen mit Gap Junctions: mechanische & elektrische Kopplung
- kaum Regeneration

③ Skelettmuskulatur

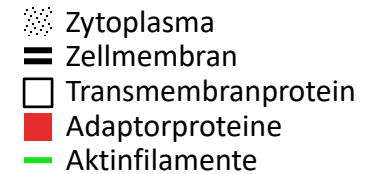
- Skelettmuskelfaser 10-100 μm x mehrere cm: schlauchförmig, Kerne peripher (50/mm), Querstreifung
 - Satellitenzellen: Stammzellen, Nachschub Zellkerne für Hypertrophie, Reparatur und Regeneration
 - Keine Gap Junctions, Steuerung durch neuromuskuläre Synapsen
- Blutversorgung
 - quergestreifte Muskulatur: jede Muskelzelle hat Kontakt zu Blutkapillaren im umliegenden feinfasrigen kollagenen Bindegewebe (= Endomysium)

- | | |
|----------------------|--------------------|
| 1 glatte Muskulatur | 4 Glanzstreifen |
| 2 Herzmuskulatur | 5 Satellitenzellen |
| 3 Skelettmuskelfaser | Basallamina |

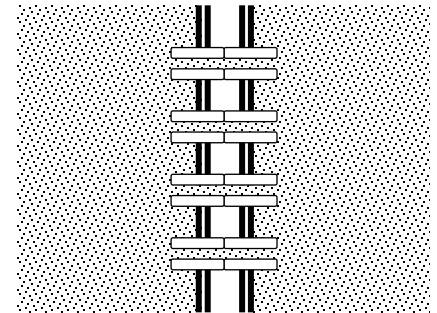


Kontakte von Zelle zu Zelle I

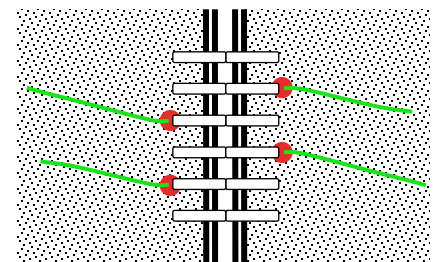
- Zellkontakte:
 - Mechanischer Zusammenhalt, Kommunikation & Steuerung der Zellen im Gewebe
 - Zelle ↔ Zelle in allen Gewebefamilien, Zelle ↔ EZM des Bindegewebes
 - Molekulare Architektur basiert auf Transmembranproteinen:
 - extrazelluläre Domäne ↔ Transmembranprotein der Partnerzelle oder EZM,
 - intrazelluläre Domäne ↔ Adaptorproteine (Plaques) ↔ Zytoskelett
 - zelluläre Integrität und Plasmamembran erhalten, Zytoskelette durch Serie von Protein-Protein Interaktionen indirekt miteinander oder mit EZM verknüpft
- Gap Junction = Nexus
 - Kommunikationskontakt: alle Gewebefamilien
 - Transmembranproteine: 6+6 Connexine → Kanal, einziger Kontakt mit Plasmaverbindung!
Austausch kleiner Moleküle, Ionen: elektrische Koppelung
- Tight Junction = Zonula occludens
 - Barrierenkontakt: Epithel, Nervengewebe, ausnahmsweise Bindegewebe (Gelenkkapsel)
 - Transmembranproteine: Occludine + Claudine,
Cis-Bindung (Seit zu Seit innerhalb Membran) → Leisten: Block der Lateraldiffusion (ähnlich Ölwehr auf Wasser, Abgrenzung von Membrandomänen),
Trans-Bindung mit Partnerzelle → selektive und regulierbare (Teil)Versiegelung IZR, intrazelluläre Domänen ↔ Adaptorproteine ↔ Aktinfilamente: Stabilisierung



Gap Junction



Tight Junction

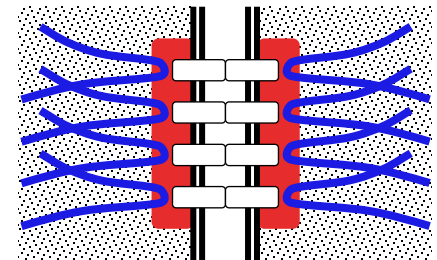


Kontakte von Zelle zu Zelle II

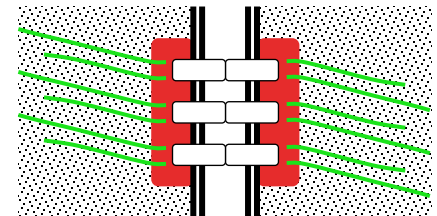
- **Desmosom = Macula adhaerens**
 - Adhäsionskontakt: Epithel & Muskelgewebe, knopfförmig
 - Transmembranproteine: Cadherine, extrazelluläre Domäne: Trans-Bindung mit Partnerzelle → Haftung, intrazelluläre Domäne ↔ Plaque ↔ Intermediärfilamente
- **Adhärenskontakt**
 - Adhäsionskontakt: Epithel gürtelförmig (Zonula adhaerens), Herzmuskel leistenförmig (Fascia adhaerens), Synapsen punktförmig (Punctum adhaerens)
 - Transmembranproteine: Cadherine, extrazelluläre Domäne: Trans-Bindung mit Partnerzelle → Haftung, intrazelluläre Domäne ↔ Plaque ↔ Aktinfilamente
- **Komplexe**
 - Schlussleistenkomplex (von Epitheloberfläche her: Tight Junction, Adhärenskontakt, Desmosom): Grenze apikale – basolaterale Membrandomäne im Epithel (zB. Darmschleimhaut, Nierenkanälchen, Urothel, Schleimhaut der Atemwege)
 - Glanzstreifen (Desmosom, Adhärenskontakt, Gap Junction): Herzmuskel

- Zytoplasma
- Zellmembran
- Transmembranprotein
- Adaptorproteine (Plaque)
- Aktinfilamente
- Intermediärfilamente

Desmosom



Adhärenskontakt



Kontakte von Zelle zu Extrazellulärraum

- Vorkommen

- extrazelluläre Matrix des Bindegewebes ↔ Epithel, Muskel- oder Nervengewebe
- Transmembranproteine: Integrine, extrazelluläre Domäne ↔ EZM Bindegewebe, intrazelluläre Domäne ↔ Adaptorproteine ↔ Zytoskelett

- Basallamina immer vorhanden

- Basallamina (nur im EM erkennbar) = Lamina rara = lucida (extrazelluläre Domäne Integrin) + Lamina densa (20-120 nm, via Laminin & Kollagen IV aus Epithel-/Muskel-/Gliazellen)
- Lamina fibroreticularis, von Bindegewebe gebildet: mit Basallamina verbundener Filz aus Kollagen III Fibrillen (ev. auch Fasern), + Basallamina = Basalmembran (ev. Im LM erkennbar)
- intrazelluläre Integrin-Domäne ↔ Adaptorproteine ↔ Aktinfilamente

- Fokalkontakt

- punktuell verstärkte Basallamina: Aktin → Stressfasern, Integrine konzentriert
- Muskelzellen ↔ Sehne, vorübergehende Kontakte bei Zellwanderung

- Hemidesmosom

- Ankerfibrillen (Kollagen VII) verbinden wie Clips Lamina densa und fibroreticularis
- intrazelluläre Integrin-Domäne ↔ Adaptorproteine ↔ Intermediärfilamente
- Oberhaut ↔ Lederhaut, Ablösung führt zu Blasenbildung

