
Gewebelehre

Epithelgewebe, Muskelgewebe

David P. Wolfer

Institut für Bewegungswissenschaften und Sport, D-HEST, ETH Zürich

Anatomisches Institut, Medizinische Fakultät, Universität Zürich

376-0151-00 Anatomie und Physiologie I

Mi 25.09.2019 08:00-09:45 Y24 G55 → Y03 G85

Gewebefamilien / Grundgewebe

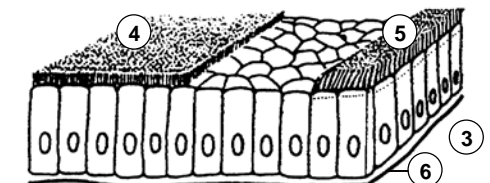
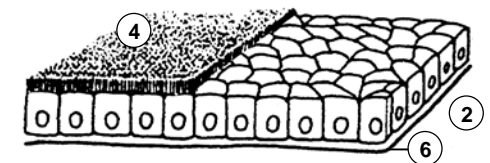
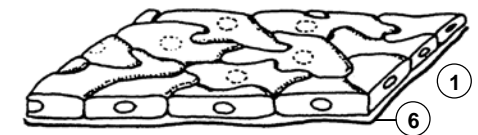
- Grosse Gewebevielfalt durch Zelldifferenzierung und Spezialisierung
 - Zusammenfassung zu 4 Grundgewebe mit gemeinsamen Eigenschaften
 - unterscheidbar durch Funktion, Zellform, Anteil Extrazellulärraum EZR
 - Grundgewebe weiter unterteilbar

	Anteil EZR	Funktionen
Binde- und Stützgewebe	+ bis +++	Struktur, Versorgung, Speicherung, Abwehr, Stromabildung
Epithelgewebe	(+)	Oberflächen, Drüsen, Rezeptoren, Parenchymbildung
Muskelgewebe	(+) bis +	Kontraktion, mechanische Arbeit
Nervengewebe	(+)	Übermittlung, Verarbeitung und Speicherung von Informationen

Epithelgewebe I

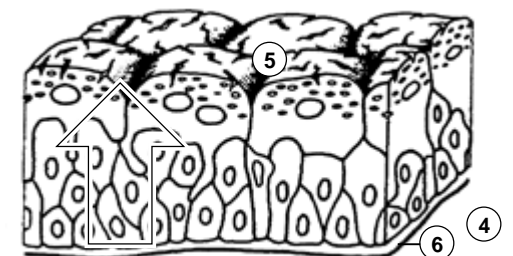
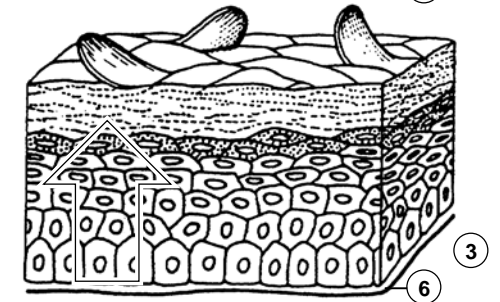
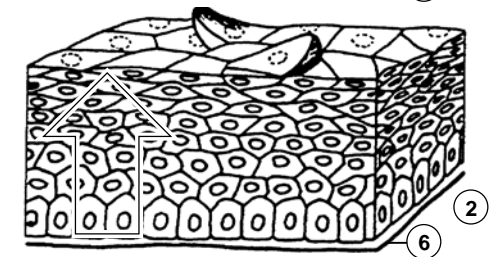
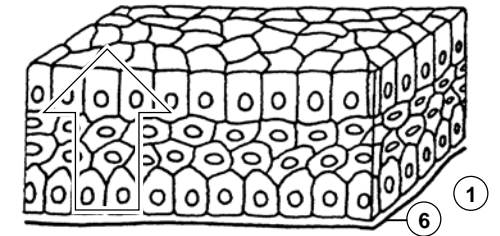
- Beschreibung, Klassifikation und Benennung von Epithelien
 - Organbestimmung: Epithelgewebe als Parenchym organtypisch
 - Referenz für Pathologie (Biopsien, Autopsie), zB Früherkennung von Krebs
- ... 3 Kriterien
 - Schichtung: einschichtig – mehrreihig – mehrschichtig
 - Zellform in oberflächlicher Schicht: platt – isoprismatisch – hochprismatisch
 - Spezielle Differenzierungen: Zellfortsätze (Bürstensaum, Stereozilien, Kinozilien), Zellkontakte (zB Schlussleistenkomplexe), zytoplasmatische Differenzierungen (zB Sekretvesikel, Schleim, Crusta), Verhornung
- Einschichtiges Epithel
 - alle Zellen von Basallamina (Kittschicht zwischen Epithel und Bindegewebe) bis zur freien Oberfläche, heisst auch einfaches Epithel
 - einschichtiges Plattenepithel: Endothel, Mesothel, Lungenalveolen
 - einschichtig isoprismatisches = kubisches Epithel: Nierenkanälchen ± Bürstensaum
 - einschichtig hochprismatisches = Zylinderepithel: Magenschleimhaut, Sammelrohre der Niere, Darmschleimhaut + Bürstensaum, Eileiter + Kinozilien

- 1 platt
 - 2 isoprismatisch
 - 3 hochprismatisch
 - 4 Bürstensaum
 - 5 Kinozilien
 - 6 Basallamina
- } prismatisch



Epithelgewebe II

- **Mehrschichtiges Epithel**
 - oberflächliche und basale Zellschicht, Binnenzellschichten = intermediäre Zellen ohne Kontakt zu Oberfläche oder Basallamina, heisst auch stratifiziert
 - Neubildung von Zellen an der Basis, Abstossung von Oberfläche: steter Zellstrom von Basis zur Oberfläche, Zellen ändern Form
 - mehrschichtig hochprismatisches Epithel: Bindehaut, Pankreasgang
 - mehrschichtiges unverhorntes Plattenepithel: Mundhöhle, Rachen, Speiseröhre, Stimmlippe, Analkanal, Vagina, Hornhaut des Auges; ektopische Verhornung (Leukoplakie) kann Vorstufe zu Karzinom sein!
 - mehrschichtiges verhorntes Plattenepithel: Oberhaut = Epidermis, Zungenrücken
- **Übergangsepithel = Urothel**
 - mehrschichtig mit Deckzellen, intermediären Zellen und Basalzellen
 - Zellform der Deckzellen variabel je nach Dehnungszustand → Übergangsepithel
 - Crusta: intrazelluläre Reserve von Membranmaterial (flache Vesikel)
 - ableitende Harnwege (Nierenbecken, Harnleiter, Harnblase) → Urothel



- mehrschichtig...
- 1 ... hochprismatisch
 - 2 ... platt ohne Verhornung
 - 3 ... platt mit Verhornung
 - 4 ... Urothel
 - 5 Deckzellen mit Crusta
 - 6 Basallamina

Epithelgewebe III

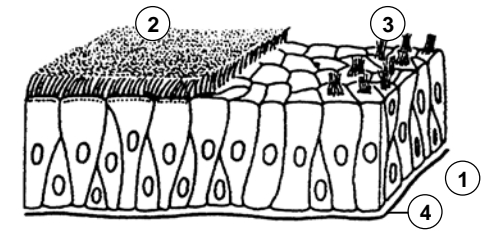
- Mehrreihiges Epithel

- besondere Form des einschichtigen Epithels, Zellkerne in mehreren Reihen angeordnet, alle Zellen in Kontakt mit Basallamina, nur ein Teil erreicht freie Oberfläche, keine Binnenzellschicht, heisst auch pseudostratifiziert
- mehrreihig hochprismatisches Epithel mit Kinozilien: respiratorisches Epithel
- mehrreihig hochprismatisches Epithel mit Stereozilien: Nebenhodengang und Samenstrang

- Polare Organisation von Epithelzellen

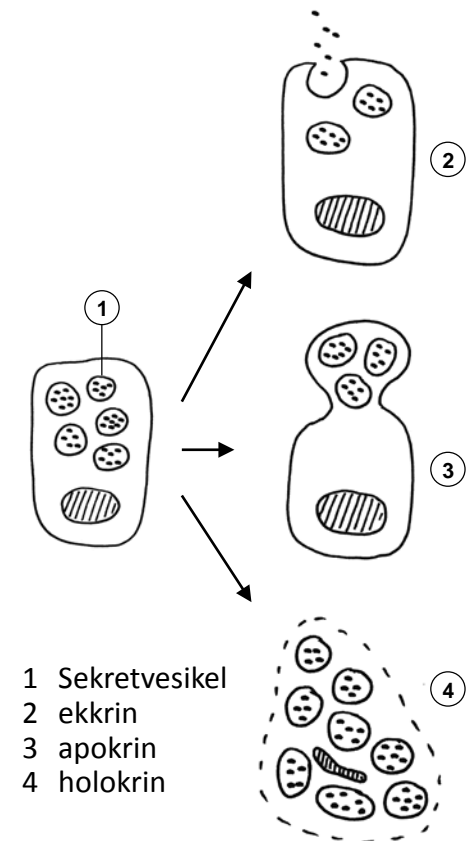
- oberflächliche Zellen im Urothel und in meisten prismatischen Epithelien, gelegentlich auch in platten Epithelien
- Durch Tight Junctions (Barrierekontakte) getrennte Membrandomänen mit unterschiedlicher funktioneller Spezialisierung und Proteinzusammensetzung
- apikale Membran → freie Oberfläche: Mikrotubulus und/oder Aktin-basierte Zellfortsätze.
- basolaterale Membran → Interzellularspalt, eventuell Basallamina: bei Bedarf Faltenbildung zur Oberflächenvergrößerung oder Verzahnung mit Nachbarzellen

- 1 mehrreihig hochprismatisch
- 2 Kinozilien
- 3 Stereozilien
- 4 Basallamina



Drüsen: Sekretion

- Epithelgewebe bildet Parenchym vieler Drüsen
- **Spezialisiert auf Stoffproduktion und -Speicherung für Export**
 - exokrin: Abgabe an innere oder äussere Oberfläche
 - endokrin: Abgabe an Blutbahn (Hormone)
 - parakrin: Nahwirkung im Gewebe
 - autokrin: Wirkung auf Zelle selbst
- **Mechanismus der Stoffabgabe an Art des Sekrets angepasst**
 - ER → Golgi → Verpackung in Sekretvesikel
 - ekrin = merokrin: Exozytose, am häufigsten:
 - serös: dünnflüssig, ± proteinreich
(Pankreas, Ohrspeicheldrüse, Schweißdrüsen, Protein/Zuckeranteil Milch)
 - mukös = schleimig: grossmolekulare Glykoproteine
(Unterzungspeicheldrüse, kleine Speicheldrüsen der Mundhöhle)
 - apokrin: Abschnüren apikaler Zellportion:
Milchfett (Emulsion), Duftdrüsen (Achselhaut), Ohrschmalz (Zeruminaldrüsen)
 - holokrin: ganze Zelle geht in fettiges Sekret auf: Talgdrüsen



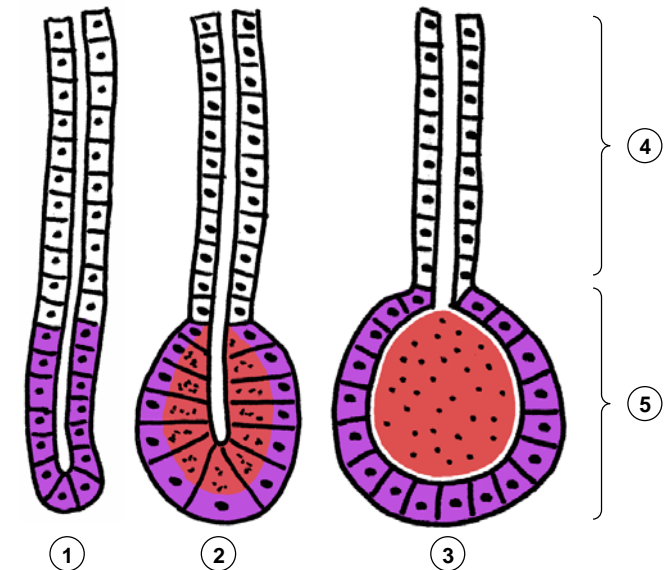
Drüsen: Bau

- Bauweise variiert mit Funktion und Umgebung
 - einzellig (zB. Becherzellen, endokrine Zellen in Schleimhaut von Atemwegen und Darm), mehrzellig
 - intraepithelial = integriert in Oberflächenepithel (einzellig, selten mehrzellig: zB. Gruppen von Becherzellen in Nasenschleimhaut), extraepithelial = in Bindegewebe verlagert (immer mehrzellig, benötigt Ausführungsgang wenn exokrin)
 - exokrin: einschichtiges Epithel (Regelfall), mehrschichtiges Epithel (holokrine Drüsen); endokrin: ein- bis zweischichtig

- Häufige Bauweise: extraepitheliale exokrine Drüsen

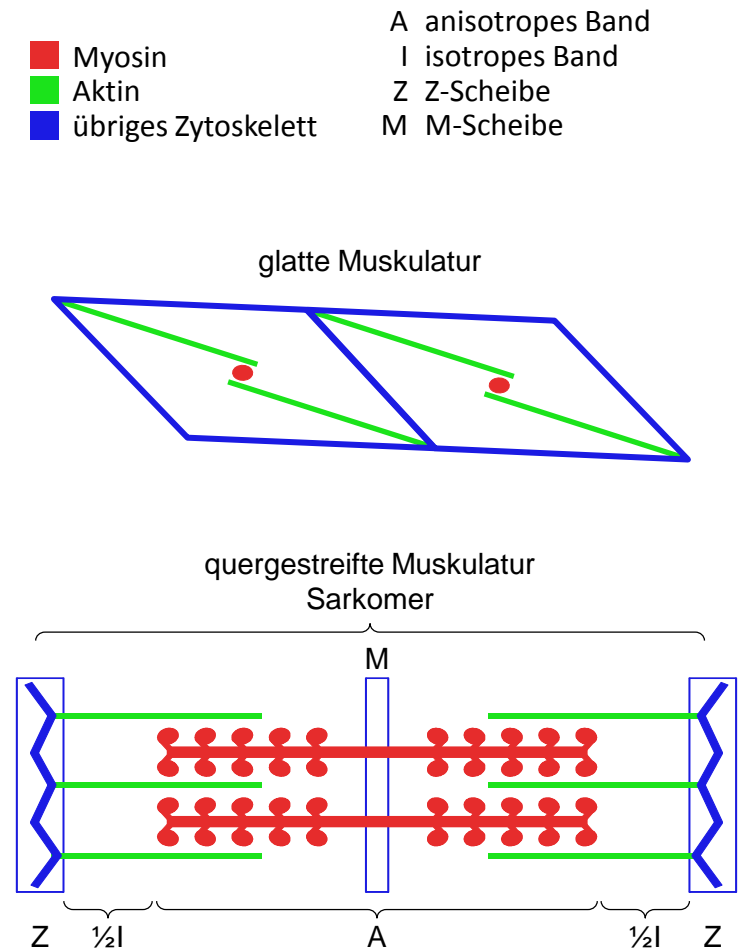
- Ausführungsgang (oft verzweigt) + Endstück(e)
- tubulös: Endstück = Tubulus, schlauchförmig geknäuelt, keine Sekretspeicherung, proteinarmes Sekret: Produktion on demand (Schweißdrüsen, Tränendrüse)
- tubuloazinös: Endstück = Azinus, intrazelluläre Speicherung, proteinreiches Sekret: zeitaufwändige Produktion (Speicheldrüsen, Pankreas)
- tubuloalveolär: Endstück = Alveole, extrazelluläre Speicherung, fetthaltiges Sekret, zeitaufwändige apokrine Sekretion (Duftdrüsen, Brustdrüse)
- Ausführungsgang: Leitung, ev. Sekretmodifikation, Schleimbildung (seromukös, mukoserös, mukös)

- 1 tubulär
 - 2 tubuloazinös
 - 3 tubuloalveolär
 - 4 Ausführungsgang
 - 5 Endstück
- Produktion
■ Speicherung
□ Leitung / Modifikation



Muskelgewebe, Merkmale

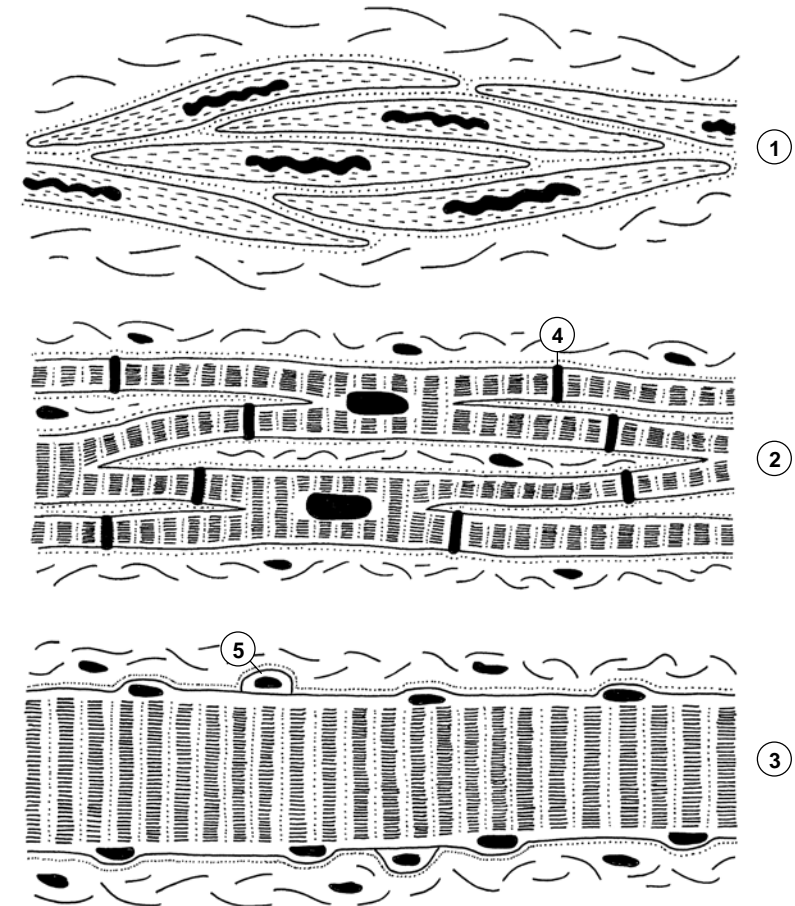
- **Gemeinsames Prinzip der Krafterzeugung & Übertragung**
 - Molekularer Motor: Aktinfilamente \leftrightarrow Myosin, Trigger = Ca^{2+}
 - Kraftübertragung auf Zellmembran: direkt durch Aktin, indirekt via übriges Zytoskelett, z.B. Intermediärfilamente
 - Zellkontakte, Basallamina: Kraftübertragung auf Bindegewebe
- **Glatte Muskulatur**
 - geringe Kraft, langsam
 - wenig Myosin, netzartige Architektur
- **Quergestreifte Muskulatur**
 - grosse Kraft, schnell und präzise gesteuert
 - Myosin- und Aktinfilamente parallel quasikristallin in Sarkomeren angeordnet, serielle Verkettung \rightarrow Myofibrille mit Querstreifung: Z-Streifen (Ende), M-Streifen (Mitte), A- und I-Band
 - T-Tubuli: schlauchförmige Einsenkung der Plasmamembran, rasche Ausbreitung des Aktionspotentials ins Zellinnere
 - sarkoplasmatisches Retikulum: abgeleitet vom glatten ER, intrazellulärer Ca^{2+} Speicher, kontrollierte Ca^{2+} Freisetzung und aktive Rückresorption steuert Kontraktion: präzise elektromechanische Koppelung



Muskelgewebe, Formen

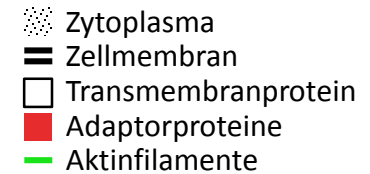
- **Glatte Muskulatur**
 - glatte Muskelzelle 5-8x20-800 μm :
spindelförmig, Kern zentral, keine Querstreifung
 - elektrische Koppelung durch Gap Junctions
 - Blutgefäße, innere Organe, innere Augenmuskeln
- **Herzmuskel**
 - Kardiomyozyt 15x100 μm : verzweigt, Kern zentral, Querstreifung
 - Glanzstreifen mit Gap Junctions: mechanische & elektrische Kopplung
 - kaum Regeneration
- **Skelettmuskulatur**
 - Skelettmuskelfaser 10-100 μm x mehrere cm:
schlauchförmig, Kerne peripher (50/mm), Querstreifung
 - Satellitenzellen: Stammzellen, Nachschub Zellkerne
für Hypertrophie, Reparatur und Regeneration
 - Keine Gap Junctions, Steuerung durch neuromuskuläre Synapsen
- **Umgebung**
 - lockeres kollagenes Bindegewebe, Basallamina
 - quergestreifte Muskulatur: jede Muskelzelle hat Kontakt zu Bindegewebe
und Blutkapillaren

- | | |
|----------------------|--------------------|
| 1 glatte Muskulatur | 4 Glanzstreifen |
| 2 Herzmuskulatur | 5 Satellitenzellen |
| 3 Skelettmuskelfaser | Basallamina |

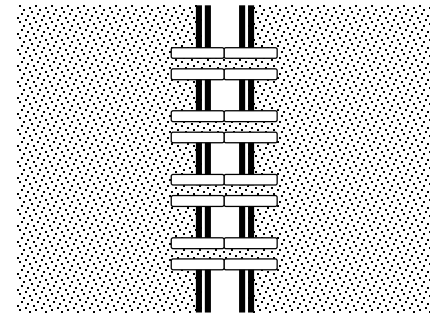


Kontakte von Zelle zu Zelle I

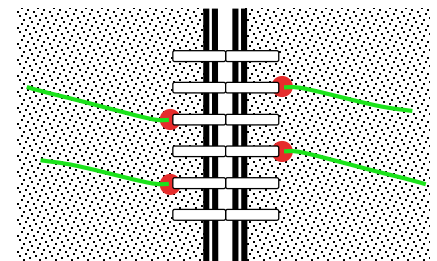
- Zellkontakte:
 - Mechanischer Zusammenhalt, Kommunikation & Steuerung der Zellen im Gewebe
 - Zelle ↔ Zelle in allen Gewebefamilien, Zelle ↔ EZM des Bindegewebes
 - Molekulare Architektur basiert auf Transmembranproteinen:
 - extrazelluläre Domäne ↔ Transmembranprotein der Partnerzelle oder EZM,
 - intrazelluläre Domäne ↔ Adaptorproteine (Plaques) ↔ Zytoskelett
 - zelluläre Integrität und Plasmamembran erhalten, Zytoskelette durch Serie von Protein-Protein Interaktionen indirekt miteinander oder mit EZM verknüpft
- Gap Junction = Nexus
 - Kommunikationskontakt: alle Gewebefamilien
 - Transmembranproteine: 6+6 Connexine → Kanal, einziger Kontakt mit Plasmaverbindung!
Austausch kleiner Moleküle, Ionen: elektrische Koppelung
- Tight Junction = Zonula occludens
 - Barrierenkontakt: Epithel, Nervengewebe, ausnahmsweise Bindegewebe
 - Transmembranproteine: Occludine + Claudine,
Cis-Bindung (Seit zu Seit innerhalb Membran) → Leisten: Block der Lateraldiffusion (ähnlich Ölwehr auf Wasser, Abgrenzung von Membrandomänen),
Trans-Bindung mit Partnerzelle → selektive und regulierbare (Teil)Versiegelung IZR, intrazelluläre Domänen ↔ Adaptorproteine ↔ Aktinfilamente: Stabilisierung



Gap Junction



Tight Junction

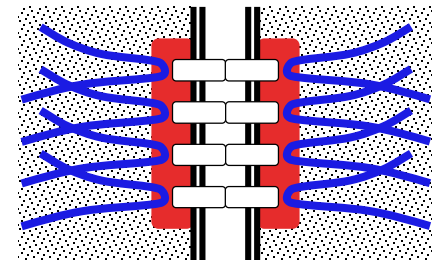


Kontakte von Zelle zu Zelle II

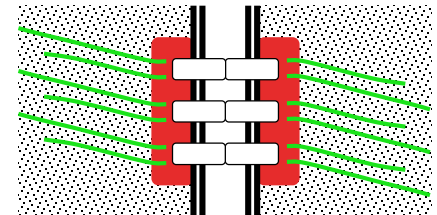
- Desmosom = Macula adhaerens
 - Adhäsionskontakt: Epithel & Muskelgewebe, knopfförmig
 - Transmembranproteine: Cadherine, extrazelluläre Domäne: Trans-Bindung mit Partnerzelle → Haftung, intrazelluläre Domäne ↔ Plaque ↔ Intermediärfilamente
- Adhärenskontakt
 - Adhäsionskontakt: Epithel gürtelförmig (Zonula adhaerens), Herzmuskel leistenförmig (Fascia adhaerens), Synapsen punktförmig (Punctum adhaerens)
 - Transmembranproteine: Cadherine, extrazelluläre Domäne: Trans-Bindung mit Partnerzelle → Haftung, intrazelluläre Domäne ↔ Plaque ↔ Aktinfilamente
- Komplexe
 - Schlussleistenkomplex (Tight Junction, Adhärenskontakt, Desmosom): Grenze apikale – basolaterale Membrandomäne im Epithel (zB. Darmschleimhaut, Nierenkanälchen, Urothel)
 - Glanzstreifen (Desmosom, Adhärenskontakt, Gap Junction): Herzmuskel

- Zytoplasma
- Zellmembran
- Transmembranprotein
- Adaptorproteine (Plaque)
- Aktinfilamente
- Intermediärfilamente

Desmosom



Adhärenskontakt



Kontakte von Zelle zu Extrazellulärraum

- Vorkommen
 - jeder Kontakt EZM Bindegewebe ↔ Epithel, Muskel- oder Nervengewebe
 - Transmembranproteine: Integrine, extrazelluläre Domäne ↔ EZM Bindegewebe, intrazelluläre Domäne ↔ Adaptorproteine ↔ Zytoskelett
- Basallamina immer vorhanden
 - Lamina rara: extrazelluläre Domäne Integrin
 - Lamina densa (EM, 20-120 nm): von Laminin & Kollagen IV aus Epithelzellen
 - Lamina fibroreticularis, von Bindegewebe gebildet: mit Basallamina verbundener Filz aus feinen Kollagen III Fibrillen, wenn breit im LM als «Basalmembran» erkennbar
 - intrazelluläre Integrin-Domäne ↔ Adaptorproteine ↔ Aktinfilamente
- Fokalkontakt
 - punktuell verstärkte Basallamina: Aktin → Stressfasern, Integrine konzentriert
 - Muskelzellen ↔ Sehne, vorübergehende Kontakte bei Zellwanderung
- Hemidesmosom
 - Ankerfibrillen (Kollagen VII) verbinden Lamina densa und fibroreticularis
 - intrazelluläre Integrin-Domäne ↔ Adaptorproteine ↔ Intermediärfilamente
 - Oberhaut ↔ Lederhaut, Ablösung führt zu Blasenbildung

