
Allgemeine Histologie

Zellfortsätze, Binde- und Stützgewebe

David P. Wolfer

Institut für Bewegungswissenschaften und Sport, D-HEST, ETH Zürich

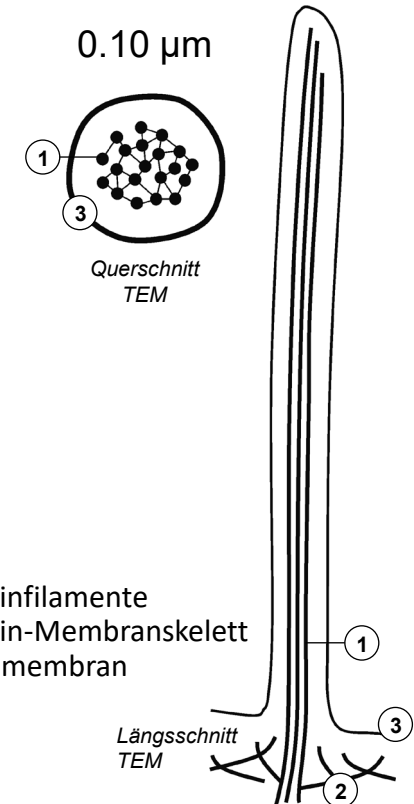
Anatomisches Institut, Medizinische Fakultät, Universität Zürich

376-0151-00 Anatomie und Physiologie I

Do 23.09.2021 09:45-11:30

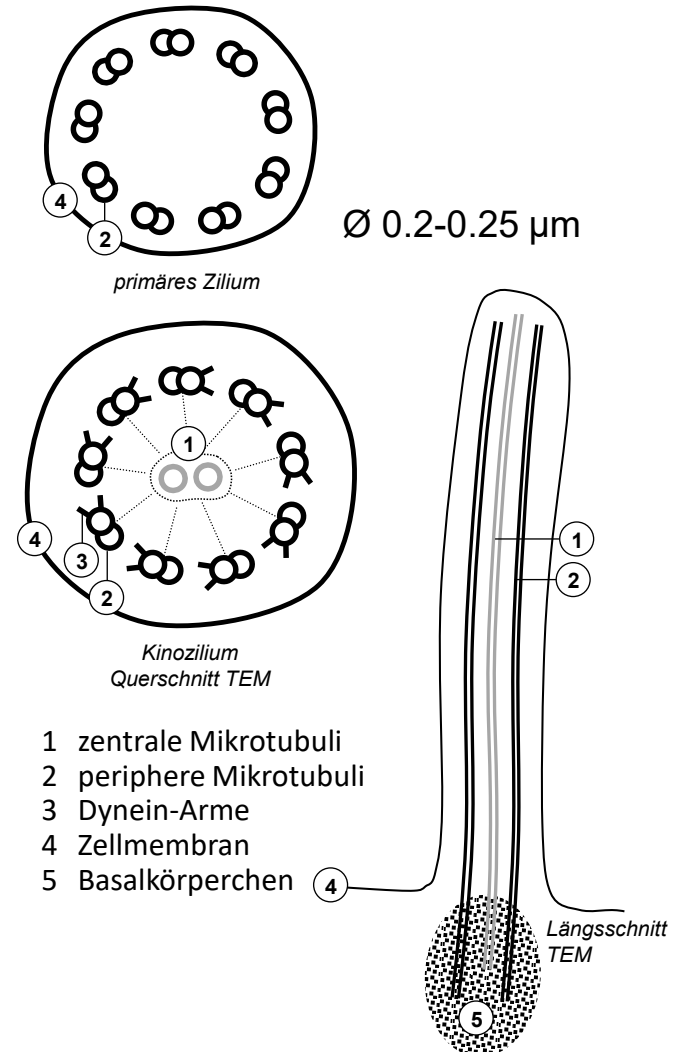
Aktinfilament-basierte Zellfortsätze

- Zellfortsätze
 - Ausstülpung der Zellmembran, Zytoskelett liefert Binnengerüst
 - Binnengerüst: Aktin oder Mikrotubuli
- Langlebige Fortsätze mit Binnengerüst aus stabilem Aktin
 - geringe bis mässige Beweglichkeit → va. Oberflächenvergrößerung
 - Mikrovilli (meiste Zellen)
 - Bürstensaum: lang, parallel, dicht (Darmschleimhaut, Nierenkanälchen)
 - Stereozilien: lang & verzweigt (Samenleiter, Nebenhodengang)
 - einzige starre Stereozilien auf Sinneszellen im Innenohr (Hebelfunktion)
- Kurzlebige Fortsätze mit Binnengerüst aus dynamischem Aktin
 - ausgeprägte Beweglichkeit → Bewegungsvorgänge
 - Aktin Polymerisation und Depolymerisation
 - Filopodien (fadenförmig)
 - Lamellipodien (segelförmig)
 - Phagozytose, Zellwanderung, Wachstumskegel für Nervenfaserverwachsung



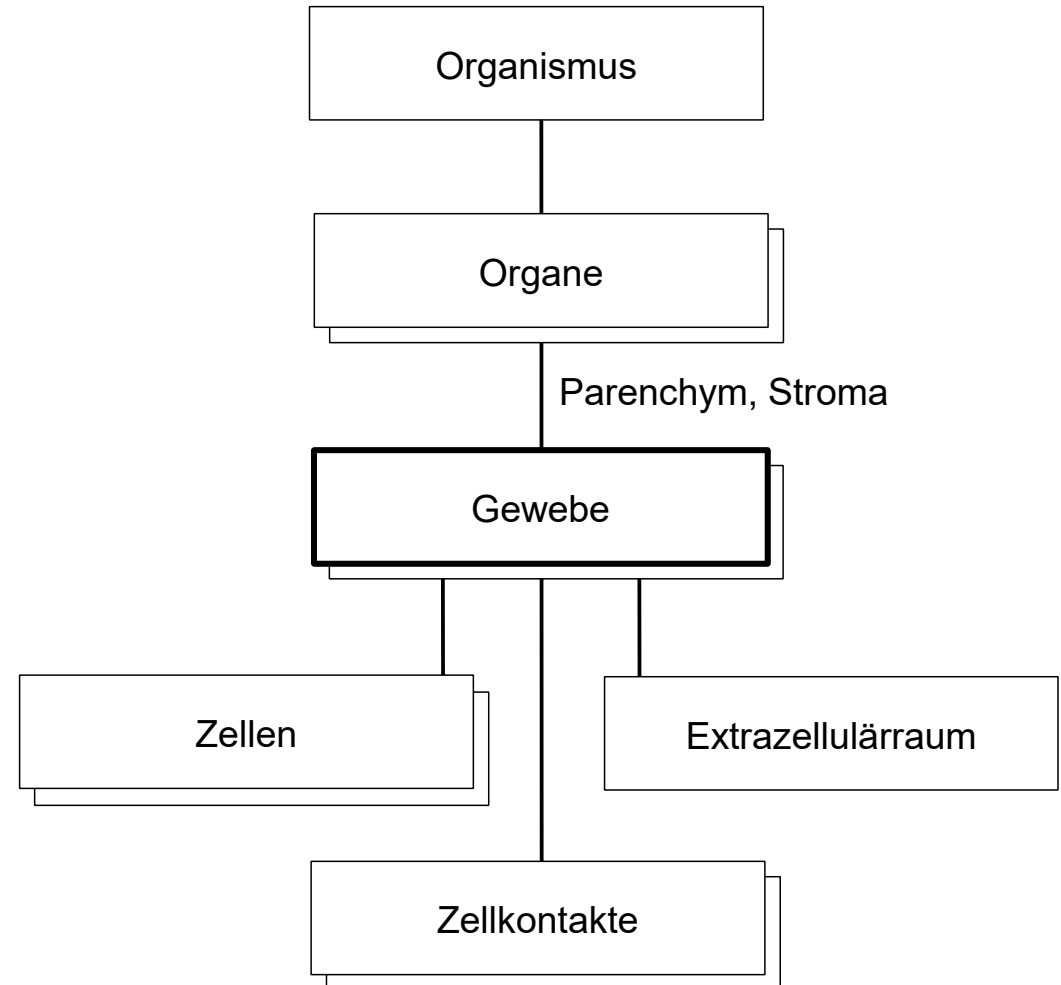
Mikrotubulus-basierte Zellfortsätze

- Zellfortsätze mit Binnengerüst aus Mikrotubuli
 - periphere (+zentrale) Mikrotubuli: Axonema, molekularer Motor durch Interaktion mit Dynein oder Kinesin
 - Basalkörperchen (Kinetosom) abgeleitet von Zentriol: Organisator und Verankerung
- Primäre Zilien (fast alle Zellen)
 - Axonema 9+0
 - Mikrotubuli + Dynein oder Kinesin: molekularer Motor für Proteintransport (zB Anreicherung von Rezeptoren)
 - Zell-Antenne, Steuerung Differenzierung & Wachstum. Sinnesorgane: olfaktorische Neurone, Stäbchen und Zapfen, Gleichgewichtsorgan: 1 primäres Zilium + mehrere Stereozilien
- Kinozilien und Flagellen
 - Axonema 9+2, Speichen und Dynein-Arme, komplexeste molekulare Maschine eukaryotischer Zellen
 - Mikrotubuli + Dynein: Motor für Zilienschlag mit 5-20 Hz
 - Kinozilien: Atemwege, Eileiter, Nebenhoden, Ependym
 - Flagellum (einzeln und lang): Spermien



Gewebe

- Mehrzelliger Organismus
 - Aufgabenteilung, Spezialisierung der Zellen
- Gewebe = Verband sesshafter Zellen, Funktionsgemeinschaft
 - gleichsinnige Differenzierung und Spezialisierung auf gemeinsame Funktion
 - Zellen nicht immer gleich aussehend: Subspezialisierung, Lebenszyklus
 - Zusammenhalt und Kommunikation: Extrazellulärraum, Zellkontakte
- Organe bestehen aus mehreren Geweben
 - Parenchym: organspezifisch und funktionstragend, unterscheidet sich stark von Organ zu Organ
 - Stroma (meist Bindegewebe): mechanisches Gerüst, Organisation der Struktur, Versorgung (Raum für Blutgefäße, Lymphgefäße und Nervenfasern), Abwehr. Gemeinsame Funktion: Stroma verschiedener Organe relativ ähnlich



Gewebefamilien / Grundgewebe

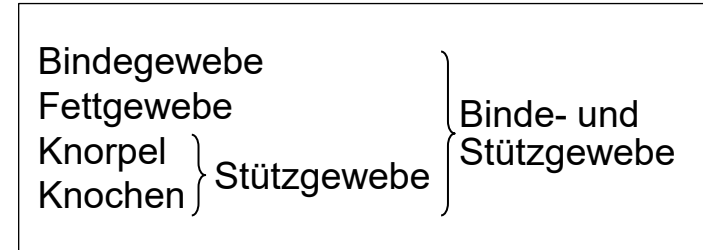
- Grosse Gewebevielfalt durch Zelldifferenzierung und Spezialisierung
 - Zusammenfassung zu 4 Grundgewebe mit gemeinsamen Eigenschaften
 - unterscheidbar durch Funktion, Zellform, Anteil Extrazellulärraum
 - Grundgewebe weiter unterteilbar
 - Organe enthalten mindestens 2, meistens alle 4 Grundgewebe

	Anteil EZR	Funktionen
Binde- und Stützgewebe	+ bis +++	Struktur, Versorgung, Speicherung, Abwehr, Stroma - Parenchym von Fett, Knochen, Knorpel
Epithelgewebe	(+)	Oberflächen, Drüsen, Rezeptoren, Parenchym innerer Organe
Muskelgewebe	(+) bis +	Kontraktion, Parenchym des Muskels
Nervengewebe	(+)	Übermittlung, Verarbeitung und Speicherung von Informationen, Parenchym des Nervensystems

Binde- und Stützgewebe, Zusammensetzung

- **Fixe Zellen (obligatorisch)**
 - lokale Entstehung aus Vorläuferzellen, ev. Vermehrung durch Teilung
 - **Freie Zellen (optional)**
 - frei ein/auswandernde Zellen des Immunsystems
 - residente Makrophagen: Einwanderung im Embryo, lokale Vermehrung unabhängig vom Knochenmark (Alveolarmakrophagen, von Kupffer-Zellen, Langerhans-Zellen, Nierenmakrophagen, Osteoklasten, Chondroklasten, Mikrogliazellen, Synovialzellen)
 - **Extrazelluläre Matrix**
 - geformte Bestandteile: Fasern
 - ungeformte Bestandteile

} Bildung und Unterhalt durch fixe Zellen
 - **Fasern**
 - kollagen: unverzweigt, zugfest, Wellenform, Scherengitter
 - elastisch*: verzweigt, 150% dehnbar, Netz- und Membranbildung
 - **Ungeformte EZM Bestandteile**
 - Proteoglykane*: Wasserbindung, Viskosität, vernetzen Fasern
 - Adhäsionsproteine: Zusammenhalt EZM und Verbindung mit Zellen
- * Alterung: Abnahme der Proteoglykane und elastischen Fasern



Zellen

fix, sesshaft frei, mobil	Unterhalt EZM Abwehr
------------------------------	-------------------------

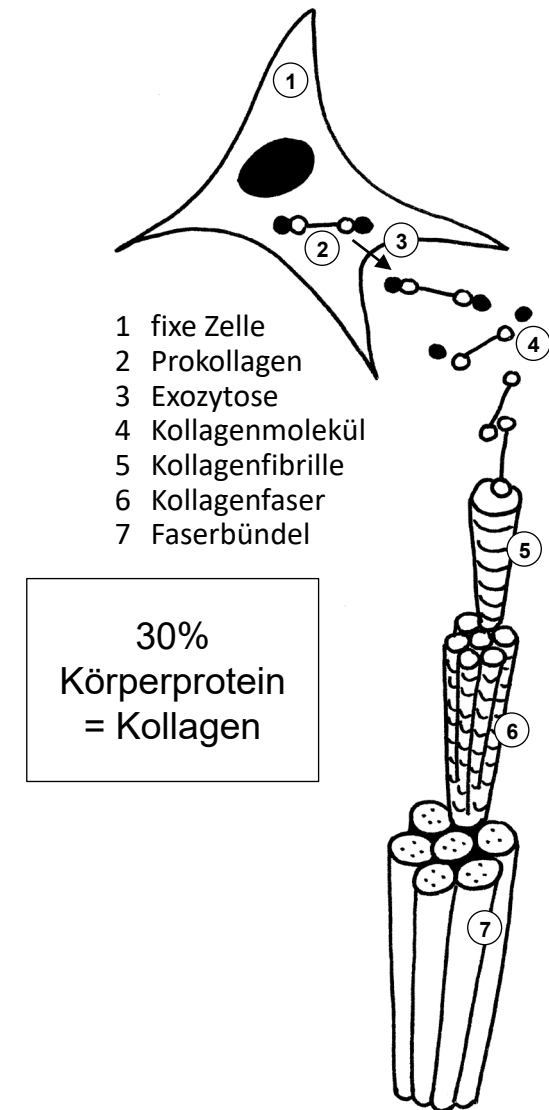extrazelluläre Matrix EZM

Kollagenfasern elastische Fasern Hydroxyapatit	geformt
--	---------

Proteoglykane Adhäsionsproteine	ungeformt
------------------------------------	-----------

Kollagen

- Prokollagen
 - 3 Proteinuntereinheiten → 300 nm lange stabförmige Tripelhelix, intrazellulär synthetisiert als Prokollagen
 - posttranslationelle Stabilisierung: Vitamin C, Mangel: Skorbut
 - Exozytose, extrazellulär Abspaltung Propeptide: lösliches Prokollagen → unlösliches Kollagen mit «sticky ends»
- Kollagenfibrille (EM)
 - Kollagenmoleküle versetzt aggregiert: Querstreifung im EM, Ø 20-300 nm
 - kovalente Vernetzung
- Kollagenfaser (LM)
 - Bündel von Fibrillen, Ø 1-20 µm
- Proteinfamilie: 28 Kollagentypen
 - fibrillär:
 - Typ I (>90%, Fasern: kollagenes Bindegewebe, Fibrillen: Knochen),
 - Typ II (Fibrillen: Knorpel, Glaskörper),
 - Typ III (retikuläre Fasern: retikuläres Bindegewebe, Fettgewebe, Basalmembran)
 - nicht fibrillär (bildet keine Fibrillen): Typ IV (Basallamina)
 - nur ultrakurze Ankerfibrillen: Typ VII (Verbindung Oberhaut ↔ Lederhaut)



Bindegewebe

- Zellen
 - fix: Fibrozyten = Fibroblasten: Gewebe- und Organorganisatoren, teilungsfähig: Stammzellen für Regeneration, Narben- und Ersatzgewebe
 - frei: wenig bis viel je nach Bindegewebetyp, vermehrt bei Entzündung
- Kollagenes Bindegewebe
 - Kollagen Typ I, variable Menge elastische Fasern
 - locker (zellreich, viele freie Zellen, feine Fasern) → Versorgungs- und Abwehrfunktion im Vordergrund: Organfeingerüst, Lamina propria in Schleimhäuten, Verschiebeschichten, Gefäß-Nerven-Strassen
 - straff (zellarm, dicke Fasern) → hauptsächlich mechanische Funktion:
 - geflechtartig: Organkapsel, Lederhaut, harte Hirnhaut, Sklera (Augapfel)
 - parallelfasrig: Sehnen, Bänder
- Retikuläres Bindegewebe
 - retikuläre Fasern (durch Silberreaktion färbbar): Kollagen Typ III
 - Fibroblasten heißen (fibroblastische) Retikulumzellen, viele freie Zellen
 - nur Knochenmark und sekundäre lymphatische Organe
- Elastisches Bindegewebe
 - elastische Fasern +++, Kollagen Typ I
 - Nackenband, Wirbelbogenbänder, Lunge, Kehlkopf

Zellen

fix, sesshaft frei, mobil	Fibrozyten + bis +++
------------------------------	-------------------------

extrazelluläre Matrix EZM

Kollagenfasern elastische Fasern	Typ I / III - bis +++
-------------------------------------	--------------------------

Proteoglykane Adhäsionsproteine Hydroxyapatit	+ + nein
---	----------------

Fettgewebe

- Zellen

- fix: Adipozyten, nicht teilungsfähig, Ersatz aus Vorläuferzellen, gross, lassen relativ wenig Extrazellulärraum übrig (Ausnahme!)
- frei: selten, vermehrt bei Entzündung

- Weisses Fettgewebe

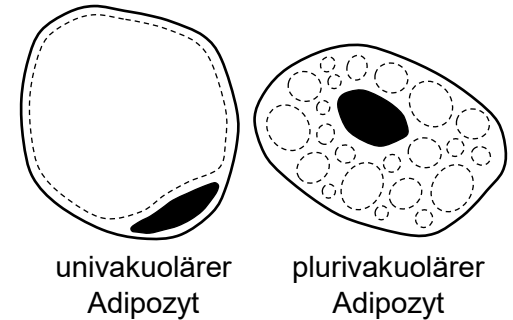
- univakuoläre Adipozyten, umgeben von retikulären Fasern
- Fettgewebeläppchen umgeben durch kollagenes Bindegewebe (Stroma)
- Speicherfett: je nach Kalorienbilanz auf/abgebaut (Unterhaut, Bauchhöhle)
- Baufett: Strukturfunktion, normalerweise nicht abgebaut (Fusssohle, Hohlhand, Augenhöhle, Fettkapsel der Niere, Gelenke, Kehlkopf, Ersatzgewebe in Organen nach Parenchymverlust)

- Braunes Fettgewebe

- plurivakuoläre Adipozyten, gemeinsame Vorläufer mit Muskelzellen
- auch beim Erwachsenen noch vorhanden
- UCP1 (uncoupling protein 1) in Mitochondrien: zitterfreie Bildung von Wärme statt ATP bei Abbau von Fettsäuren

- Beiges Fettgewebe

- UCP1 in Subpopulation von univakuolären Adipozyten induzierbar, flexibles Umschalten zwischen Wärmebildung und Speicherung



Zellen

fix, sesshaft frei, mobil	Adipozyten -
------------------------------	-----------------

extrazelluläre Matrix EZM

Kollagenfasern elastische Fasern	Typ III -
-------------------------------------	--------------

Proteoglykane Adhäsionsproteine Hydroxyapatit	wenig EZM wenig EZM nein
---	--------------------------------

Knorpelgewebe

- (nur) Fixe Zellen
 - Chondrozyten isoliert in Höhlen der EZM
 - teilungsfähig nur solange Wachstum (bis Ende Pubertät)
 - Knorpel des Erwachsenen, insbesondere Gelenkknorpel nicht regenerierbar
- Hyaliner Knorpel
 - Kollagen Typ-II Fibrillen maskiert → EZM erscheint strukturlos «milchig»
 - druckelastisch: Proteoglykane + Kollagenfibrillen fangen Wasser ein
 - Skelettentwicklung Embryo bis Pubertät (chondrale Osteogenese)
 - Gelenkknorpel, Nase, Larynxskelett, Trachea, Bronchien, Rippenknorpel
- Elastischer Knorpel
 - Typ-II Fibrillen, zusätzlich unmaskierte elastische Fasern
 - druck- & biegeelastisch
 - Auricula (äusseres Ohr), Epiglottis (Kehlideckel), kleine Bronchien
- Faserknorpel
 - Typ-II Fibrillen, zusätzlich unmaskierte Kollagen Typ-I Fasern
 - druckelastisch & zugfest
 - Gelenkscheiben, Menisken, Faserring der Zwischenwirbelscheiben

Zellen

fix, sesshaft frei, mobil	Chondrozyten -
------------------------------	-------------------

extrazelluläre Matrix EZM

Kollagen elastische Fasern	Typ II oder I+II - oder +++
-------------------------------	--------------------------------

Proteoglykane Adhäsionsproteine Hydroxyapatit	+++ +++ nein
---	--------------------

Knochengewebe

- (nur) Fixe Zellen
 - Osteozyten, nicht teilungsfähig, Fortsätze + Gap Junctions → Netzwerk
 - zeitlebens Ersatz aus Vorläuferzellen: Turnover, Frakturheilung
- Mineralisation
 - nadelförmige Hydroxyapatit-Kristalle (Kalzium-Hydroxyl-Phosphat), in und zwischen Kollagen Typ-I Fibrillen (keine eigentlichen Fasern), zug- und druckfester Verbundwerkstoff
 - Hydroxyapatit-Kristalle zuletzt beigefügt: noch nicht mineralisierte Vorstufe der extrazellulären Matrix des Knochengewebes = Osteoid
- Geflechtknochen
 - extrazelluläre Matrix noch unorganisiert, Kollagenfibrillen geflechtartig
 - neugebildeter Knochen (Wachstum, Frakturheilung), Felsenbein der Schädelbasis lebenslang
- Lamellenknochen
 - Lamellen mit parallel verlaufenden Kollagenfibrillen, Richtung von Lamelle zu Lamelle wechselnd
 - vorherrschend im reifen Skelett

Zellen

fix, sesshaft frei, mobil	Osteozyten -
------------------------------	-----------------

extrazelluläre Matrix EZM

Kollagen elastische Fasern	Typ I -
-------------------------------	------------

Proteoglykane Adhäsionsproteine Hydroxyapatit	++ ++ ja
---	----------------

Entstehung, Ersatz und Reparatur der Binde- und Stützgewebe

①② Stammzellen & Vorläuferzellen

- ① mesenchymale Stammzellen: asymmetrische Teilung,
→ Selbsterneuerung + Bildung von Vorläuferzellen für fixe Zellen:
Fibroblasten, Adipozyten, Chondrozyten, Osteozyten
- ② Vorläuferzellen: symmetrische Teilung → Differenzierung, keine Selbsterneuerung
 - Mesenchym = embryonales Bindegewebe aus Stammzellen, Zellfortsätze, EZM strukturlos ohne Fasern
 - Erwachsener: Fibroblasten im reifen Binde- und Stützgewebe übernehmen Stammzellfunktion - nicht im Knorpel, im Knochen mit Alter immer schlechter

③ Teilung differenzierter Zellen

- nur Fibroblasten und während Wachstum (Embryo bis Pubertät) Chondrozyten.
- **Knochenaufbau & -Umbau**
 - Osteoblasten: Vorläufer der Osteozyten, bilden Osteoid, nicht teilungsfähig
 - Osteozyten: Mineralisation der EZM, eingemauert und nicht teilungsfähig
 - Osteoklasten: Abbau mineralisierter EZM von Oberfläche aus
- **Osteogenese = Entstehung von Skelettstücken im Embryo**
 - direkt = desmal: aus Mesenchymverdichtung (Clavicula, Scapula, Schädelkalotte)
 - indirekt = chondral: erst Anlage aus hyalinem Knorpelgewebe, dann Ersatz durch Knochengewebe (meiste Knochen, höhere Wachstumsraten)

- 1 asymmetrische Zellteilung
 - 2 Zellnachschub via Vorläuferzellen
 - 3 Selbsterneuerung durch Zellteilung
- nur bis Abschluss Wachstum

