
Gewebelehre

Zellfortsätze, Binde- und Stützgewebe

David P. Wolfer

Institut für Bewegungswissenschaften und Sport, D-HEST, ETH Zürich

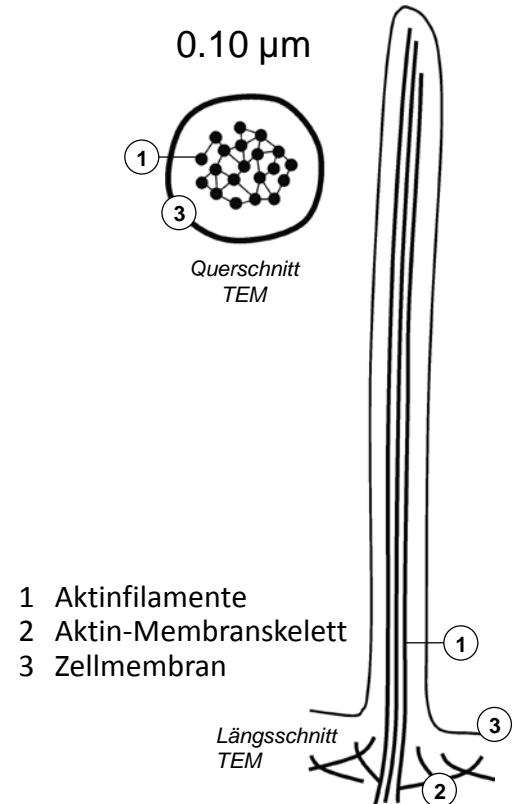
Anatomisches Institut, Medizinische Fakultät, Universität Zürich

376-0151-00 Anatomie und Physiologie I

Do 19.09.2019 09:45-11:30 HCI G3

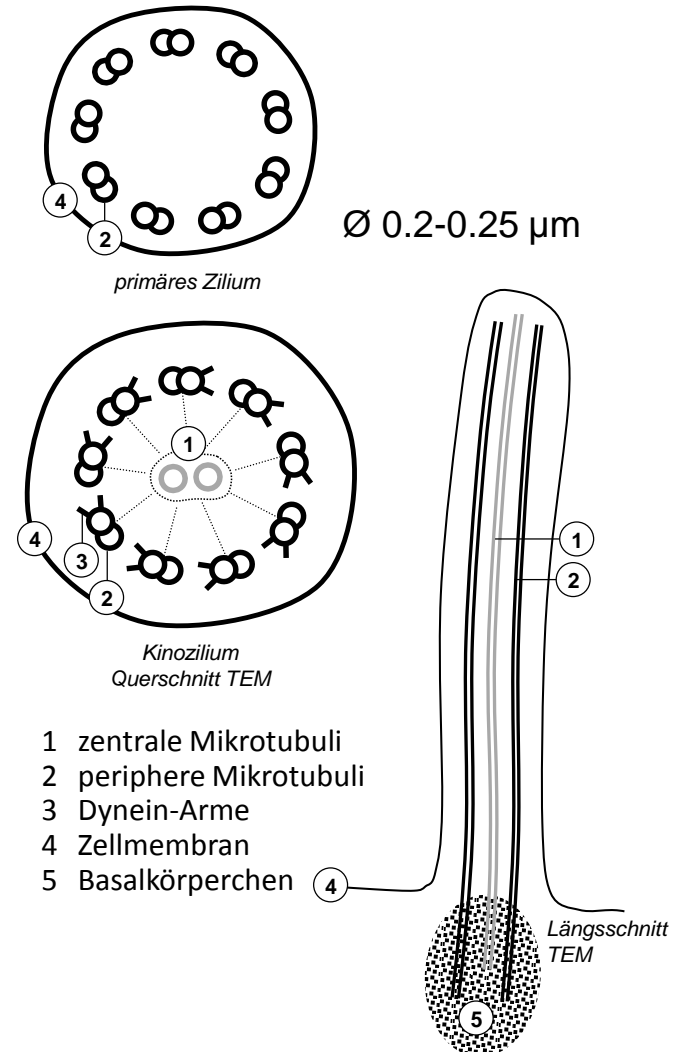
Aktinfilament-basierte Zellfortsätze

- Zellfortsätze
 - Ausstülpung der Zellmembran, Zytoskelett liefert Binnengerüst
 - Binnengerüst: Aktin oder Mikrotubuli
- Langlebige Fortsätze mit Binnengerüst aus stabilem Aktin
 - geringe bis mässige Beweglichkeit → va. Oberflächenvergrößerung
 - Mikrovilli (meiste Zellen)
 - Bürstensaum: lang, parallel, dicht (Darmschleimhaut, Nierenkanälchen)
 - Stereozilien: lang & verzweigt (Samenleiter, Nebenhodengang)
 - einzige starre Stereozilien auf Sinneszellen im Innenohr (Hebelfunktion)
- Kurzlebige Fortsätze mit Binnengerüst aus instabilem Aktin
 - ausgeprägte Beweglichkeit → Bewegungsvorgänge
 - Aktin Polymerisation und Depolymerisation
 - Filopodien (fadenförmig)
 - Lamellipodien (segelförmig)
 - Phagozytose, Zellwanderung, Wachstumskegel für Nervenfaserverwachsung



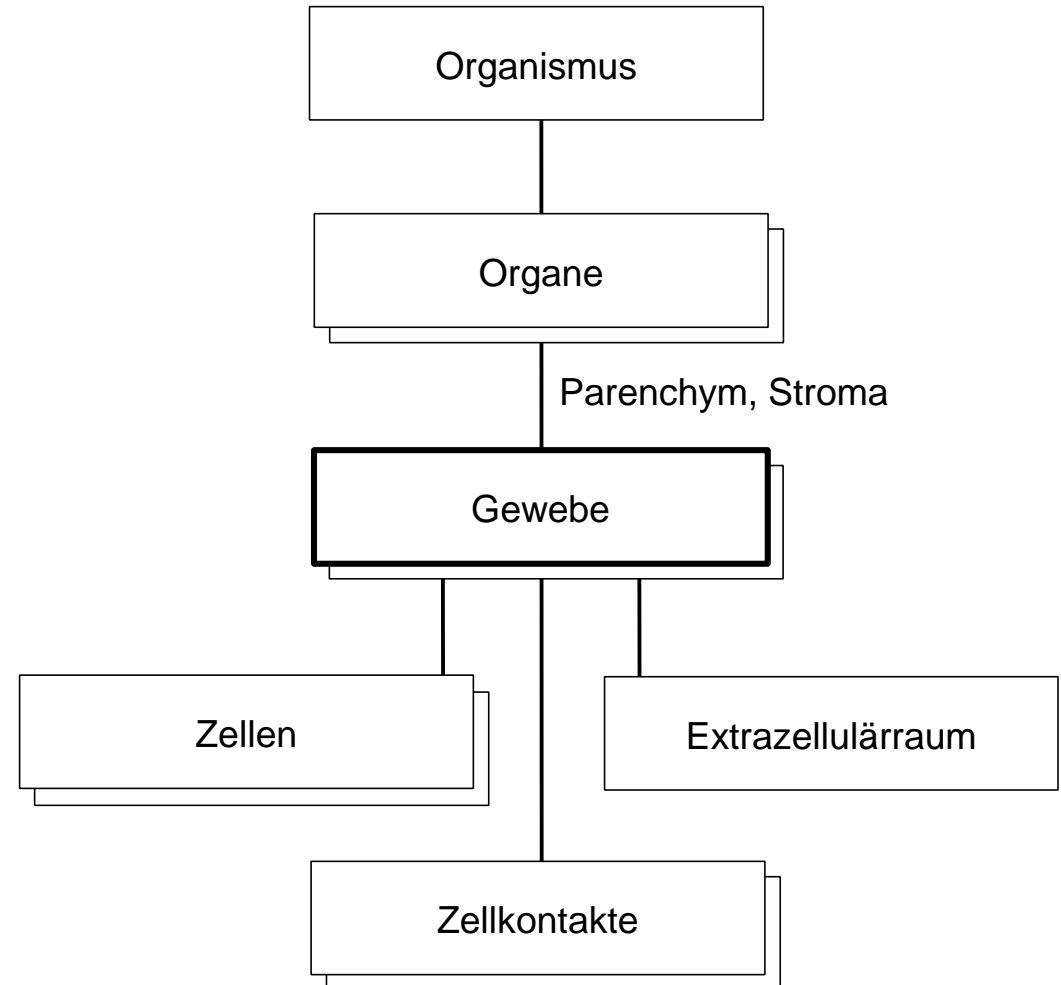
Mikrotubulus-basierte Zellfortsätze

- Zellfortsätze mit Binnengerüst aus Mikrotubuli: Zilien
 - periphere (+zentrale) Mikrotubuli: Axonema, molekularer Motor durch Interaktion mit Dynein oder Kinesin
 - Basalkörperchen (Kinetosom) abgeleitet von Zentriol: Organisator und Verankerung
- Primäre Zilien (fast alle Zellen)
 - Axonema 9+0
 - Mikrotubuli + Dynein oder Kinesin: molekularer Motor für Proteintransport (zB Anreicherung von Rezeptoren)
 - Zell-Antenne, Steuerung Differenzierung & Wachstum. Sinnesorgane: olfaktorische Neurone, Stäbchen und Zapfen, Gleichgewichtsorgan: 1 primäres Zilium + mehrere Stereozilien
- Kinozilien und Flagellen
 - Axonema 9+2, Speichen und Dynein-Arme
 - Mikrotubuli + Dynein: Motor für Zilienschlag
 - Zilien: Atemwege, Eileiter, Ductuli efferentes, Ependym
 - Flagellum (einzeln und lang): Spermien



Gewebe

- Mehrzelliger Organismus
 - Aufgabenteilung, Spezialisierung der Zellen
- Gewebe = Verband sesshafter Zellen, Funktionsgemeinschaft
 - gleichsinnige Differenzierung
 - Zellen nicht immer gleich aussehend: Subspezialisierung, Lebenszyklus
 - Zusammenhalt und Kommunikation: Extrazellulärraum, Zellkontakte
- Organe bestehen aus mehreren Geweben
 - Parenchym: organspezifisch und funktionstragend
 - Stroma: mechanisches Gerüst, Versorgung (Raum für Blutgefäße, Lymphgefäße und Nervenfasern), Abwehr



Gewebefamilien / Grundgewebe

- Grosse Gewebevielfalt durch Zelldifferenzierung und Spezialisierung
 - Zusammenfassung zu 4 Grundgewebe mit gemeinsamen Eigenschaften
 - unterscheidbar durch Funktion, Zellform, Anteil Extrazellulärraum
 - Grundgewebe weiter unterteilbar

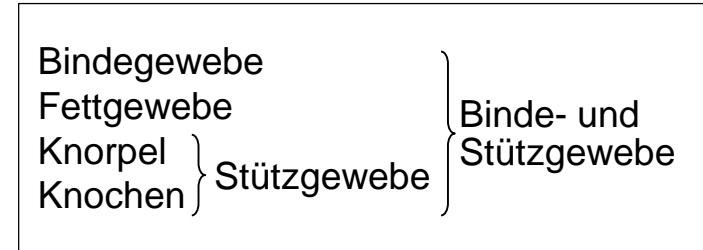
	Anteil EZR	Funktionen
Binde- und Stützgewebe	+ bis +++	Struktur, Versorgung, Speicherung, Abwehr, Stromabildung
Epithelgewebe	(+)	Oberflächen, Drüsen, Rezeptoren, Parenchymbildung
Muskelgewebe	(+) bis +	Kontraktion, mechanische Arbeit
Nervengewebe	(+)	Übermittlung, Verarbeitung und Speicherung von Informationen

Binde- und Stützgewebe, Zusammensetzung

- **Fixe Zellen (obligatorisch)**
 - lokale Entstehung aus Vorläuferzellen, ev. Vermehrung durch Teilung
- **Freie Zellen (optional)**
 - frei ein/auswandernde Zellen des Immunsystems
 - residente Makrophagen: Einwanderung im Embryo, lokale Vermehrung unabhängig vom Knochenmark (Alveolarmakrophagen, von Kupffer-Zellen, Langerhans-Zellen, Nierenmakrophagen, Osteoklasten, Mikrogliazellen, Synovialzellen)
- **Extrazelluläre Matrix**
 - geformte Bestandteile: Fasern
 - ungeformte Bestandteile

} Bildung und Unterhalt durch fixe Zellen
- **Fasern**
 - kollagen: unverzweigt, zugfest, Wellenform, Scherengitter
 - elastisch*: verzweigt, 150% dehnbar, Netz- und Membranbildung
- **Ungeformte EZM Bestandteile**
 - Proteoglykane*: Wasserbindung, Viskosität, vernetzen Fasern
 - Adhäsionsproteine: Zusammenhalt EZM und Verbindung mit Zellen

* Alterung: Abnahme der Proteoglykane und elastischen Fasern



Zellen

fix, sesshaft frei, mobil	Unterhalt EZM Abwehr
------------------------------	-------------------------

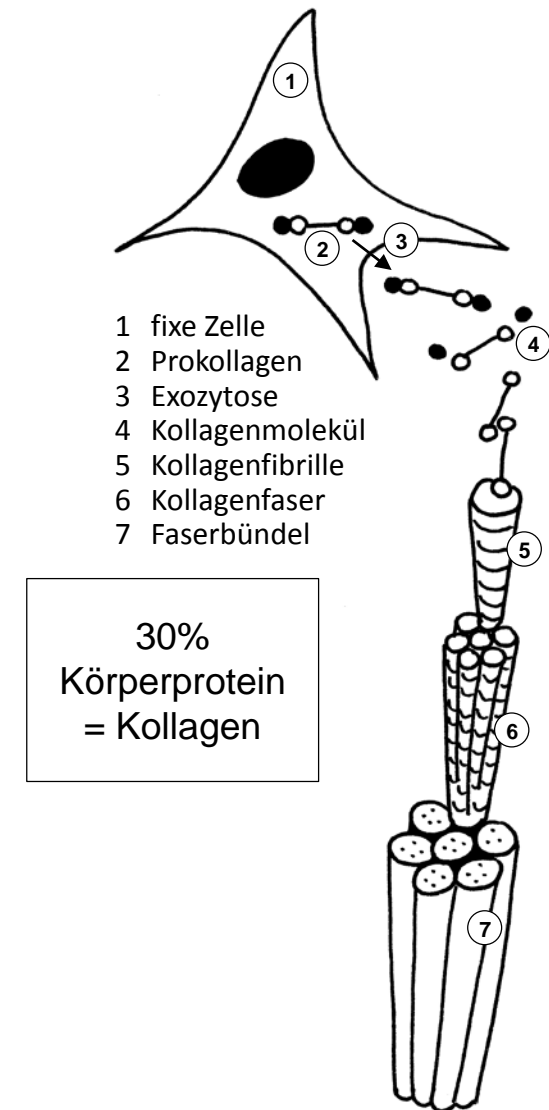extrazelluläre Matrix EZM

Kollagenfasern elastische Fasern	geformt
-------------------------------------	---------

Proteoglykane Adhäsionsproteine Hydroxyapatit	ungeformt
-----------------------------------------------------	-----------

Kollagen

- Prokollagen
 - 3 Proteinuntereinheiten → 300 nm lange stabförmige Tripelhelix, intrazellulär synthetisiert
 - posttranslationelle Stabilisierung: Vitamin C, Mangel: Skorbut
 - Exozytose, extrazellulär Abspaltung Propeptide: lösliches Prokollagen → unlösliches Kollagen mit «sticky ends»
- Kollagenfibrille (EM)
 - Kollagenmoleküle versetzt aggregiert: Querstreifung im EM, Ø 20-300 nm
 - kovalente Vernetzung
- Kollagenfaser (LM)
 - Bündel von Fibrillen, Ø 1-20 µm
- Proteinfamilie: 28 Kollagentypen
 - fibrillär:
 - Typ I (>90%, Fasern: kollagenes Bindegewebe, Fibrillen: Knochen),
 - Typ II (Fibrillen: Knorpel, Glaskörper),
 - Typ III (retikuläre Fasern: retikuläres Bindegewebe, Fettgewebe, Basalmembran)
 - nicht fibrillär (bildet keine Fibrillen): Typ IV (Basallamina)
 - nur ultrakurze Ankerfibrillen: Typ VII (Verbindung Oberhaut ↔ Lederhaut)



Bindegewebe

- Zellen
 - fix: Fibrozyten = Fibroblasten, teilungsfähig: gute Regeneration, Funktion als Ersatzgewebe
 - frei: wenig bis viel je nach Bindegewebetyp, vermehrt bei Entzündung
- Kollagenes Bindegewebe
 - Kollagen Typ I, variable Menge elastische Fasern
 - locker (zellreich, viele freie Zellen, feine Fasern) → Versorgungs- und Abwehrfunktion im Vordergrund: Organfeingerüst, Lamina propria in Schleimhäuten, Verschiebeschichten, Gefäß-Nerven-Strassen
 - straff (zellarm, dicke Fasern) → hauptsächlich mechanische Funktion:
 - geflechtartig: Organkapsel, Lederhaut, Dura, Sklera
 - parallelfasrig: Sehnen, Bänder
- Retikuläres Bindegewebe
 - retikuläre Fasern (durch Silberreaktion färbbar): Kollagen Typ III
 - Fibroblasten heißen (fibroblastische) Retikulumzellen, viele freie Zellen
 - nur Knochenmark, sekundäre lymphatische Organe
- Elastisches Bindegewebe
 - elastische Fasern +++, Kollagen Typ I
 - Nackenband, Wirbelbogenbänder, Lunge, Kehlkopf

Zellen

fix, sesshaft
frei, mobil

Fibrozyten
+ bis +++

extrazelluläre Matrix EZM

Kollagenfasern
elastische Fasern

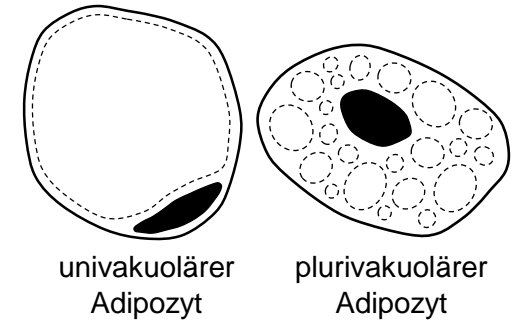
Typ I / III
- bis +++

Proteoglykane
Adhäsionsproteine
Hydroxyapatit

+
+
nein

Fettgewebe

- Zellen
 - fix: Adipozyten, nicht teilungsfähig, Ersatz aus Vorläuferzellen, gross, lassen relativ wenig Extrazellulärraum übrig (Ausnahme!)
 - frei: selten, vermehrt bei Entzündung
- Weisses Fettgewebe
 - univakuoläre Adipozyten, umgeben von retikulären Fasern
 - Gliederung in Läppchen durch kollagenes Bindegewebe
 - Speicherfett: je nach Kalorienbilanz auf/abgebaut (Unterhaut, Bauchhöhle)
 - Baufett: Strukturfunktion, normalerweise nicht abgebaut (Fusssohle, Hohlhand, Augenhöhle, Fettkapsel der Niere, Gelenke, Kehlkopf, Ersatzgewebe in Organen nach Parenchymverlust)
- Braunes Fettgewebe
 - plurivakuoläre Adipozyten, gemeinsame Vorläufer mit Muskelzellen
 - auch beim Erwachsenen noch vorhanden
 - UCP1 (uncoupling protein 1) in Mitochondrien: zitterfreie Bildung von Wärme statt ATP bei Abbau von Fettsäuren
- Beiges Fettgewebe
 - UCP1 in Subpopulation von univakuolären Adipozyten induzierbar, Wärmebildung statt Speicherung



Zellen

fix, sesshaft
frei, mobil

Adipozyten
-

extrazelluläre Matrix EZM

Kollagenfasern
elastische Fasern

Typ III
-

Proteoglykane
Adhäsionsproteine
Hydroxyapatit

wenig EZM
wenig EZM
nein

Knorpelgewebe

- **Fixe Zellen**
 - Chondrozyten isoliert in Höhlen der EZM
 - teilungsfähig nur solange Wachstum (bis Ende Pubertät)
 - Knorpel des Erwachsenen, insbesondere Gelenkknorpel nicht regenerierbar
- **Hyaliner Knorpel**
 - Kollagen Typ-II Fibrillen maskiert → EZM erscheint strukturlos «milchig»
 - druckelastisch: Proteoglykane + Kollagenfibrillen fangen Wasser ein
 - Skelettentwicklung Embryo bis Pubertät (chondrale Osteogenese)
 - Gelenkknorpel, Nase, Larynx, Trachea, Bronchien, Rippen
- **Elastischer Knorpel**
 - Typ-II Fibrillen, zusätzlich unmaskierte elastische Fasern
 - druck- & biegeelastisch
 - Auricula (äusseres Ohr), Epiglottis (Kehledeckel), kleine Bronchien
- **Faserknorpel**
 - Typ-II Fibrillen, zusätzlich unmaskierte Kollagen Typ-I Fasern
 - druckelastisch & zugfest
 - Gelenkscheiben, Menisken, Faserring der Zwischenwirbelscheiben

Zellen

fix, sesshaft frei, mobil	Chondrozyten -
------------------------------	-------------------

extrazelluläre Matrix EZM

Kollagen elastische Fasern	Typ II oder I+II - oder +++
-------------------------------	--------------------------------

Proteoglykane Adhäsionsproteine Hydroxyapatit	+++ +++ nein
-----------------------------------------------------	--------------------

Knochengewebe

- **Fixe Zellen**
 - Osteozyten, nicht teilungsfähig, Fortsätze + Gap Junctions → Netzwerk
 - zeitlebens Ersatz aus Vorläuferzellen: Turnover, Frakturheilung
- **Mineralisation**
 - nadelförmige Hydroxyapatit-Kristalle (Kalzium-Hydroxyl-Phosphat), in und zwischen Kollagen Typ-I Fibrillen (keine eigentlichen Fasern), zug- und druckfester Verbundwerkstoff
 - Hydroxyapatit-Kristalle zuletzt beigefügt: noch nicht mineralisierte Vorstufe der extrazellulären Matrix des Knochengewebes = Osteoid
- **Geflechtknochen**
 - extrazelluläre Matrix noch unorganisiert, Kollagenfibrillen geflechtartig
 - neugebildeter Knochen (Wachstum, Frakturheilung), Felsenbein der Schädelbasis lebenslang
- **Lamellenknochen**
 - Lamellen mit parallel verlaufenden Kollagenfibrillen, Richtung von Lamelle zu Lamelle wechselnd
 - vorherrschend im reifen Skelett

Zellen

fix, sesshaft frei, mobil	Osteozyten -
------------------------------	-----------------

extrazelluläre Matrix EZM

Kollagen elastische Fasern	Typ I -
-------------------------------	------------

Proteoglykane Adhäsionsproteine Hydroxyapatit	++ ++ ja
-----------------------------------------------------	----------------

Entstehung, Ersatz und Reparatur der Binde- und Stützgewebe

① Stammzellen & Vorläuferzellen

- mesenchymale Stammzellen: asymmetrische Teilung, → Selbsterneuerung + Bildung von Vorläuferzellen für fixe Zellen: Fibroblasten, Adipozyten, Chondrozyten, Osteozyten
- Vorläuferzellen: symmetrische Teilung → Differenzierung, keine Selbsterneuerung
- Mesenchym = embryonales Bindegewebe aus Stammzellen, Zellfortsätze, EZM strukturlos ohne Fasern
- Erwachsener: einzelne Stammzellen persistieren im reifen Binde- und Stützgewebe, ausser im Knorpel

② Teilung differenzierter Zellen

- nur Fibroblasten und während Wachstum (Embryo bis Pubertät) Chondrozyten.

• Knochenaufbau & -Umbau

- Osteoblasten: Vorläufer der Osteozyten, bilden Osteoid, nicht teilungsfähig
- Osteozyten: Mineralisation der EZM, nicht teilungsfähig
- Osteoklasten: Abbau mineralisierter EZM von Oberfläche aus

• Osteogenese = Entstehung von Skelettstücken im Embryo

- ③ direkt = desmal: aus Mesenchymverdichtung (Clavicula, Scapula, Schädelkalotte)
- ④ indirekt = chondral: erst Anlage aus hyalinem Knorpelgewebe, dann Ersatz durch Knochengewebe (meiste Knochen, höhere Wachstumsraten)

- 1 Zellnachschub via Vorläuferzellen
 - 2 Selbsterneuerung durch Zellteilung
 - 3 direkte Osteogenese
 - 4 indirekte Osteogenese
- nur bis Abschluss Wachstum

