

ETH

Eidgenössische Technische Hochschule Zürich
Swiss Federal Institute of Technology Zurich



**Universität
Zürich** UZH

Untere Extremität I

Beckengürtel, Hüftgelenk

David P. Wolfer

Institut für Bewegungswissenschaften und Sport, D-HEST, ETH Zürich
Anatomisches Institut, Medizinische Fakultät, Universität Zürich

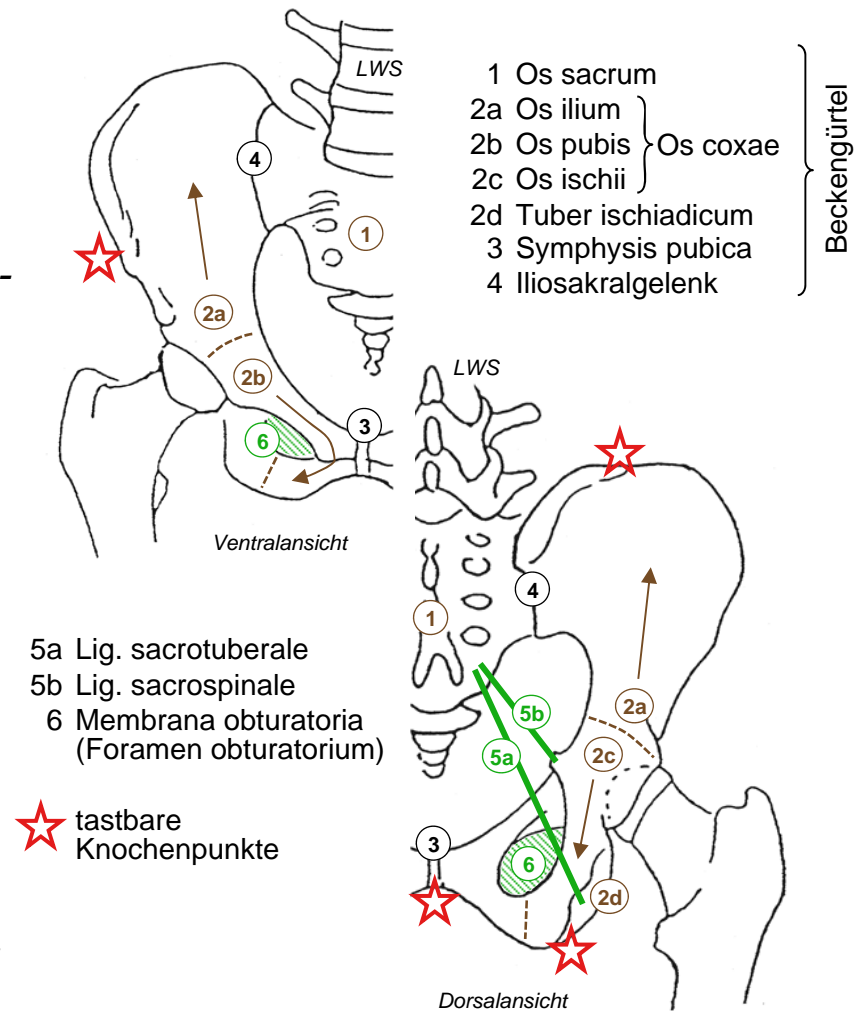
376-0905-00

Funktionelle Anatomie des menschlichen Bewegungsapparates

Di 18.03.2014

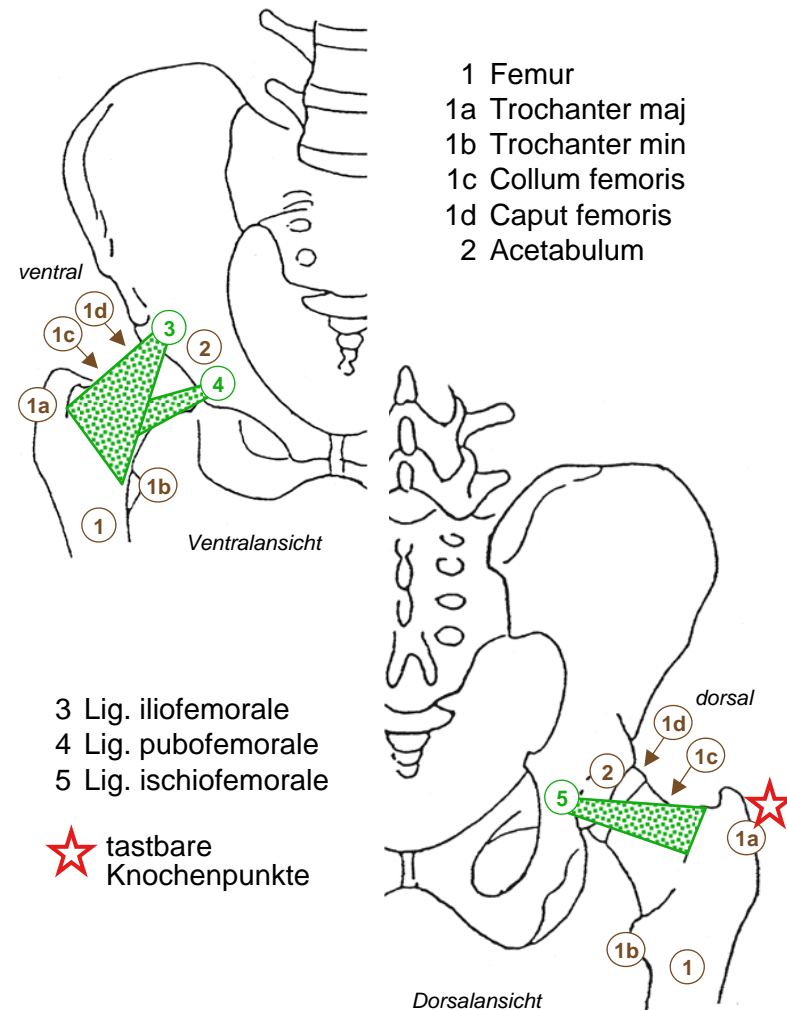
Beckengürtel

- *Stabiler Knochenring*
 - *Os sacrum (Kreuzbein): Teil Wirbelsäule*
 - *Os coxae (Hüftbein): Os ilium (Darmbein, Körper - Darmbeinschaukel), Os pubis (Schambein, Körper, - oberer / unterer Schambeinast), Os ischii (Sitzbein, Körper - Sitzbeinast - Tuber ischiadicum = Sitzbeinhöcker). Ab 16-18y Synostose*
 - *Iliosakralgelenk (ISG) → Amphiarthrose, Symphysis pubica (Schamfuge)*
 - *Lockerung durch Progesteron in SS*
- *Bindegewebige Verstärkung*
 - *Lig. sacrotuberale, Lig. sacrospinale, Membrana obturatoria im Hüftloch*
 - *dienen auch als Muskelursprung*
- *Labile Position*
 - *LWS und Hüftgelenk beweglich*
 - *aktive muskuläre Stabilisierung in Sagittal- und Transversalebene nötig*



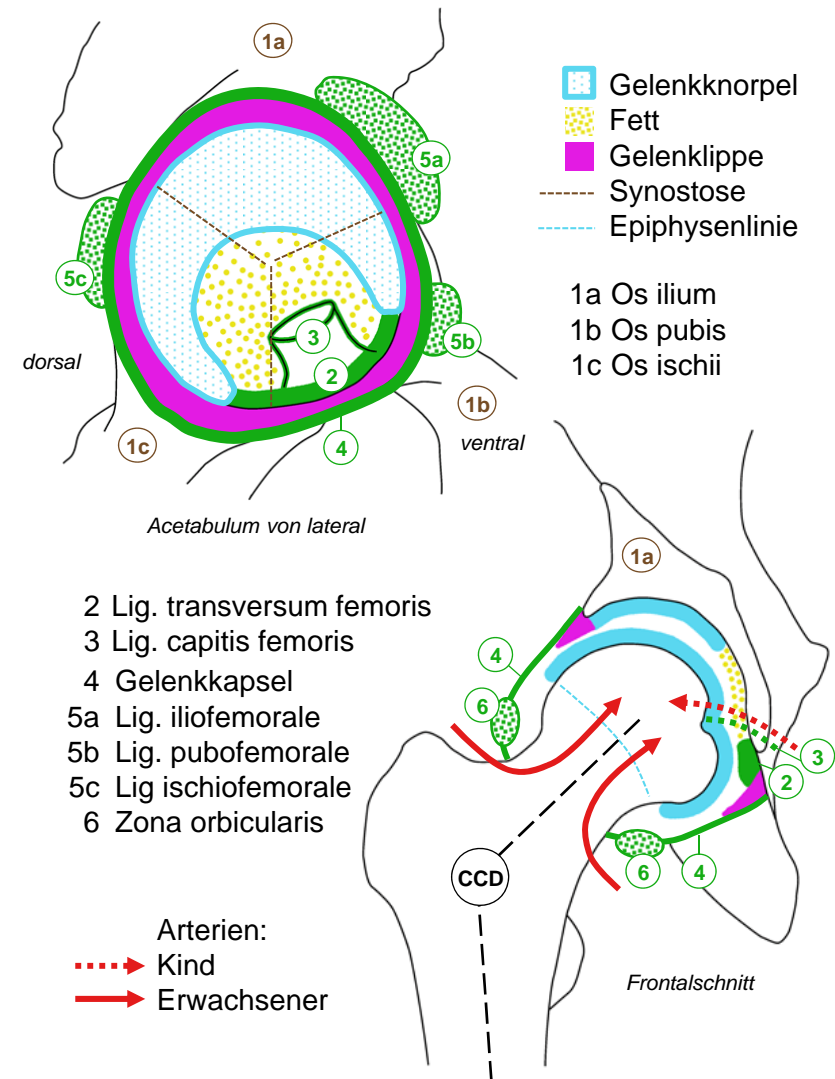
Übersicht Hüftgelenk

- *Femur (Oberschenkelknochen)*
 - *Schaft - Collum femoris (Schenkelhals) - Caput femoris (Hüftkopf) = Gelenkkopf*
 - *Trochanter (Rollhügel) maj. & min. → Muskelansätze*
- *Os coxae*
 - *bildet Acetabulum (Hüftpfanne)*
- *Bewegungen*
 - *Flexion ↔ Extension, Innen- ↔ Aussenrotation, Ad- ↔ Abduktion*
- *3 Kapselbänder → Bänderschraube*
 - *Lig. iliofemorale (Darmbeinschenkelband) hemmt Extension & Adduktion, Kippen des Beckens nach dorsal & zum Spielbein*
 - *Lig. pubofemorale (Schambeinschenkelband) hemmt Abduktion & Aussenrotation*
 - *Lig. ischiofemorale (Sitzbeinschenkelband) hemmt Innenrotation*



Innerer Aufbau Hüftgelenk

- **Gelenkknorpel**
 - Kopf; 2/3, Acetabulum: *Facies lunata*
 - Lücke: Fett, Lig. transversum acetabuli, Lig. capitis femoris
 - Gelenkklippe (Faserknorpel) → Pfanne umfasst Kopf (Nussgelenk)
- **Kapsel**
 - Rand Acetabulum, Basis Schenkelhals
 - Kapselbänder bilden *Zona orbicularis*
- **Blutversorgung**
 - Kind via Lig. capitis femoris
 - Erwachsener via Collum femoris: Schenkelhalsfraktur, Femurkopfnekrose
- **CCD-Winkel**
 - *Centrum-Collum-Diaphysen-Winkel*
 - 126°: Lot Caput femoris → Fuss
 - >130° *Coxa valga* (Säugling normal 150°), < 120° *Coxa vara* (Alter)



Synopsis Hüftgelenk I

- **Kugelgelenk**
 - 3 Rotationsachsen, starke knöcherne (Nussgelenk) und Bandführung
- **Flexion - Extension**
 - Flexion = Anteversion, 140° aus Neutralstellung, limitiert nur durch Weichteile, Bein fix → Kippen des Beckens nach ventral mit LWS-Hyperlordose
 - Extension = Retroversion, nur 10° wegen Lig. iliofemorale, Bein fix → Kippen des Beckens nach dorsal
- **Aussen- / Innenrotation**
 - Achse Caput femoris - flektiertes Knie, Unterschenkel als Zeiger verwenden
 - 45-50° in beiden Richtungen
- **Ab- / Adduktion**
 - Abduktion 45°, Adduktion 30°
 - Beckenstabilisierung in Frontalebene im Stehen und Gehen

	Flexion	Extension	Aussenrotation	Innenrotation	Abduktion	Adduktion
M. psoas maj.	+++		+			
M. iliacus	+++		+			
M. gluteus max.		+++	+++		+	+
M. piriformis ¹			++		+	
M. gemellus sup. ¹			++			
M. obturatorius int. ¹			+++			
M. gemellus inf. ¹			++			
M. obturatorius ext. ¹			++			
M. quadratus femoris ¹			+++			+
M. gluteus med.	+	+	+ ³	++	+++	
M. gluteus min.	+	+	+ ³	++	++	
M. pectineus	+		+			+++
M. adductor lon.	+	+ ²				+++
M. adductor bre.	+	+ ²				+++
M. adductor magnus		+	+	+		+++
M. tensor fasciae latae	++			++	+	
M. gracilis	+					++
M. rectus femoris	++					
M. sartorius	+		+			
M. biceps femoris		+				+
M. semimembranosus		+				+
M. semitendinosus		+				+

¹ Rollmuskeln = Aussenroller

² ab 80° Flexion

³ in Extension

Synopsis Hüftgelenk II

- *Muskelfunktionen*
 - *Ursprung & Ansatz räumlich vorstellen: 1- oder mehrgelenkige Muskeln*
 - *physiologische aktive / passive Insuffizienz bei mehrgelenkigen Muskeln*
 - *Stärke der Wirkung: physiologischer Querschnitt, Winkel und Abstand zu Bewegungsachsen*
 - *Tabellen: +++/++ Hauptwirkungen, + Hilfswirkungen (ev. Abweichungen zwischen Büchern)*
- *Gelenkstellung*
 - *Stabilität und Bewegungsumfang ändern mit Stellung der Gelenke*
 - *auch Muskelwirkungen können mit Gelenkstellung ändern, ev. umkehren*
- *Kontext der Bewegung*
 - *Bedeutung von Muskelwirkungen abhängig vom fixierten Skelettteil*

	Flexion	Extension	Aussenrotation	Innenrotation	Abduktion	Adduktion
M. psoas maj.	+++		+			
M. iliacus	+++		+			
M. gluteus max.		+++	+++		+	+
M. piriformis ¹			++		+	
M. gemellus sup. ¹			++			
M. obturatorius int. ¹			+++			
M. gemellus inf. ¹			++			
M. obturatorius ext. ¹			++			
M. quadratus femoris ¹			+++			+
M. gluteus med.	+	+	+ ³	++	+++	
M. gluteus min.	+	+	+ ³	++	++	
M. pectineus	+		+			+++
M. adductor lon.	+	+ ²				+++
M. adductor bre.	+	+ ²				+++
M. adductor magnus		+	+	+		+++
M. tensor fasciae latae	++			++	+	
M. gracilis	+					++
M. rectus femoris	++					
M. sartorius	+		+			
M. biceps femoris		+				+
M. semimembranosus		+				+
M. semitendinosus		+				+

¹ Rollmuskeln = Aussenroller

² ab 80° Flexion

³ in Extension

Hüftmuskeln, ventrale Gruppe

- *M. psoas maj.* (grosser Lendenmuskel)
 - Lendenwirbelsäule ventral → Trochanter min.
 - *M. psoas min.* inkonstant, parallel zu *M. psoas maj.*
- *M. iliacus* (Darmbeinmuskel)
 - Darmbeinschaukel ventral → Trochanter min., 1-gelenkig
 - mit *M. psoas maj.* = *M. iliopsoas*, kreuzt Hüftgelenk ventral, biegt um Collum femoris leicht nach dorsal ab
- *M. piriformis* (birnenförmiger Muskel)
 - ventrale Fläche Os sacrum → Trochanter maj.
 - dorsal und leicht kranial des Hüftgelenks
- *M. obturatorius ext.* (äusserer Hüftlochmuskel)
 - Aussenfläche Membrana obturatoria → Grube an Basis Trochanter maj., dorsal des Collum femoris
 - transversaler Verlauf dorsal des Hüftgelenks
- *M. quadratus femoris* (quadratischer Muskel)
 - Tuber ischiadicum → dorsale Verbindungslinie zwischen Trochanter maj. und min.
 - dorsal und leicht kaudal des Hüftgelenks

