

Untere Extremität IV

Kniefelenk, Fuss

David P. Wolfer

Institut für Bewegungswissenschaften und Sport, D-HEST, ETH Zürich
Anatomisches Institut, Medizinische Fakultät, Universität Zürich

376-0905-00 Funktionelle Anatomie, Di 20.04.2020 16:00

Funktionelle Anatomie

des menschlichen Bewegungsapparates

Vorlesung 376-0905-00
Frühjahrssemester 2021

Hörsaal online (Y15-G40, Universität Zürich-Irchel, Winterthurerstrasse 190)
Zeit Dienstag 16:00-18:45
Dozenten I. Amrein (Am), D.P. Wolfer (Wo)

Datum/Woche	Dozent	Thema
23.02.21	1 Wo	Allgemeine Anatomie I
02.03.21	2 Wo	Allgemeine Anatomie II
09.03.21	3 Wo	Allgemeine Anatomie III
16.03.21	4 Wo	Allgemeine Anatomie IV
23.03.21	5 Wo	Untere Extremität I
30.03.21	6 Wo	Untere Extremität II
06.04.21		keine Vorlesung (Osterferien)
13.04.21	7 Wo	Untere Extremität III
20.04.21	8 Wo	Untere Extremität IV
27.04.21	9 Wo	Rumpf I
04.05.21	10 Wo	Rumpf II
11.05.21	11 Am	Obere Extremität I
18.05.21	12 Am	Obere Extremität II
25.05.21	13 Am	Obere Extremität III
01.06.21	14	keine Vorlesung (Reservetermin)



Bewegungen im Kniegelenk

- **Zusammengesetztes Gelenk**
 - Femoropatellargelenk: planes Gelenk, Bewegung durch Gelenkgeometrie eingeschränkt auf 1 FG Translation, gekoppelt an Flexion / Extension
 - Femorotibialgelenk: bikondyläres Gelenk, Bandführung → 2 FG Rotation, keine freie Translation, durch Kreuzbänder geführte Roll/Scharnierbewegung
- **Flexion / Extension**
 - Flexion: 130°, passiv bis 150° limitiert durch Weichteile
 - Extension: 0-5°, limitiert va durch Kollateralbänder
- **Schlussrotation**
 - 5-10° Innenrotation des Femur bei vollständiger Streckung des Standbeins: «Einrasten» in stabiler Streckstellung
 - passives Phänomen, erzwungen durch Gelenkgeometrie
- **Aussen- / Innenrotation**
 - Aussenrotation: 40°
 - Innenrotation: 10° limitiert durch Kreuzbänder
 - Rotation nur in Flexionsstellung möglich

	Flexion	Extension	Aussenrotation	Innenrotation
M. gracilis ¹	++			+
M. sartorius ¹	+			++
M. semitendinosus ^{1,2}	+++			++
M. semimembranosus ²	+++			++
M. biceps femoris ²	+++		++	
M. gluteus maximus		+ ⁴	+	
M. tensor fasciae latae		+ ⁴	+	
M. rectus femoris ³		+++		
M. vastus medialis ³		+++		
M. vastus lateralis ³		+++		
M. vastus intermedius ³		+++		
M. popliteus	+			+
M. gastrocnemius	+			
M. plantaris ⁵	(+)			

¹ Ansatz = Pes anserinus

² ischiokrurale Muskeln

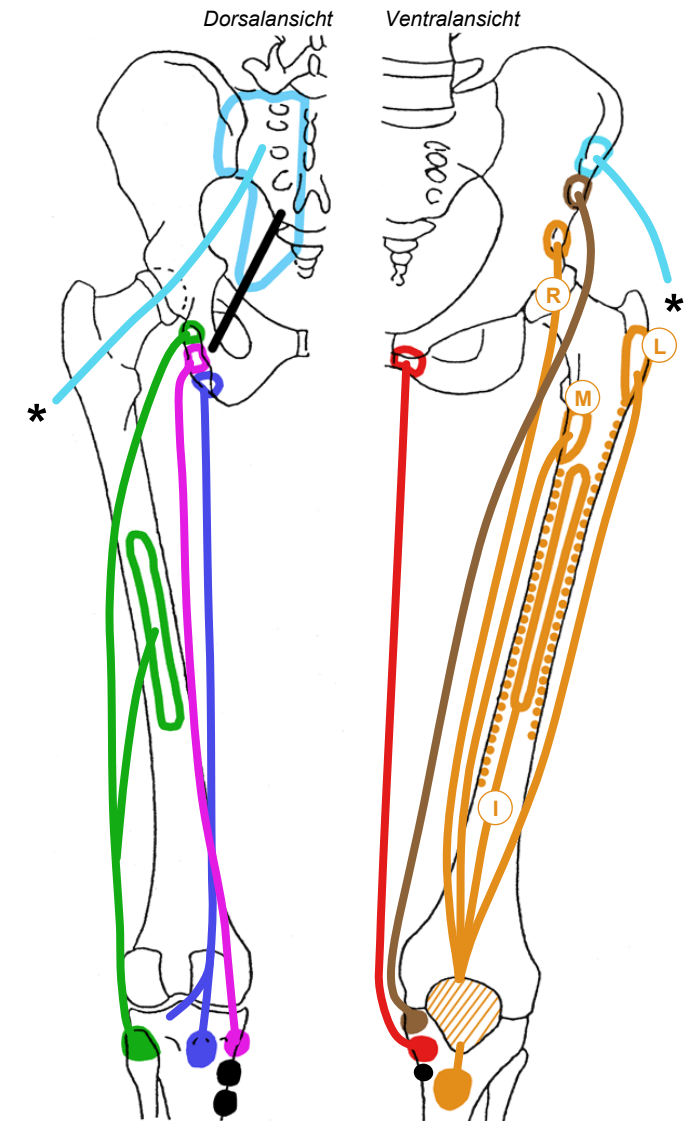
³ zusammen = M. quadriceps femoris

⁴ nur Stabilisation der Streckstellung via Tractus iliotibialis, M. quadriceps femoris einziger Strecker

⁵ Wirkung vernachlässigbar

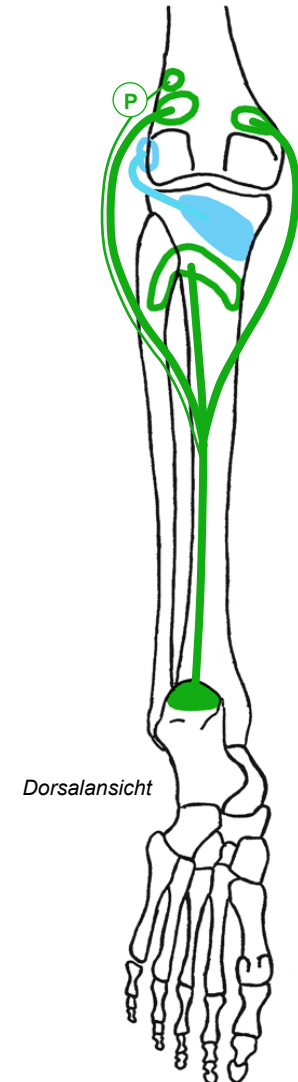
Kniegelenksmuskeln an Hüfte und Oberschenkel

- M. gluteus maximus, M. tensor fasciae latae @
 - via *Tractus iliotibialis lateral und in Extension streckseitig des Kniegelenks
- M. quadriceps femoris (vierköpfiger Oberschenkelmuskel) @ siehe auch Hüftgelenk
- ^R M. rectus femoris: 2-gelenkig @
- ^M○^I○^L M. vastus medialis-intermedius-lateralis (innerer-mittlerer-äusserer Schenkelmuskel): 1-gelenkig
Femur dorsal & ventral → Patellarsehne & Retinacula patellae
 - grösster Muskel des Menschen
 - gemeinsame Endsehne ventral des Kniegelenks
- M. sartorius@
- M. gracilis@
 - medial des Kniegelenks, mit Flexion beugeseitig
- Ischiokrurale Muskelgruppe @
 - Mm. semitendinosus & semimembranosus:
dorsal und medial des Kniegelenks, Sehnen in Kniekehle tastbar
 - M. biceps femoris:
dorsal und lateral des Kniegelenks, Sehne in Kniekehle gut tastbar



Kniegelenksmuskeln am Unterschenkel

- M. popliteus (Kniekehlenmuskel)
 - lateraler Femurkondylus → Dorsalfläche des medialen Tibiakondylus
 - verläuft lateral des Kniegelenks schräg von proximal-ventral nach distal-dorsal, zwischen lateralem Kollateralband und Gelenkkapsel
- M. gastrocnemius (Zwillingswadenmuskel)
 - Dorsalfläche des Femur kranial der Femurkondylen (medial: Caput mediale, lateral: Caput laterale) (innerer und äusserer Wadenmuskel) → via Achillessehne am Calcaneus (Fersenbein), 2-gelenkig
 - dorsal des Kniegelenks
 - bildet mit 1-gelenkigem M. soleus (Schollenmuskel) den M. triceps surae (dreiköpfiger Wadenmuskel)
- Ⓟ M. plantaris (langer Sohlenmuskel)
 - begleitet Caput laterale des M. gastrocnemius
 - funktionell unbedeutend, inkonstant, Material für Rekonstruktionen von Sehnen oder Bändern



Kniegelenksmuskeln am Querschnitt

⓪V ventrale Oberschenkelloge

▨ M. rectus femoris (oberflächlich)

▨ ▨ ▨ M. vastus lateralis-intermedius-medialis

▨ M. sartorius (oberflächlich)

⓪M mediale Oberschenkelloge

■ M. gracilis (oberflächlich)

⓪D dorsale Oberschenkelloge

▨ M. biceps femoris (lateral)

▨ M. semitendinosus (intermediär)

▨ M. semimembranosus (medial)

⓪U oberflächliche dorsale Unterschenkelloge

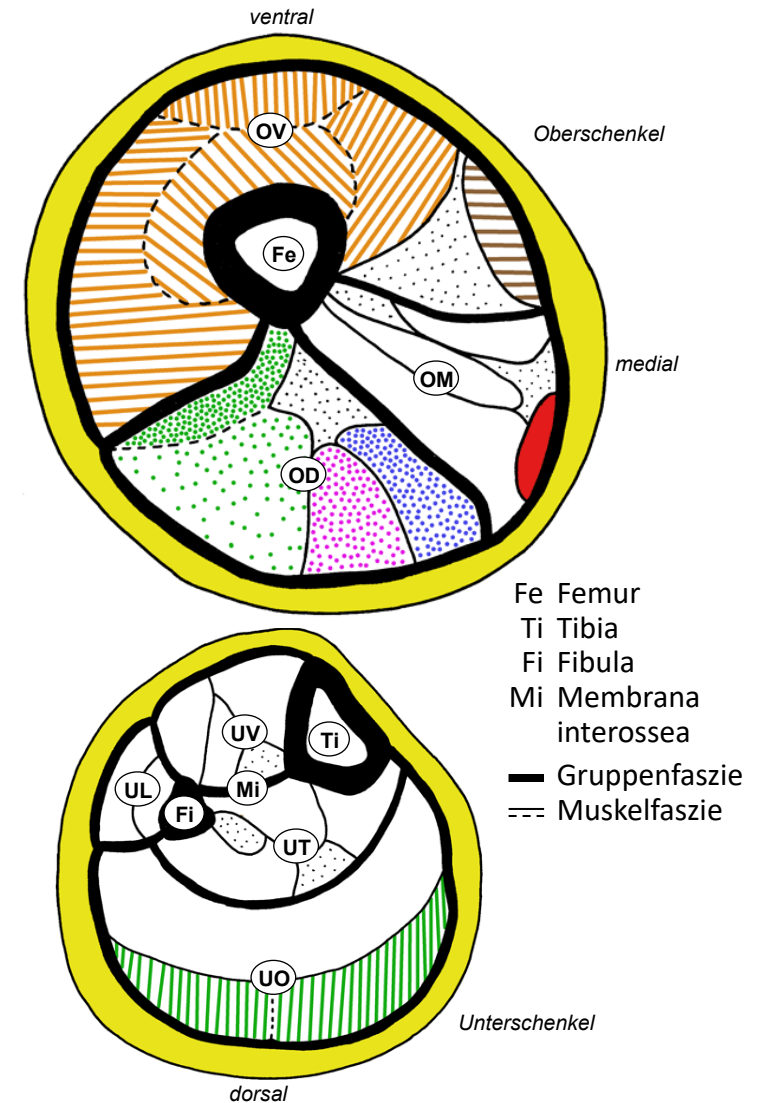
▨ M. gastrocnemius (oberflächlich)

⓪T tiefe dorsale Unterschenkelloge

⓪L laterale Unterschenkelloge

⓪V ventrale Unterschenkelloge

- nur extrinsische Fußmuskeln ohne Wirkung auf Kniegelenk



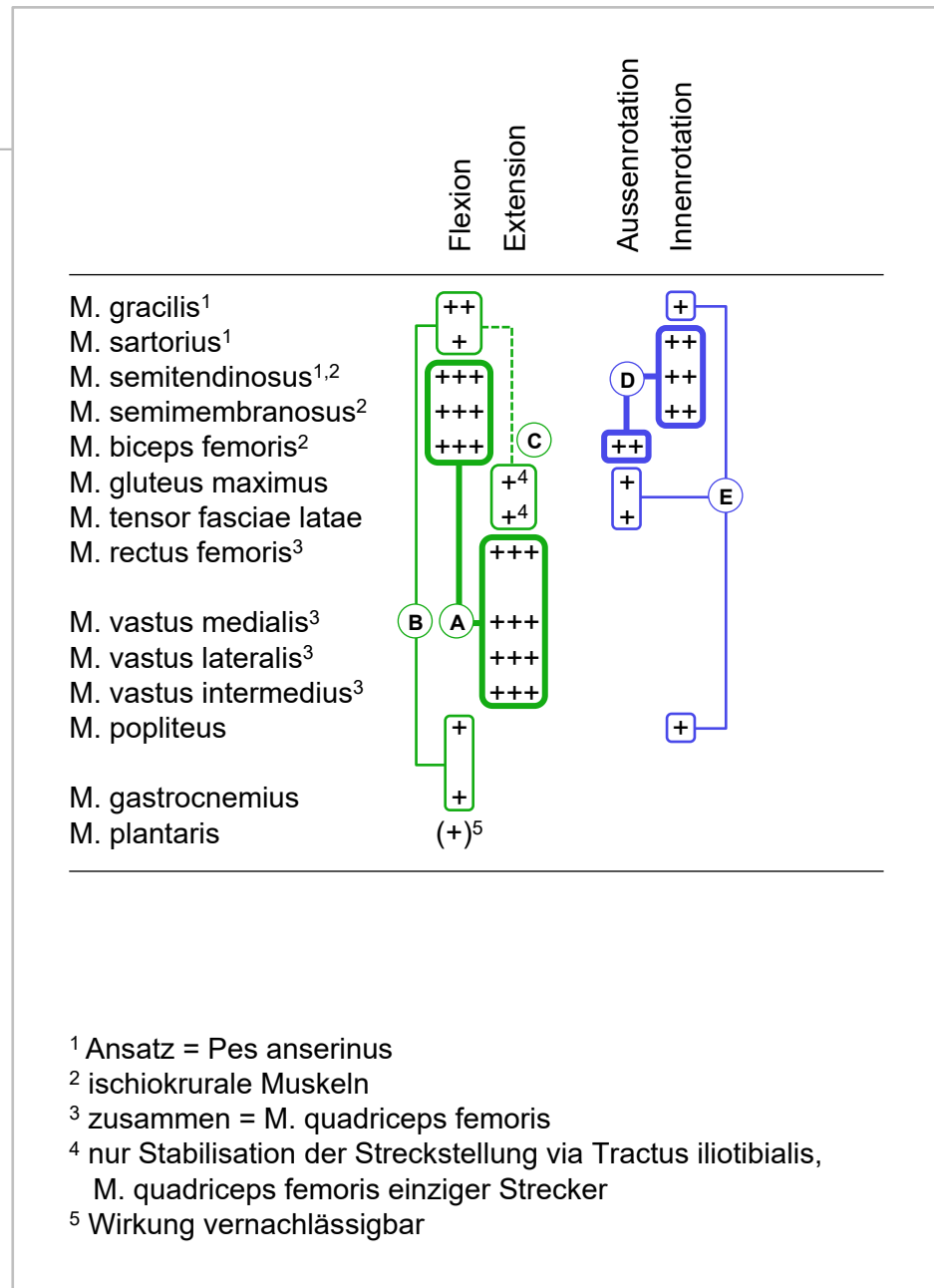
Muskelfunktionen am Kniegelenk

• Flexion / Extension

- Ⓐ Hauptmuskeln: ischiokrurale Muskeln
↔ M. quadriceps
- Ⓑ M. gracilis unterstützt Flexion, in geringerem Mass auch Mm. sartorius, gastrocnemius und popliteus
- Ⓒ Zug auf Tractus iliotibialis stabilisiert nur Kniegelenk in Streckstellung: M. quadriceps ist einziger Strecker, unerlässlich für Treppensteigen und Aufrichten aus Hocke
- normale aktive Insuffizienz der ischiokruralen Muskeln: bei gestrecktem Hüftgelenk weniger Kraft und Bewegungsumfang für Flexion im Kniegelenk
- normale passive Insuffizienz der ischiokruralen Muskeln: bei flektiertem Hüftgelenk keine volle Extension im Kniegelenk möglich
- Kraftverhältnis Extension : Flexion = 3 : 2

• Aussen- / Innenrotation

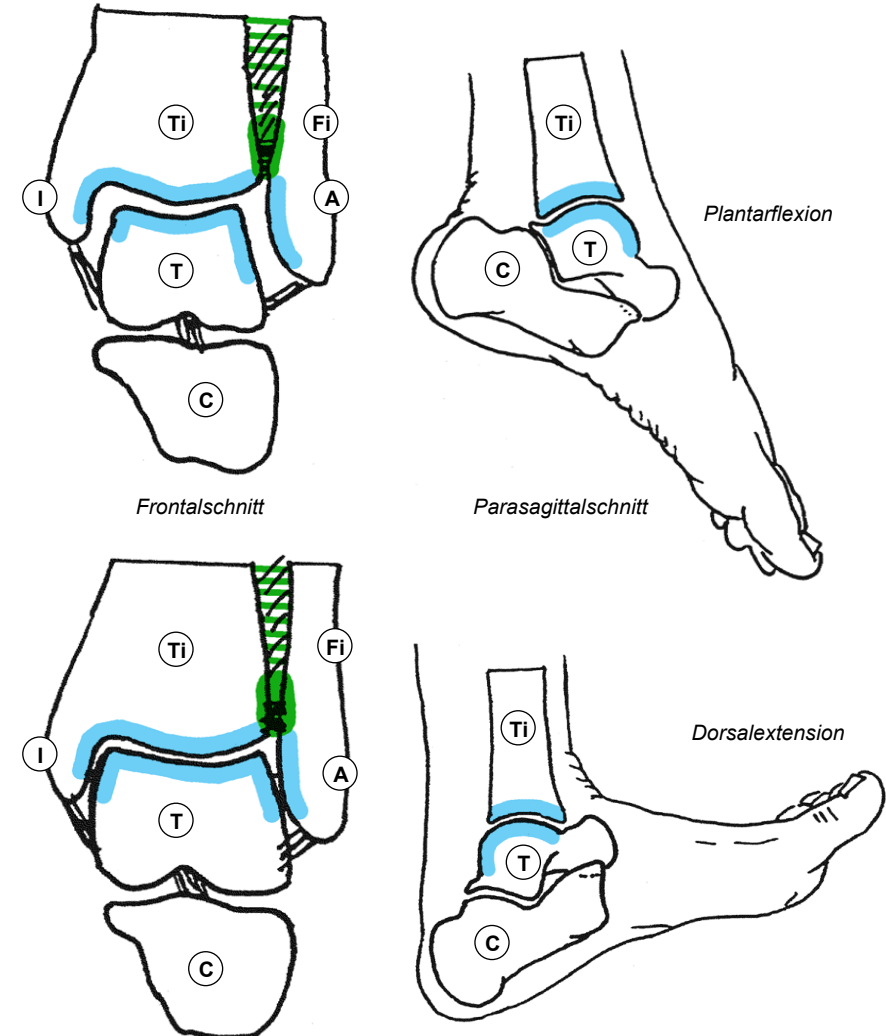
- Ⓓ Hauptmuskeln: M. biceps femoris
↔ mediale Hamstrings & M. sartorius
- Ⓔ Hilfsmuskeln: Zug auf Tractus iliotibialis
↔ Mm. gracilis & popliteus



Oberes Sprunggelenk

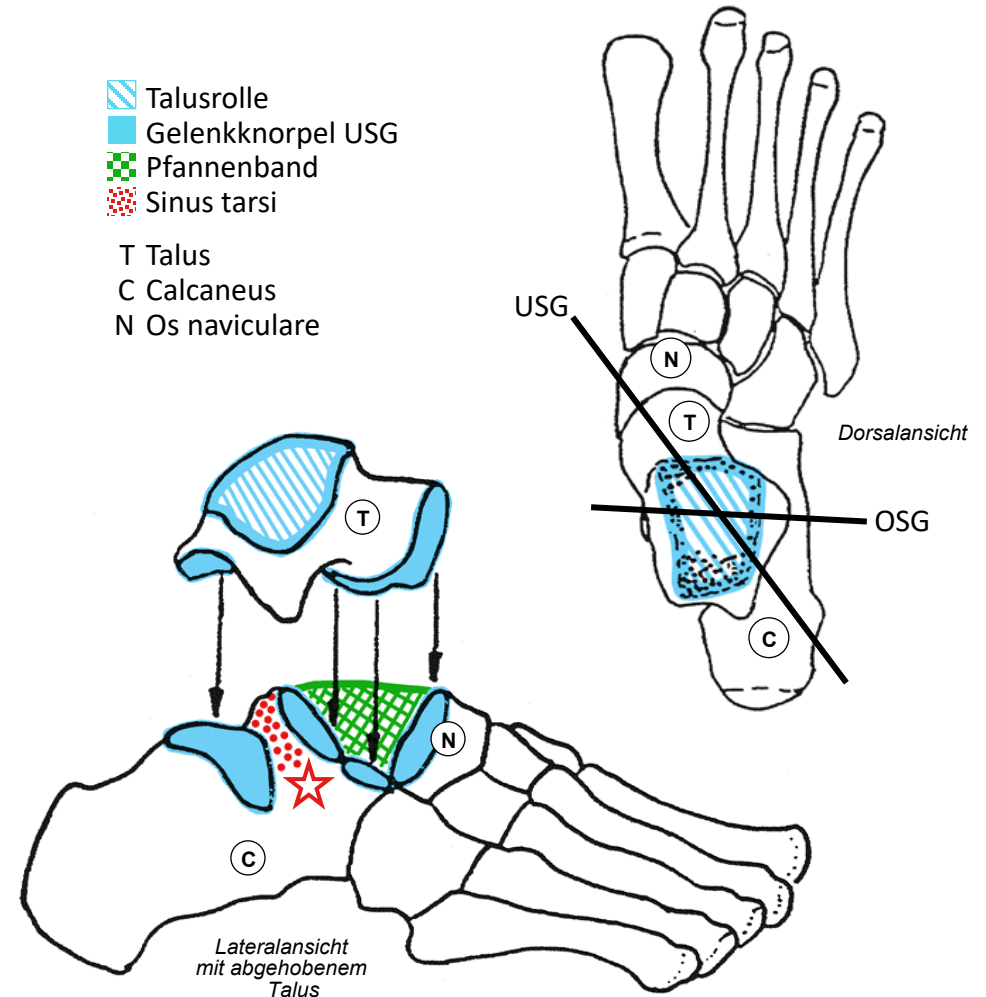
- Sprunggelenke
 - oberes und unteres Sprunggelenk mit getrennten Gelenkhöhlen → arbeiten mechanisch zusammen
- Oberes Sprunggelenk
 - Scharniergelenk: Plantarflexion, Dorsalextension
 - Syndesmose verbindet Tibia (distale Fläche und Innenknöchel überknorpelt) mit Fibula (Aussenknöchel überknorpelt) → Malleolengabel als zusammengesetzte Gelenkpfanne
 - schwache knöcherne Führung, Stabilisierung hauptsächlich durch Bänder, Bandverletzungen häufig
 - Talus (Sprungbein) → Talusrolle, ventral breiter als dorsal: maximale Stabilität in Dorsalextension (Standbein), mehr Spiel in Plantarflexion (Spielbein, Spitzentanz!)

- | | | | |
|---|---------------------|----|---------------|
|  | Gelenkknorpel | Ti | Tibia |
|  | Syndesmose | Fi | Fibula |
|  | Membrana interossea | T | Talus |
| | | C | Calcaneus |
| | | I | Innenknöchel |
| | | A | Aussenknöchel |



Unteres Sprunggelenk

- vordere Abteilung
 - Articulatio talocalcaneonavicularis
 - Kugelgelenk: Taluskopf ↔ zusammengesetzte Pfanne aus Os naviculare (Kahnbein) + zwei Gelenkfacetten des Calcaneus (Fersenbein)
 - Pfannenband mit Knorpelüberzug schliesst Lücke
- hintere Abteilung
 - Articulatio subtalaris
 - Scharniergelenk: Calcaneus liefert Rolle, Talus liefert konkave Gelenkfläche
- 2 Gelenke - mechanisch gekoppelt
 - Gelenkhöhlen der Abteilungen durch Sinus tarsi getrennt, separate Gelenkkapseln
 - ★ lateraler Eingang zum Sinus tarsi vor und unterhalb Aussenknöchel als Grube gut tastbar
 - Bewegung gekoppelt: Rotation um Verbindungsgerade der beiden Abteilungen = Umwendbewegung: Eversion (Sohle nach aussen wenden), Inversion (Sohle nach innen wenden)



Fussgelenke & Gewölbe

• Längsgliederung

- ⓧ Tarsus (Fusswurzel): Talus, Os naviculare, Calcaneus, 4 weitere Würfelknochen
- Ⓜ Metatarsus: Metatarsalknochen I-V mit Basis, Schaft und Kopf
- Ⓟ Digiti pedis (Zehen): Grund-, Mittel-, Endphalanx
 - Klinik: Rückfuss – Chopart-Gelenk – Mittelfuss – Lisfranc-Gelenk – Vorfuss

• Quergliederung

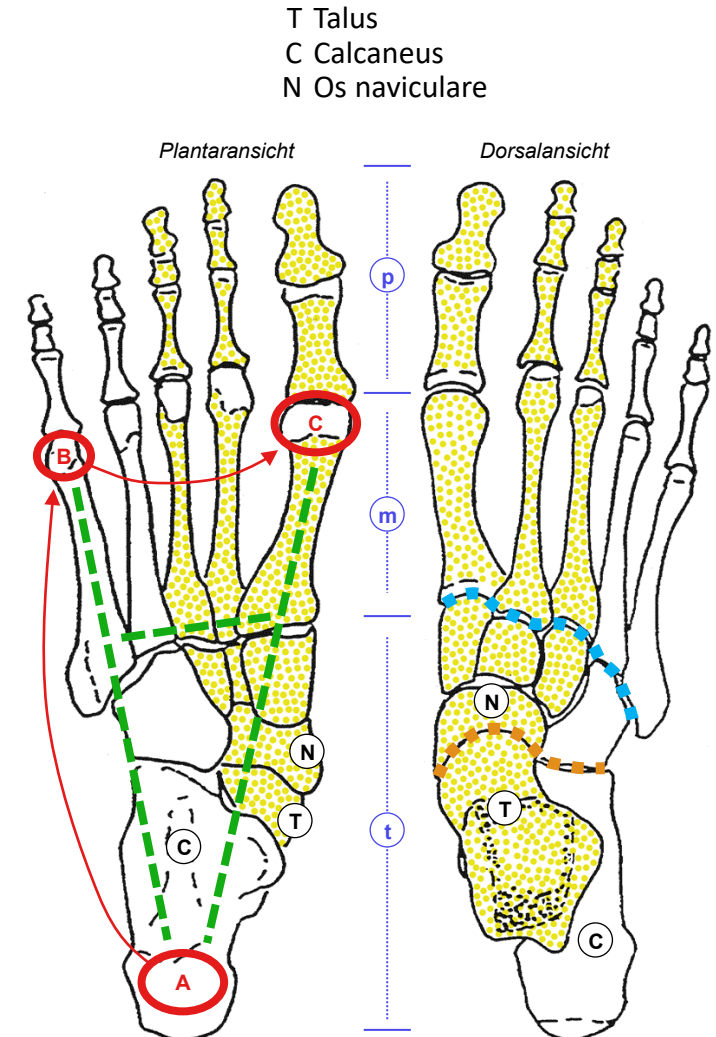
- lateraler Fussesstrahl: IV+V ↔ Calcaneus (Bodenkontakt)
- ▨ medialer Fussesstrahl: I-III ↔ Talus & Os Naviculare (ohne Bodenkontakt)

• Fussgewölbe

- Auflagepunkte: A (Calcaneus), BC (Kopf Metatarsale I & V)
- Längsgewölbe A→BC (Höhe innen 16mm, aussen 4mm)
- Quergewölbe B →C: Basis Metatarsale II höchster Punkt
- Abrollsequenz beim Fersengang: A → AB → ABC (Stand) → C (Abstossen),
Laufsequenz beginnt mit Vorfuss: BC (→ ABC, je nach Laufstil und Tempo) → BC

• Gelenke

- beweglich: USG, Zehengelenke (Kugel- & Scharniergelenke wie Finger)
- übrige sind Amphiarthrosen: Σ kleiner Bewegungen → verformbares Gewölbe (Anpassung an Bodenneigung und Unebenheiten, Stossdämpfung)



Bandapparat des Fusses

- Sicherung der Sprunggelenke

- OSG und USG durch mediales und laterales Kollateralband gemeinsam gesichert (hauptsächlich Kapselbänder)

- mediales Kollateralband breit und fächerförmig

- laterales Kollateralband = Einzelbänder von Fibula zu Talus (1-gelenkig) und Calcaneus (2-gelenkig, freies Band)

- Lig. talocalcaneum interosseum liegt zwischen vorderer und hinterer Abteilung des USG im Sinus tarsi und sichert nur USG (mit Lig. iliofemorale eines der stärksten Bänder)

- Malleolengabel: tibiofibuläre Syndesmose durch Membrana interossea und kräftige Bänder gesichert

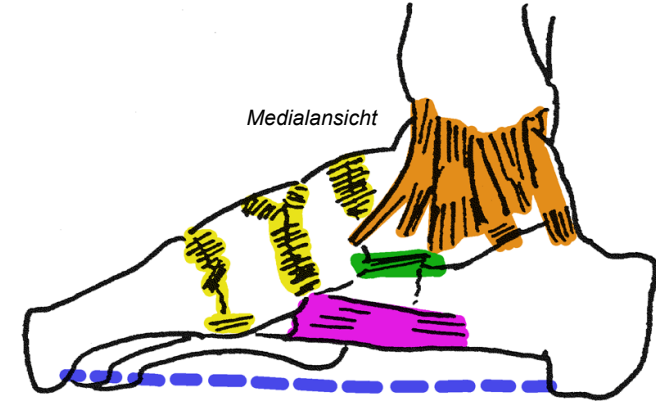
- Passive Sicherung der Fussgewölbe

- geringe passive Sicherung durch Form der Knochen und kurze Bänder der Amphiarthrosen der Fusswurzel

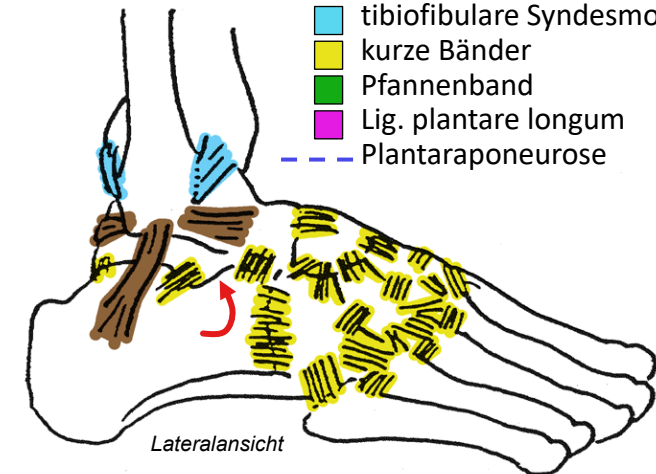
- ■ 3 Etagen zusätzlicher passiver Sicherung des Längsgewölbes durch lange Bänder: Pfannenband, Lig. plantare longum, Plantaraponeurose

- Bandsicherung der Fussgewölbe wird ergänzt durch aktive Verspannung durch in- und extrinsische Fussmuskeln

- Fussgewölbe bilden sich beim Kind erst mit dem Gehenlernen



- mediales Kollateralband
- laterales Kollateralband
- Lig. talocalcaneum interosseum
- tibiofibuläre Syndesmose
- kurze Bänder
- Pfannenband
- Lig. plantare longum
- Plantaraponeurose



Bewegungen der Sprunggelenke

- Oberes Sprunggelenk OSG

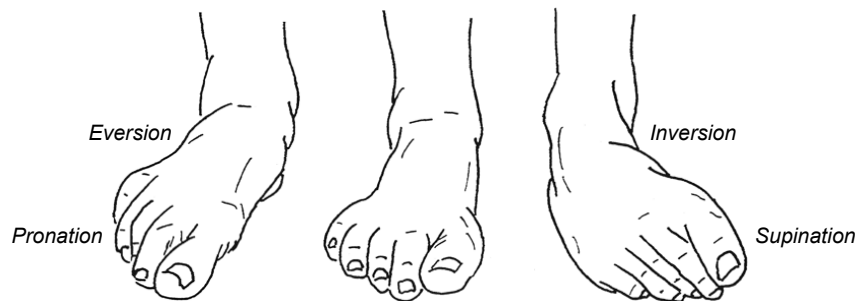- 50° Plantarflexion (= Plantarextension)
- 20° Dorsalextension (= Dorsalflexion)

- Unteres Sprunggelenk USG

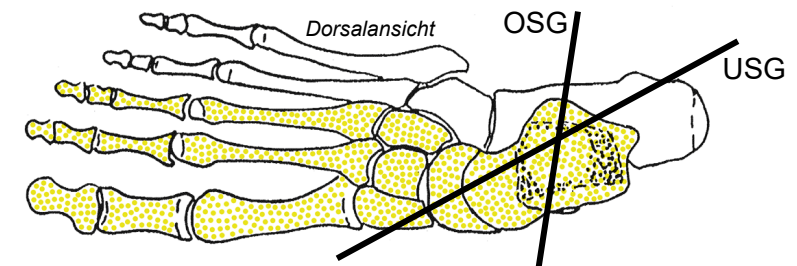
- 10° Eversion des Rückfusses im USG, durch Torsion des Fußskeletts ergänzt bis zu 30° Pronation des Vorfusses
- 20° Inversion des Rückfusses im USG, durch Torsion des Fußskeletts ergänzt bis zu 60° Supination des Vorfusses

- OSG+USG=Kardangelen

- Talus = Mittelstück (60% Knorpel) ohne Sehnenansätze
- Wirkung ergänzt durch Verformung des übrigen Fußskeletts
- sicherer Stand und effiziente Kraftübertragung auf schiefem und unebenem Boden



	Plantarflexion	Dorsalextension	Eversion	Inversion
M. plantaris	(+)			(+)
M. gastrocnemius ¹	+++			+++
M. soleus ¹	+++			+++
M. tibialis anterior		+++		+
M. extensor digitorum longus		++	++	
M. extensor digitorum brevis		+	+	
M. fibularis longus ^{2,3}		++	++	
M. fibularis brevis		+	++	
M. tibialis posterior ^{2,3}		+		++
M. flexor digitorum longus ²		+		+
M. flexor hallucis longus ²		++		+



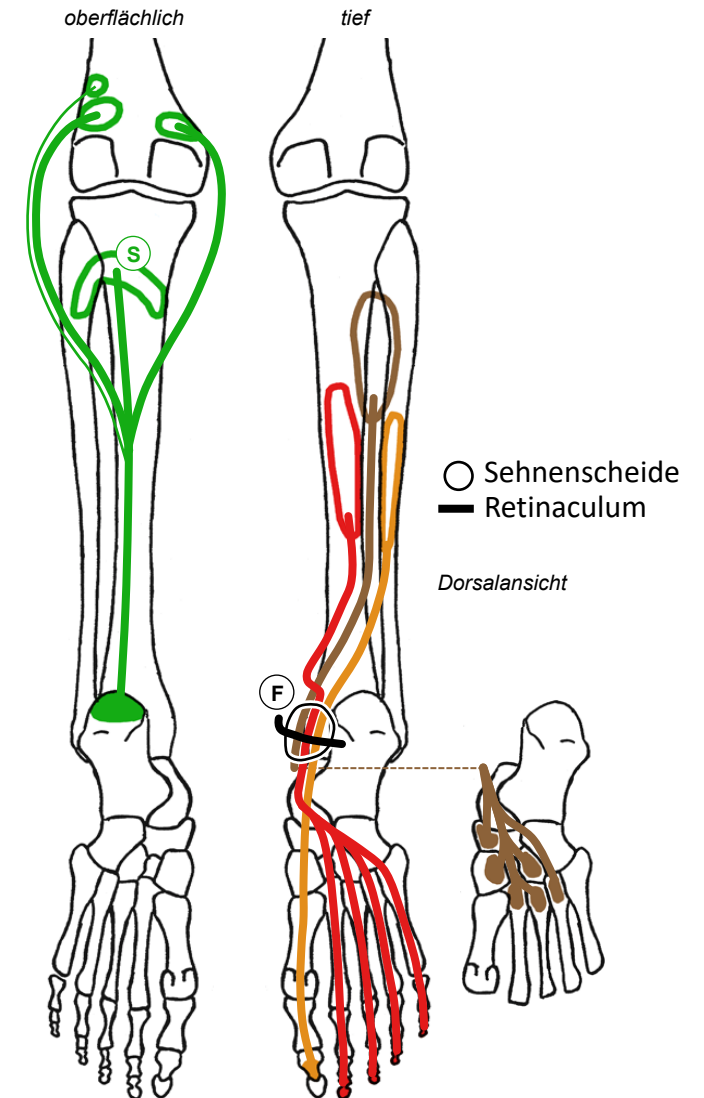
¹ zusammen = M. triceps surae

² verspannen Längsgewölbe

³ verspannen Quergewölbe («Kreuzverband»)

Dorsale extrinsische Fussmuskeln

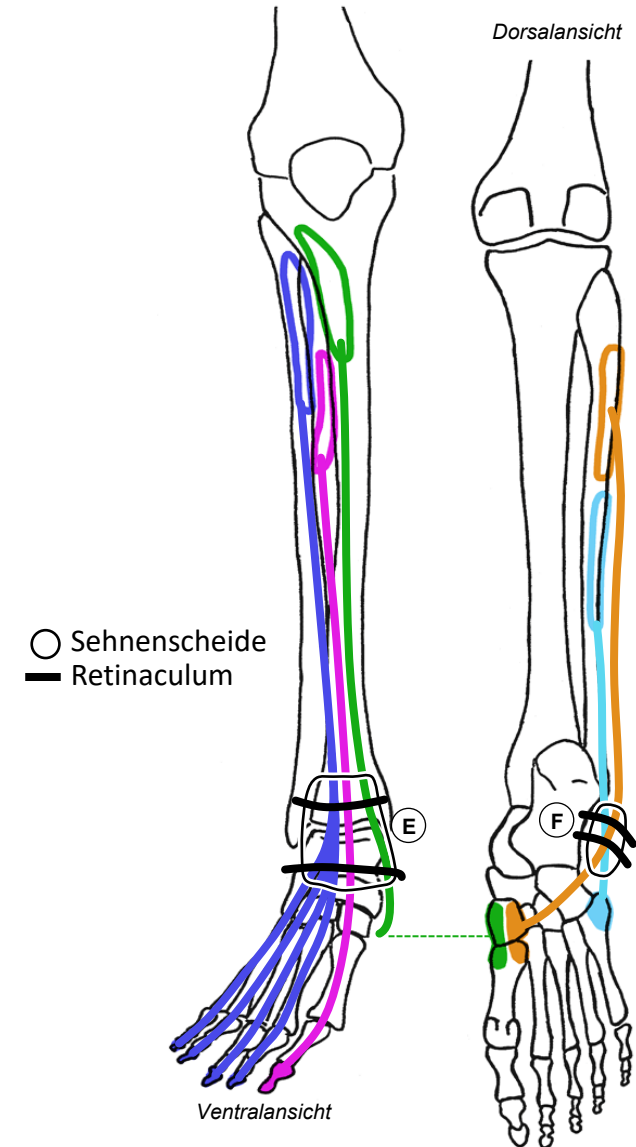
- extrinsisch (lang): Ursprung + Muskelmasse am Unterschenkel, Ansatz am Fuss
- M. triceps surae (siehe auch Kniegelenk)
 - Ⓢ M. soleus (Schollenmuskel): Soleusarkade → Calcaneus (tiefer Kopf)
- M. flexor hallucis longus (langer Grosszehenbeuger)
 - Fibula dorsal → Grosszehenendglied
- M. tibialis posterior (hinterer Schienbeinmuskel)
 - Membrana interossea & angrenzende Knochen → Plantarfläche verschiedener Fusswurzelknochen & Basis Metatarsale II-IV
 - schräg verlaufender Sehnenfächer an Fusssohle, ergänzt Sehne des M. fibularis longus zu «Kreuzverband»
- M. flexor digitorum longus (langer Zehenbeuger)
 - Tibia dorsal → Zehenendglieder II-V
 - «verkehrte Lage»: Sehne überkreuzt am Unterschenkel diejenige des M. tibialis posterior (Chiasma crurale), an Fusssohle diejenige des M. flexor hallucis longus (Chiasma plantare)
- ⓕ Flexoren-Retinaculum
 - führt 3 Sehnenscheiden dorsal des Innenknöchels mit 90° Kurve vom Unterschenkel zur Fusssohle



Ventrale und laterale extrinsische Fussmuskeln

- M. extensor digitorum longus (langer Zehenstrecker)
 - Fibula & Membrana interossea → Endglieder Zehen II-V
- M. extensor hallucis longus (langer Grosszehenstrecker)
 - Membrana interossea & Fibula → Endglied Grosszehe
- M. tibialis anterior (vorderer Schienbeinmuskel)
 - Tibia → mediale Fusswurzel, Basis Metatarsale I
- ⓔ Extensoren-Retinaculum
 - superiore und inferiore Abteilung, führt 3 Sehnenscheiden über Sprunggelenke zum Rücken und Innenrand des Fusses
- M. fibularis longus (langer Wadenbeinmuskel)
 - Fibula proximal → mediale Fusswurzel, Basis Metatarsale I
 - ergänzt Sehne des M. tibialis posterior zu «Kreuzverband»
- M. fibularis brevis (kurzer Wadenbeinmuskel)
 - Fibula distal → Basis Metatarsale V
- ⓕ fibulares Retinaculum
 - superiore und inferiore Abteilung, führt 2 Sehnenscheiden hinter Aussenknöchel zu Sohle und Aussenrand des Fusses

«Steigbügel»



Extrinsische Fussmuskeln am Querschnitt

UV Ventrale Unterschenkelloge

- M. extensor digitorum longus (lateral, fibular)
- M. extensor hallucis longus (intermediär)
- M. tibialis anterior (medial, tibial)

UL Laterale Unterschenkelloge

- M. fibularis longus (oberflächlich, proximal)
- M. fibularis brevis (tief, distal)

UO Oberflächliche dorsale Unterschenkelloge

- M. gastrocnemius (oberflächlich)
- M. soleus (tief)

UT Tiefe dorsale Unterschenkelloge

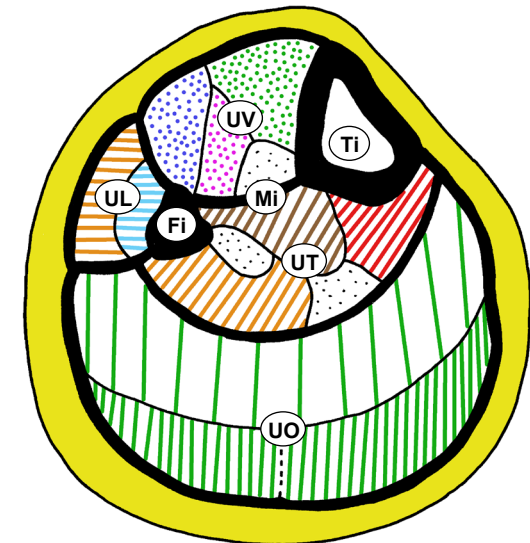
- M. flexor hallucis longus (lateral, fibular)
- M. tibialis posterior (intermediär)
- M. flexor digitorum longus (medial, tibial)

«verkehrte» Lage

• Logensyndrom = Kompartmentsyndrom

- Stopp der Blutzirkulation bei Druckanstieg durch Blutung/Schwellung, Schmerz → Nekrose, v.a. ventrale Unterschenkelloge betroffen

Ti Tibia
Fi Fibula
Mi Membrana
interossea
— Gruppenfaszie
--- Muskelfaszie



Muskelfunktionen an Sprunggelenken

• Plantarflexion / Dorsalextension

- Ⓐ Hauptmuskeln: M. triceps surae (teils 2-gelenkig)
↔ M. tibialis anterior
- Ⓑ Zehenstrecker strecken auch OSG
- Ⓒ fibulare & tiefe dorsale Muskeln unterstützen Plantarflexion

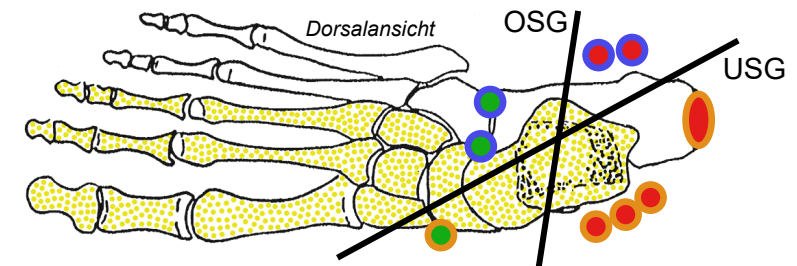
• Eversion / Inversion

- Ⓓ Hauptmuskeln: Mm. fibulares
↔ M. triceps surae (Achillessehne)
- Ⓔ tiefe dorsale Muskeln → Inversion
- Ⓕ ventrale Muskeln → In- oder Eversion je nach Lage

• Besonderheiten

- alle Muskeln wirken auf OSG und USG: Effekt je nach OSG/USG-Achsenquadrant, in dem die Sehne verläuft
- Kraftverhältnisse: Plantarflexion > Dorsalextension, Inversion > Eversion, M. triceps surae essentiell für Zehenstand
- M. gastrocnemius: passive Insuffizienz (Interferenz Dorsalextension OSG ↔ Extension Kniegelenk), aktive Insuffizienz (Plantarflexion geschwächt bei flektiertem Kniegelenk)
- als extrinsische Fußmuskeln → Fußsgewölbeverspannung

		Plantarflexion	Dorsalextension	Eversion	Inversion
M. plantaris	●	(+)	(+)		
M. gastrocnemius ¹	●	+++	+++	+++	+++
M. soleus ¹	●	+++	+++	+++	+++
M. tibialis anterior	●	+++	+	+	+
M. extensor digitorum longus	●	+	+	+	+
M. extensor hallucis longus	●	+	+	+	+
M. fibularis longus ^{2,3}	●	++	+	++	++
M. fibularis brevis	●	+	+	++	++
M. tibialis posterior ^{2,3}	●	+	+	+	+
M. flexor digitorum longus ²	●	+	+	+	+
M. flexor hallucis longus ²	●	++	++	+	+



¹ zusammen = M. triceps surae

² verspannen Längsgewölbe

³ verspannen Quergewölbe («Kreuzverband»)

Intrinsische Fussmuskeln

- M. extensor hallucis brevis
(kurzer Grosszehenstrecker)
- M. extensor digitorum brevis
(kurzer Zehenstrecker)
 - Calcaneus → Grundglied I, Mittelglied II-V
- M. flexor hallucis brevis
(kurzer Grosszehenbeuger)
 - zweiköpfig Fusswurzel → Grundglied I
- M. flexor digitorum brevis
(kurzer Zehenbeuger)
 - Calcaneus → Mittelglied II-V, Ansatz gespalten für Durchtritt ● langer Beugersehne zum Endglied
- Weitere 17 kurze plantare Muskeln
 - kurze = intrinsische (Ursprung & Ansatz am Fuss) Fussmuskeln bewegen zusammen mit extrinsischen Muskeln Zehen
 - von 21 intrinsischen Fussmuskeln nur 2 dorsal, Rest plantar → mit extrinsischen Muskeln zusammen aktive Verspannung und Verwindung des Längs- und Quergewölbes

