

Untere Extremität III

Hüftgelenk, Kniegelenk

David P. Wolfer

Institut für Bewegungswissenschaften und Sport, D-HEST, ETH Zürich
Anatomisches Institut, Medizinische Fakultät, Universität Zürich

376-0905-00 Funktionelle Anatomie, Di 04.04.2023 16:15

Funktionelle Anatomie

des menschlichen Bewegungsapparates

Vorlesung 376-0905-00
Frühjahrssemester 2023

Hörsaal Y15-G60, Universität Zürich-Irchel, Winterthurerstrasse 190
Zeit Dienstag 16:15-18:00
Dozenten I. Amrein (Am), D.P. Wolfer (Wo)

Datum/Woche	Dozent	Thema
21.02.23	1 Wo	Allgemeine Anatomie I
28.02.23	2 Wo	Allgemeine Anatomie II
07.03.23	3 Wo	Allgemeine Anatomie III
14.03.23	4 Wo	Allgemeine Anatomie IV
21.03.23	5 Wo	Untere Extremität I
28.03.23	6 Wo	Untere Extremität II
→ 04.04.23	7 Wo	Untere Extremität III
11.04.23		keine Vorlesung (Osterferien)
18.04.23	8 Wo	Untere Extremität IV
25.04.23	9 Wo	Rumpf I
02.05.23	10 Wo	Rumpf II
09.05.23	11 Am	Obere Extremität I
16.05.23	12 Am	Obere Extremität II
23.05.23	13 Am	Obere Extremität III
30.05.23	14	keine Vorlesung (Reservetermin)

Aussen- / Innenrotation des Hüftgelenks

• Hauptmuskeln

- Ⓐ tiefe Muskeln:
6 Aussenroller (dorsal, senkrecht zu Achse)
↔ Mm. glutei medius et minimus (va. in Flexion)
 - Ⓑ oberflächliche Muskeln:
M. gluteus maximus (alle Anteile, dorsal, schräg zu Achse aber kräftig) ↔ M. tensor fasciae latae via Tractus iliotibialis (ventral, schräg zu Achse)
- ## • Unterstützende Muskeln
- Ⓒ Flexoren: M. iliopsoas und M. sartorius haben aussenrotierende Wirkung ↔ kompensiert durch M. tensor fasciae latae, der ebenfalls starker Flexor ist
 - Ⓓ mediale Muskelgruppe:
M. pectineus und kraniale transversale Fasern des M. adductor magnus inserieren dorsal, unterstützen Aussenrotation ↔ medialer, langer sehniger Teil des M. adductor magnus inseriert ventral, unterstützt Innenrotation
 - Ⓔ dorsale Anteile der Mm. glutei medius et minimus wirken im gestreckten Hüftgelenk leicht aussenrotierend ↔ Innenrotation durch ihre ventralen Anteile

	Flexion	Extension	Aussenrotation	Innenrotation	Abduktion	Adduktion
M. psoas maj.	+++		+			
M. iliacus	+++		+			
M. gluteus max.		+++	+++		+	+
M. piriformis ¹			++		+	
M. gemellus sup. ¹			++			
M. obturatorius int. ¹			+++			
M. gemellus inf. ¹			++			
M. obturatorius ext. ¹			++			
M. quadratus femoris ¹			+++			+
M. gluteus med.	+	+	+ ³	++	+++	
M. gluteus min.	+	+	+ ³	++	++	
M. pectineus	+		+	Ⓔ	+++	+++
M. adductor lon.	+	+ ²	+	Ⓓ	+++	+++
M. adductor bre.	+	+ ²	+	Ⓓ	+++	+++
M. adductor magnus		+	+	Ⓓ	+++	+++
M. tensor fasciae latae	++		Ⓑ	++	+	
M. gracilis	+		Ⓒ			++
M. rectus femoris	++					
M. sartorius	+		+			
M. biceps femoris		+				+
M. semimembranosus		+				+
M. semitendinosus		+				+

¹ Rollmuskeln = Aussenroller

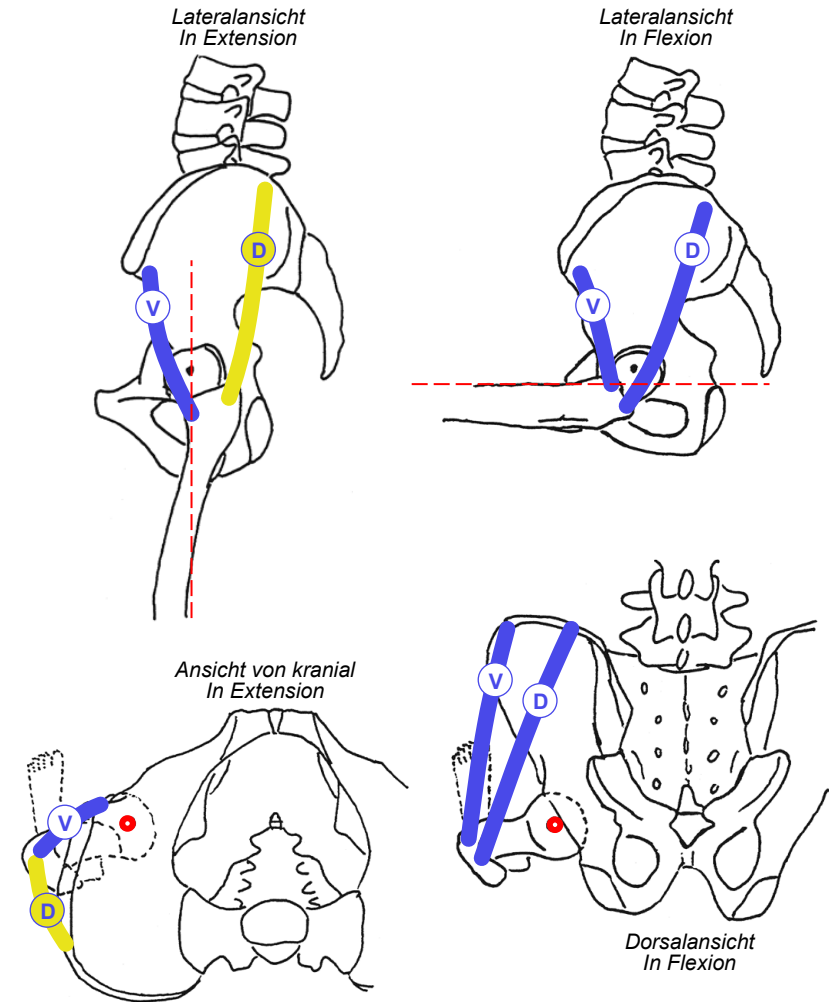
² ab 80° Flexion

³ in Extension

Innenrotation im Hüftgelenk

- M. gluteus medius
 - Dorsale und ventrale Portionen konvergieren von Aussenfläche Darmbeinschaukel zu Trochanter major
 - wichtigster Innenrotator
 - volle innenrotierende Kraft nur bei flektiertem Hüftgelenk
 - dorsale Portion in Extensionstellung dorsal des Hüftgelenks, mit leicht streckender und aussenrotierender Wirkung
 - ventrale Portion hat in Extensionstellung schlechteren Winkel zwischen Faserrichtung und Rotationsachse, sowie kleineren Hebelarm
- M. gluteus minimus
 - verhält sich wie M. gluteus medius, schwächer

M. gluteus medius
 M. gluteus minimus:
 ventrale Portion (V)
 dorsale Portion (D)
 innenrotierend (blau)
 aussenrotierend (gelb)
 Rotationsachse (rot gestrichelt)



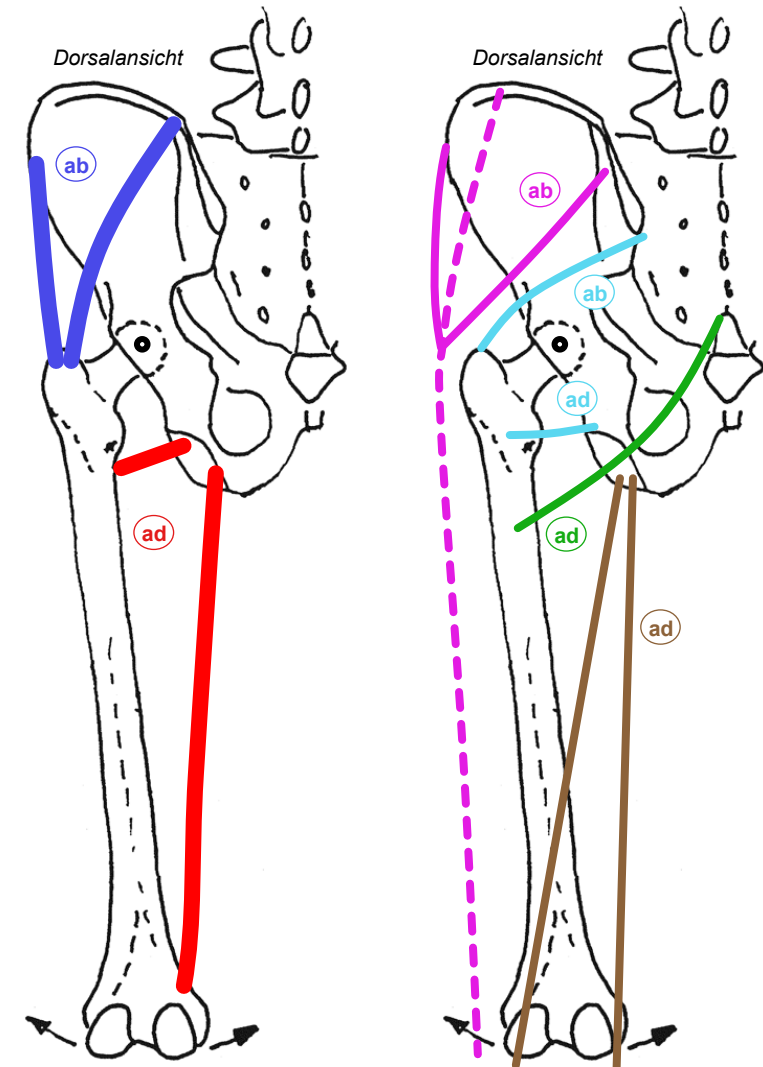
Adduktion und Abduktion im Hüftgelenk

• Hauptmuskeln

- ab Mm. glutei medius et minimus:
stärkste Abduktoren, auch Aktivierung im Standbein → Stabilisation des Beckens in Frontalebene bei Anheben des Spielbeins (bei Ausfall durch Schwerpunktverlagerung kompensiert → schwankender Gang)
- A ab Adduktion durch mediale = Adduktoren-Gruppe (M. pectineus, M. gracilis; Mm. adductores longus, brevis, magnus): auch Aktivierung auf Lastseite zur Stabilisierung des Beckens bei Tragen schwerer Last

• Hilfsmuskeln

- ab M. gluteus maximus, laterale Fasern (va. kraniale Portion via Tractus iliotibialis) synergistisch mit M. tensor fasciae latae abduzierend
- B ab M. gluteus maximus, mediale Fasern (va. kaudale Portion via direkter Ansatz am Femur) adduzierend
- C ab M. piriformis leicht abduzierend
- ad M. quadratus femoris leicht adduzierend
- D ad Hamstrings unterstützen Adduktion



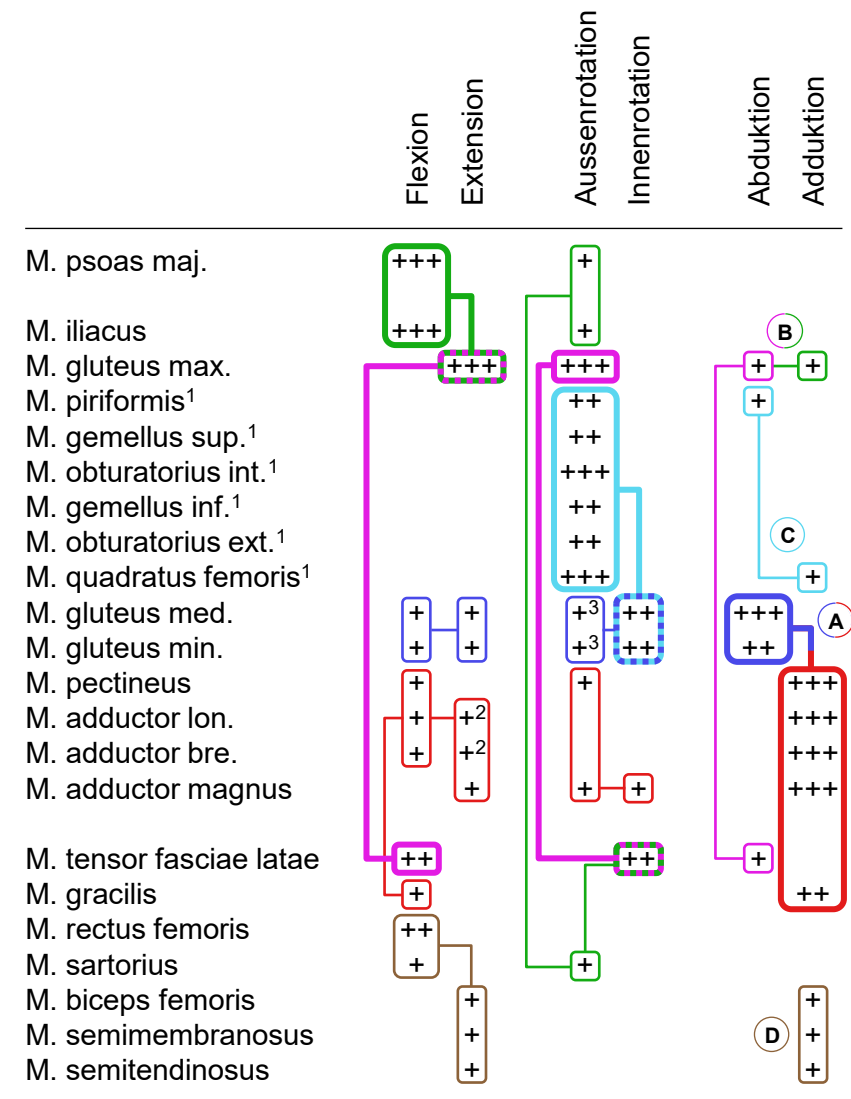
Abduktion / Adduktion des Hüftgelenks

• Hauptmuskeln

- Ⓐ Mm. glutei medius et minimus: einzige starke Abduktoren
↔ ganze mediale Muskelgruppe des Oberschenkels: Adduktion
- Ausfall M. gluteus med. & min. → Beckeninstabilität in Frontalebene: Absinken des Beckens auf Spielbeinseite (Trendelenburg-Zeichen) + kompensatorische Verlagerung von Oberkörper/Schwerpunkt → schwankender Gang (Duchenne-Hinken)
- M. piriformis presst Hüftkopf in Hüftpfanne

• Unterstützende Muskeln

- Ⓑ M. tensor fasciae latae und laterale Fasern
M. gluteus maximus synergistisch: Abduktion
↔ mediale Fasern M. gluteus maximus: Adduktion
- Ⓒ Rollmuskeln: geringe Wirkung auf Ab/Adduktion:
kranialster M. piriformis unterstützt Abduktion
↔ kaudalster M. quadratus femoris Adduktion
- Ⓓ ischiokrurale Gruppe unterstützt insgesamt Adduktion,
Muskeln ventraler Loge ohne Wirkung auf Ab/Adduktion
(fehlender Hebelarm)



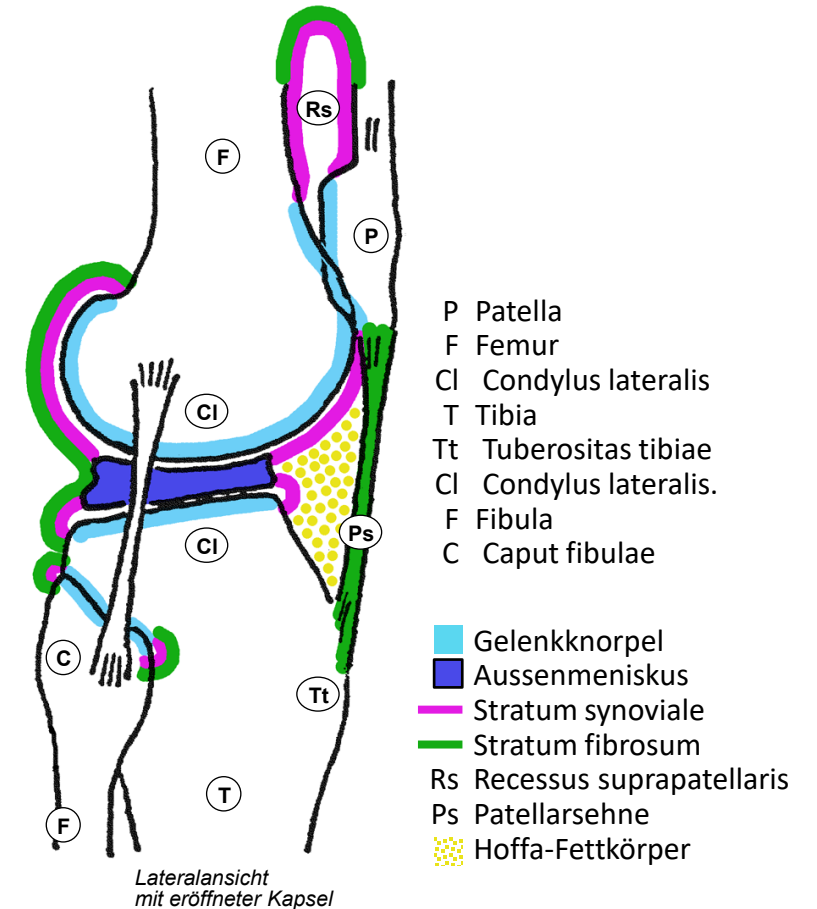
¹ Rollmuskeln = Aussenroller

² ab 80° Flexion

³ in Extension

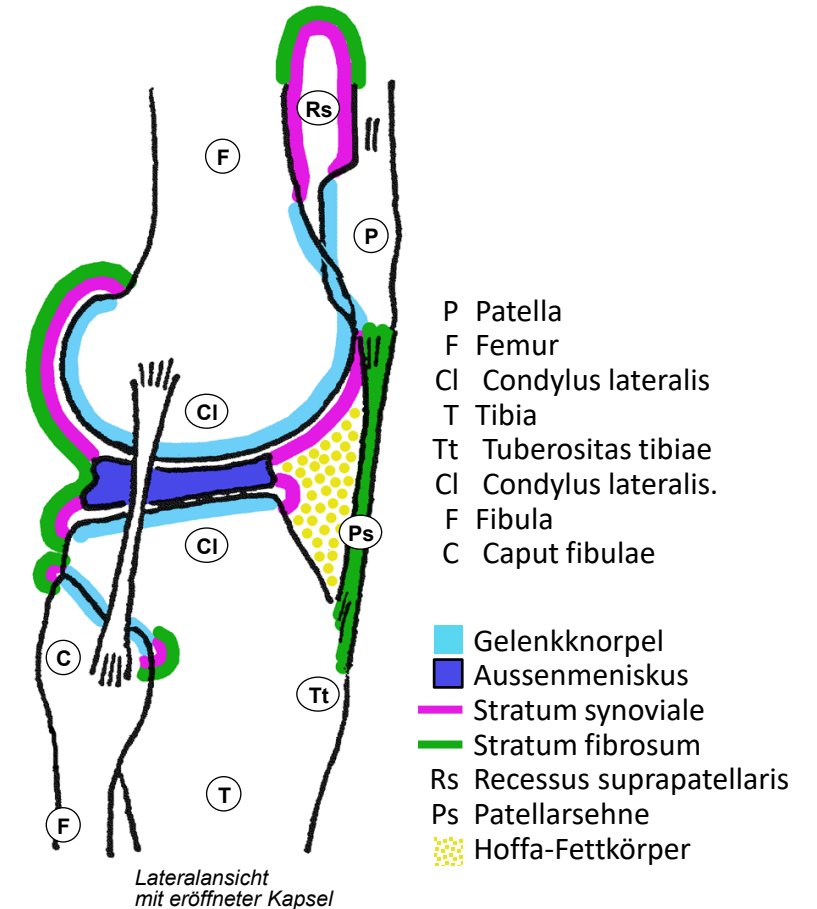
Lateralansicht des Kniegelenks

- Zusammengesetztes Gelenk
 - Femorotibialgelenk: bikondyläres Gelenk, lateraler + medialer Femurkondylus ↔ lateraler + medialer Tibiakondylus (Teile des Tibiaplateaus), knöcherne Inkongruenz
 - Femoropatellargelenk: annähernd planes Gelenk
 - gemeinsame Gelenkhöhle mit medialem und lateralem Kompartiment, dorsal getrennt, ventral kommunizierend
 - Innen- und Aussenmeniskus: unvollständige bewegliche Pfanne & Stossdämpfer, kranial konkav, kaudal flach: trägt 1/3 der Last
 - Grosse Belastung bei grossem Bewegungsumfang und ohne knöcherne Führung: Verletzungen, degenerative Erkrankungen!
- Tibiofibulargelenk
 - Amphiarthrose mit separater Gelenkhöhle
- Gelenkachse in Frontalebene
 - Hüftkopf - Mitte Kniegelenk - oberes Sprunggelenk im Lot, Knieinnenseiten und Innenknöchel können sich berühren
 - Winkel Tibiaschaft – Femurschaft: 174° ab 7y
 - >174° Genu varum (O), Überlast auf mediales Kompartiment
 - <174° Genu valgum (X), Überlast auf laterales Kompartiment



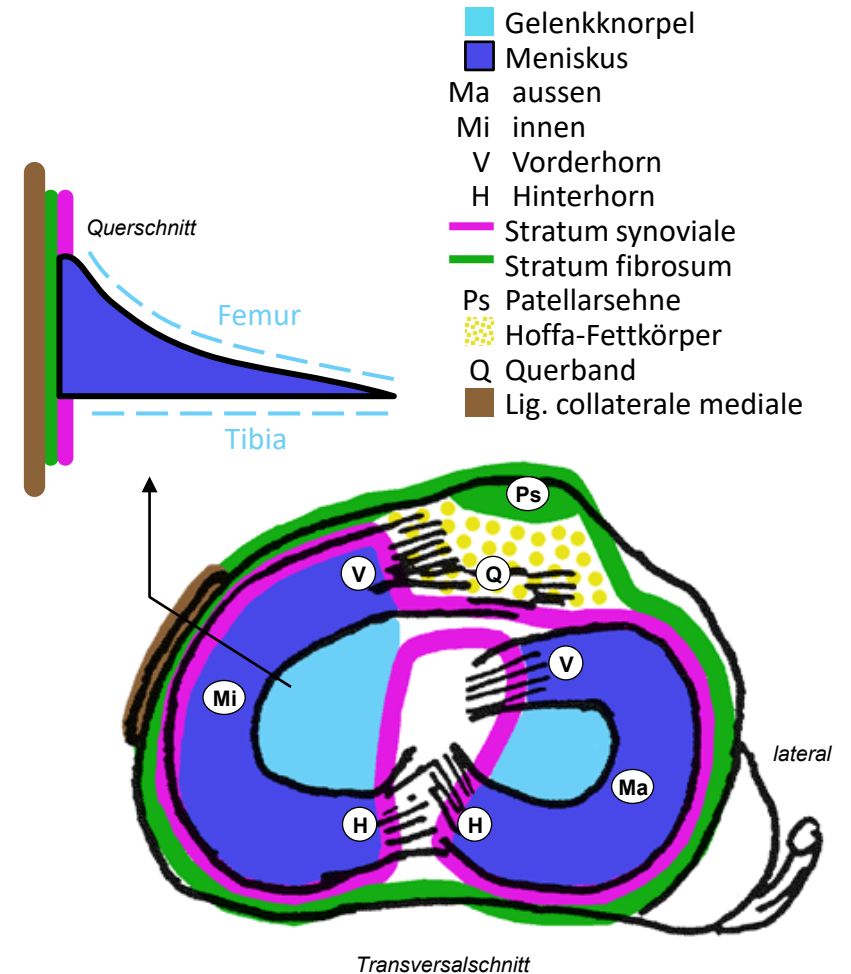
Sagittalschnitt der Kniegelenkscapsel

- **Stratum synoviale**
 - Endet an kranialer und kaudaler Aussenkante der Menisken → mediale und laterale meniskofemorale und meniskotibiale Teilgelenke
 - Ansatz an Knorpel-Knochen-Grenze: dorsal Femur und Tibia, ventral Patella und Tibia
 - Recessus suprapatellaris: kranial der Knorpel-Knochen-Grenze von Patella und Femur, Reservefalte für Exkursion der Patella bei Knieflexion
- **Stratum fibrosum**
 - dorsal: Stratum synoviale begleitend (ausser bei Kreuzbändern), mit Aussenfläche der Menisken verwachsen
 - ventral: ersetzt durch Patellarsehne (Patellaspitze → Tuberositas tibiae) und Retinacula patellae mediale / laterale (Aponeurose des M. vastus lateralis und medialis)
 - Recessus suprapatellaris: Stratum fibrosum dünn
- **Hoffa-Fettkörper**
 - ventral zwischen Stratum synoviale und Patellarsehne
 - Pyramide, Basis ventral, Spitze zeigt nach dorsal ins Kniegelenk zwischen Femurkondylen



Transversalschnitt des Kniegelenks

- Form der Menisken
 - Innenmeniskus sichelförmig, schlecht schwenkbar
 - Aussenmemiskus geschlossene C-Form, gut schwenkbar
 - Querschnitt keilförmig: kapselseitig dick, zentral dünn
- Befestigung
 - beide: dicke Aussenfläche verwachsen mit Stratum fibrosum
 - beide: Enden von Vorder/Hinterhorn am Tibiaplateau befestigt
 - beide: Vorderhörner durch Querband verbunden
 - nur Innenmeniskus mit Kollateralband verwachsen (Kapselband)
- Verletzungen
 - Innenmeniskus wegen geringerer Beweglichkeit häufiger betroffen
- Stratum synoviale
 - Endet an kranialer und kaudaler Aussenkante der Menisken
 - mit Kreuzbändern als Falte von dorsal in Gelenk verlagert
→ unvollständige Trennwand zwischen Gelenkkompartimenten
 - bedeckt Hoffa-Fettkörper: Anpassung an Relief der Femurkondylen, kein Einklemmen bei Extension
 - inneres und äusseres Gelenkkompartiment kommunizieren ventral



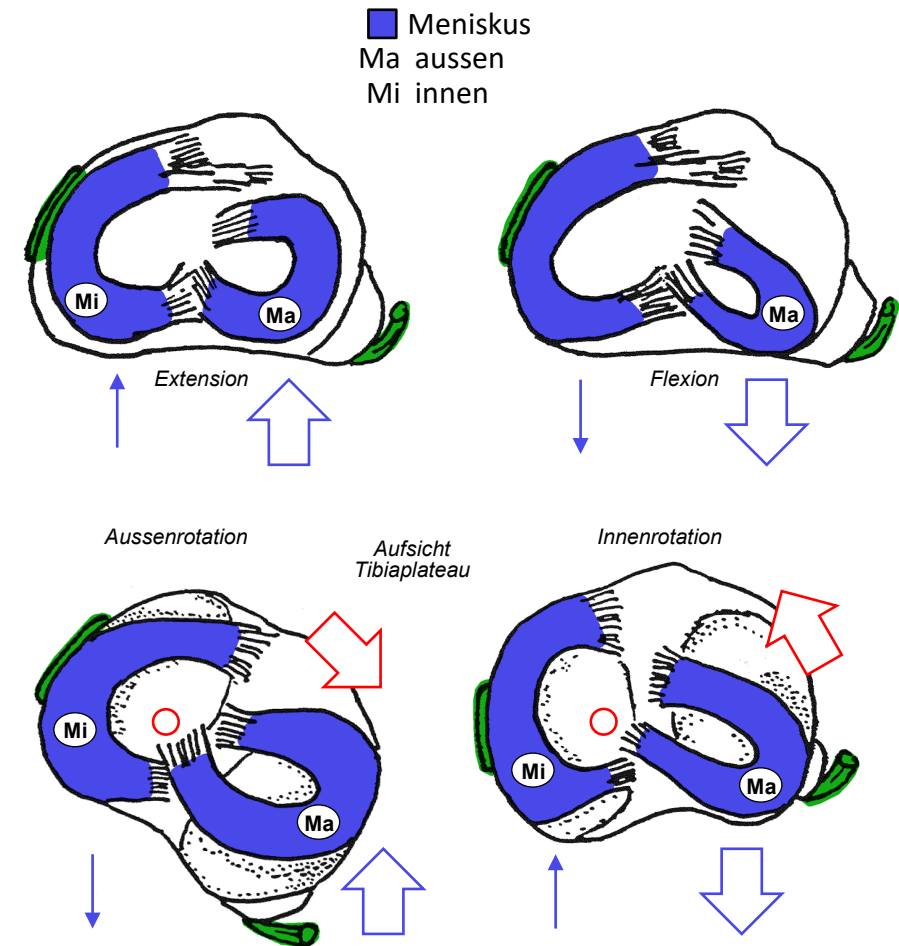
Bewegungen der Menisken

- Flexion/Extension

- Verschiebung nach ventral bei Extension, nach dorsal bei Flexion: kombinierte Roll/Scharnierbewegung
- Rollbewegung nur dank Beweglichkeit der Menisken
- Grössere Bewegung Aussenmeniskus: grössere Beweglichkeit, Geometrie der Femurkondylen (Condylus medialis etwas kürzer als Condylus lateralis)

- Aussen/Innenrotation

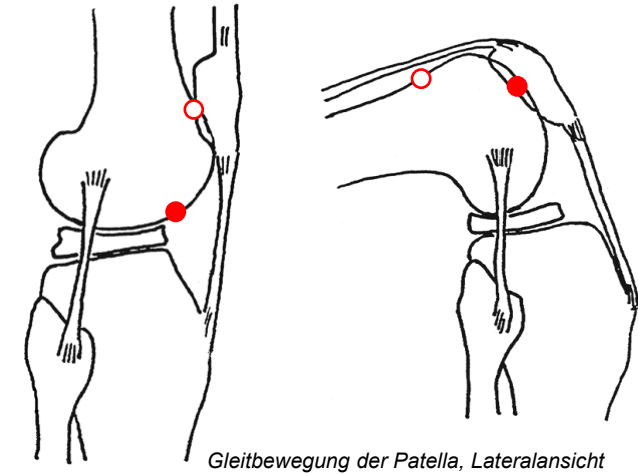
- nur möglich dank Beweglichkeit der Menisken auf Tibiaplateau
- Aussenrotation:
Aussenmeniskus → Tuberositas tibiae,
Innenmeniskus → dorsaler Plateaurand
- Innenrotation:
umgekehrte Bewegungen
- Grössere Exkursion Aussenmeniskus:
Rotationsachse zum medialen Tibiakondylus verlagert
- Rotation in Extension durch Seitenbänder blockiert,
in Flexion limitiert, Innenrotation zusätzlich durch Kreuzbänder eingeschränkt



Flexion und Extension

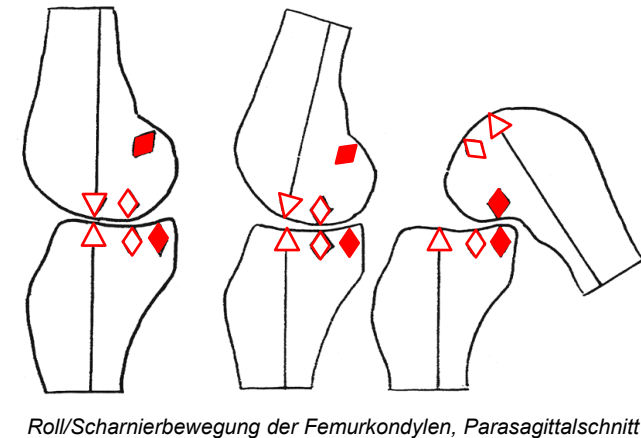
- Femoropatellargelenk

- «planes» Gelenk mit sehr hohen Druckkräften:
Patella = Sesambein, immer kranial des femorotibialen Gelenkspalts
- 8 mm Gelenkknorpel
- mediolaterale Stabilisierung: Patella gleitet in Rinne des Femur.
Probleme bei Instabilität oder schieferm Zug
- Extensionstellung: schwache Umlenkung, geringer Druck,
Patella steht proximal etwas kranial der Gelenkfläche des Femur
- Flexionstellung: starke Umlenkung, grosser Druck,
Patella steht distal in rinnenförmiger Gelenkfläche zwischen
Femurkondylen



- Femorotibialgelenk

- kombinierte Roll/Scharnierbewegung, Rollkomponente überwiegt
zu Beginn der Flexion, Scharnierbewegung am Ende, dazwischen
allmählicher Übergang
- Auflagepunkt wandert bei Flexion nach dorsal,
Strecke auf Tibiaplateau kleiner als auf Femurkondylus
- Femurkondylen spiralig gekrümmt: Krümmungsradius ventral grösser als
dorsal → Grössere Auflagefläche und Stabilität in Extension als in
Flexionsstellung



Kollateralbänder

■ Lig. collaterale mediale

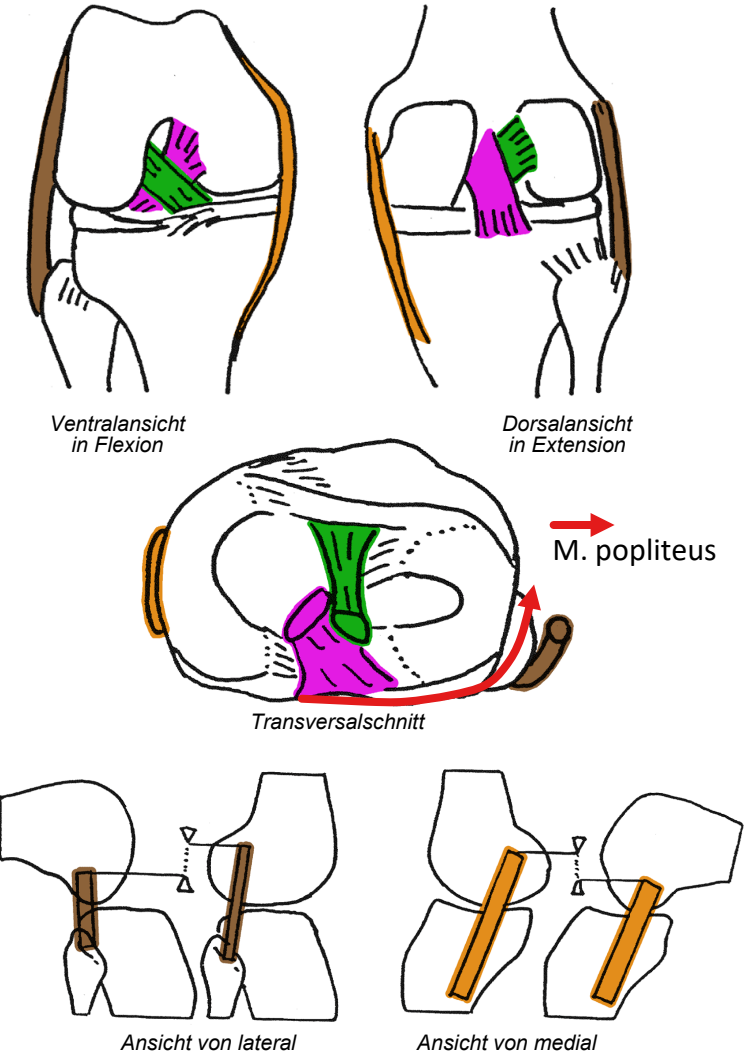
- breites Kapselband, medialer Femurepikondylus ↔ medialer Tibiakondylus
- via Stratum fibrosum mit Innenmeniskus verwachsen
- Anspannung bei Extension und Valgusstress (Abklappen von Unter- oder Oberschenkel nach lateral)

■ Lig. collaterale laterale

- runder Strang («Bleistift»), freies Band, lateraler Femurepikondylus ↔ Fibulaköpfchen
- Sehne des M. popliteus zwischen Gelenkkapsel und Seitenband
- Anspannung bei Extension und Varusstress (Abklappen des Unter- oder Oberschenkels nach medial)

• Stabilität

- nach dorsal verlagerter Ursprung beider Kollateralbänder vom Femur: maximale Anspannung und Stabilität in Extension, Rotation blockiert
- Beschränkte Rotation im Kniegelenk nur in Flexionsstellung



Kreuzbänder

■ Lig. cruciatum anterius (LCA)

- lateraler Femurkondylus ↔ Bereich zwischen Meniskusvorderhörnern

■ Lig. cruciatum posterius (LCP)

- medialer Femurkondylus ↔ Bereich zwischen Meniskushinterhörnern

• Funktion

- Führen Roll/Scharnierbewegung: in jeder Stellung Anteile gespannt
- Beschränken Innenrotation bei flektiertem Kniegelenk
- Gelenkstabilisierung durch maximale Anspannung in Extension

• Verletzungen des Kniegelenks

- Menisken und Bänder in Extension am wenigsten gefährdet
- Varus/Valgusstress, Rotationsstress, Extensionsstress bei (teil)flektiertem Gelenk
- Schubladenphänomene: diagnostische Zeichen für Kreuzbandruptur, va bei Kombination mit Kollateralbandruptur

