

Untere Extremität II

Hüftgelenk

David P. Wolfer

Institut für Bewegungswissenschaften und Sport, D-HEST, ETH Zürich
Anatomisches Institut, Medizinische Fakultät, Universität Zürich

376-0905-00 Funktionelle Anatomie, Di 26.03.2024 16:15

Funktionelle Anatomie

des menschlichen Bewegungsapparates

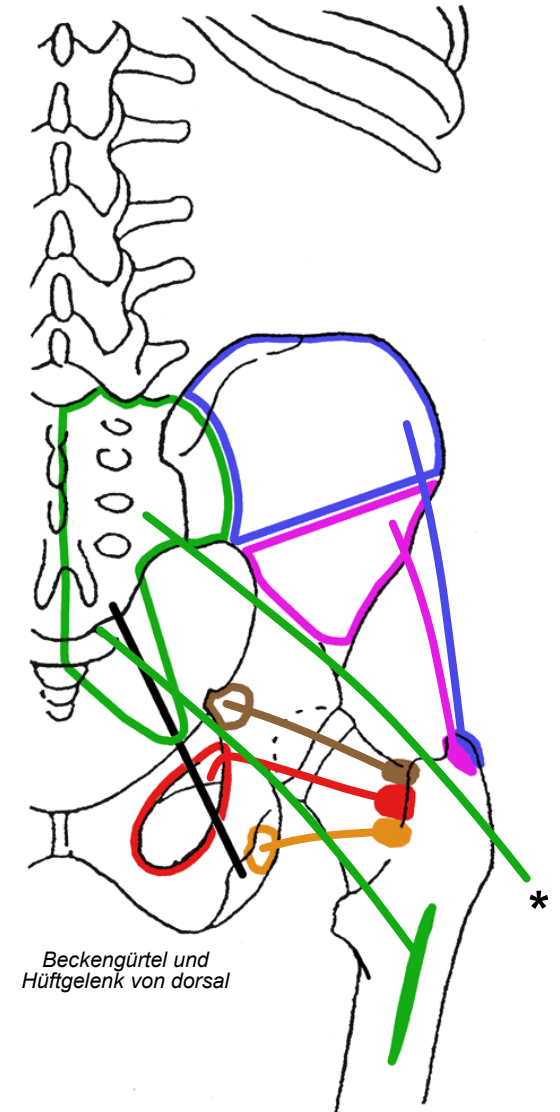
Vorlesung 376-0905-00
Frühjahrssemester 2024

Hörsaal	Y15-G60, Universität Zürich-Irchel, Winterthurerstrasse 190
Zeit	Dienstag 16:15-18:00
Dozierende	I. Amrein (Am), D.P. Wolfer (Wo)

Datum/Woche	Dozent	Thema
20.02.24	1 Wo	Allgemeine Anatomie I
27.02.24	2 Wo	Allgemeine Anatomie II
05.03.24	3 Wo	Allgemeine Anatomie III
12.03.24	4 Wo	Allgemeine Anatomie IV
19.03.24	5 Wo	Untere Extremität I
26.03.24	6 Wo	Untere Extremität II
02.04.24		keine Vorlesung (Osterferien)
09.04.24	7 Wo	Untere Extremität III
16.04.24	8 Wo	Untere Extremität IV
23.04.24	9 Wo	Rumpf I
30.04.24	10 Wo	Rumpf II
07.05.24	11 Am	Obere Extremität I
14.05.24	12 Am	Obere Extremität II
21.05.24	13 Am	Obere Extremität III
28.05.24	14	keine Vorlesung (Reservetermin)

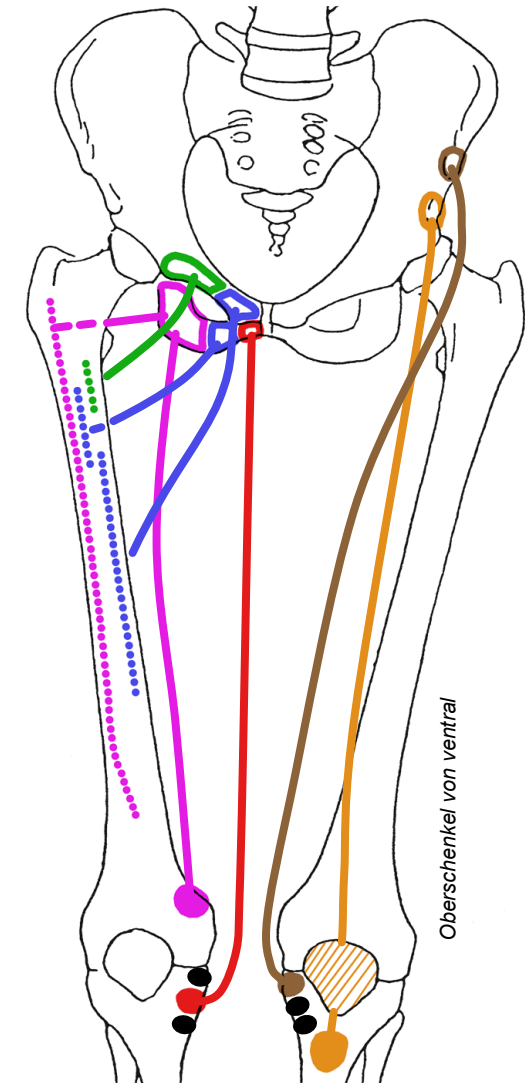
Hüftmuskeln, «dorsale» Gruppe

- **M. gluteus maximus** (grosser Gesässmuskel)
 - Darmbeinschaukel, Os sacrum, Lig. sacrotuberale → Tuberositas glutea kaudal des Trochanter maj. (tiefe kaudale Portion), * Tractus iliotibialis als Aponeurose (oberflächliche breite Portion)
 - dorsal des Hüftgelenks schräg nach lateral absteigend, breiter Muskel mit Fasern kraniolateral und kaudomedial des Gelenks
- **M. gluteus medius** (mittlerer Gesässmuskel, oberflächlicher)
- **M. gluteus minimus** (kleiner Gesässmuskel, tiefer & kürzer)
 - Aussenfläche der Darmbeinschaukel konvergierend → Trochanter maj.
 - tief, lateral des Hüftgelenks, teils ventral, teils dorsal davon
- **M. obturatorius internus** (innerer Hüftlochmuskel)
 - Innenfläche der Membrana obturatoria und umgebende Knochen, Umlenkung über Sitzbeinast → dorsale Grube an Basis des Trochanter maj.
 - Sehne verläuft transversal und dorsal des Hüftgelenks (wie Sehne des M. obturatorius externus)
- **M. gemellus superior** (oberer Zwillingsmuskel)
- **M. gemellus inferior** (unterer Zwillingsmuskel)
 - Os ischii → dorsale Grube an Basis des Trochanter maj
 - Sehne des M. obturatorius internus begleitend



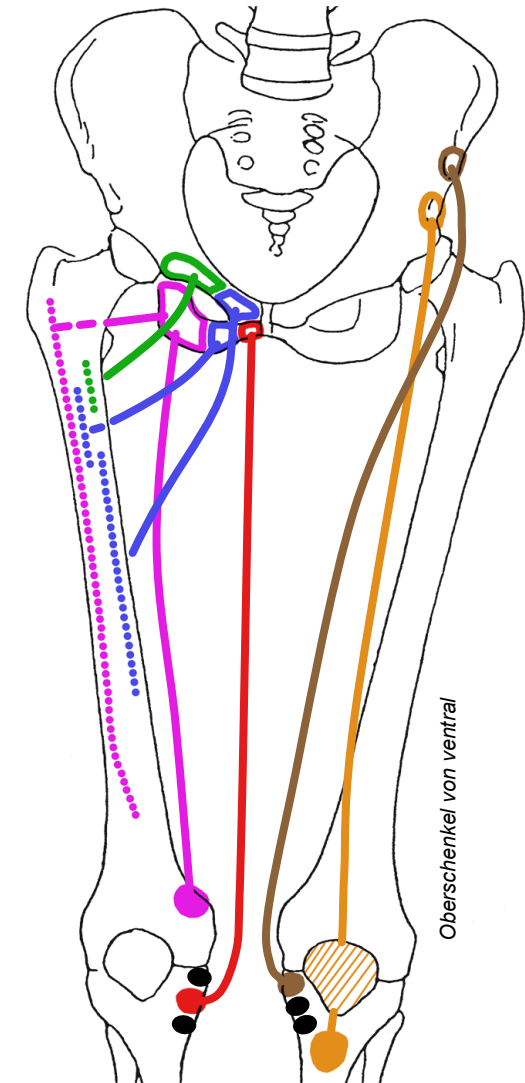
Oberschenkelmuskeln, ventrale Gruppe

- **M. sartorius** (Schneidermuskel)
 - ventrales Ende Beckenkamm → Tibiakopf medial (Pes anserinus)
 - ventral des Hüftgelenkes, schräg absteigender Verlauf, ventrale Fläche des Oberschenkels von lateral nach medial überkreuzend
 - mit 60-80 cm längster Muskel (längste Faszikel) des Menschen
- **M. rectus femoris** (gerader Schenkelmuskel)
 - Os ilium → Patella (Sesambein) → Tuberositas tibiae
 - in kraniokaudaler Richtung ventral des Hüftgelenks verlaufend
 - einziger 2-gelenkiger Kopf des M. quadriceps femoris (vierköpfiger Oberschenkelmuskel) mit Wirkung auf Hüftgelenk
- **Pes anserinus** (Gänsefuß)
 - Dreifacher Sehnenansatz an medialer Fläche des Tibiakopfes:
 - M. sartorius (ventrale Gruppe)
 - M. gracilis (mediale Gruppe)
 - M. semitendinosus (dorsale Gruppe)



Oberschenkelmuskeln, mediale Gruppe

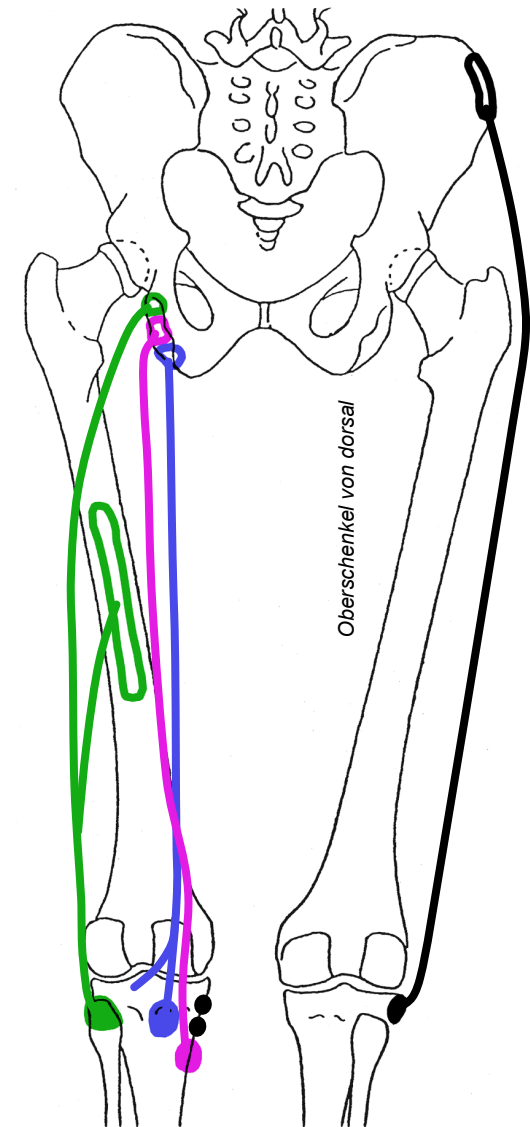
- **M. pectineus** (Kammmuskel)
 - Kante oberer Schambeinast → proximale mediale Dorsalfläche Femurschaft
 - medial und kaudal des Hüftgelenks, Ursprung ventral
- **M. gracilis** (schlanker Muskel)
 - unterer Schambeinast bei Symphyse → Tibiakopf medial (Pes anserinus)
 - medial und kaudal des Hüftgelenks, Ursprung ventral
- **M. adductor longus** (langer Schenkelanzieher)
- **M. adductor brevis** (kurzer Schenkelanzieher)
 - Oberer / unterer Schambeinast → distale / proximale Dorsalfläche Femurschaft, Mm. pectineus und adductor longus überdecken M. adductor brevis von ventral
 - medial und kaudal des Hüftgelenks, Ursprung leicht ventral, bei 80° Flexion des Hüftgelenks am kürzesten
- **M. adductor magnus** (grosser Schenkelanzieher)
 - Sitzbeinast → «fleischig» laterale Dorsalfläche Femurschaft auf ganzer Länge, sehniger Teil → Epicondylus medialis femoris
 - medial und kaudal des Hüftgelenks, am weitesten dorsal der Gruppe
 - extreme Auffächerung: kraniale Fasern dorsal transversal, mediale kreuzen Femurschaft steil nach ventral absteigend bis Epicondylus medialis femoris



Oberschenkelmuskeln, dorsale Gruppe - Tractus iliotibialis

Hamstrings

- **M. biceps femoris** (zweiköpfiger Schenkelmuskel)
 - Tuber ischiadicum (Caput longum) und dorsaler Femurschaft (Caput breve)
→ Caput fibulae mit lateral der Kniekehle gut tastbarer gemeinsamer Endsehne
- **M. semitendinosus** (Halbsehnenmuskel)
 - Tuber ischiadicum (mit langer Sehne) → Tibiakopf medial (Pes anserinus)
- **M. semimembranosus** (Plattsehnenmuskel)
 - Tuber ischiadicum (proximaler Teil platt und sehnig) → dorsale Fläche des Tibiakopfes, dorsale Kniegelenksgelenkkapsel, am weitesten medial in der Loge, überkreuzt von Sehne des M. semitendinosus
- **Hamstrings = ischiokrurale Muskulatur = dorsale Gruppe**
 - Tuber ischiadicum → Unterschenkel, 2-gelenkig (ausser Caput breve des M biceps femoris), medial und dorsal des Hüftgelenks, dorsal des Kniegelenks
- **Tractus iliotibialis** (Darmbein-Schienbein-Sehne)
 - zugfester 8-10 cm breiter Streifen straffen parallelfasrigen Bindegewebes, seitlicher Beckenkamm → ventrolaterale Fläche Tibiakopf
 - Zuggurtung für Femur → Reduktion der Biegebeanspruchung des Femurschaftes
 - Aponeurose für einstrahlende Muskeln:
M. gluteus maximus von dorsal, M. tensor fasciae latae von ventral



Muskellogen des Oberschenkels

- Muskellogen

- von Knochen, Körperfaszie und intermuskulären Septen begrenzte Räume
- fassen synergistische Muskeln und ihre Muskelfaszien zu Gruppen zusammen, mit gemeinsamen Leitungsbahnen in bindegewebigen Zwischenräumen
- Tractus iliotibialis = laterale Verstärkung der Körperfaszie

- Fe Femurschaft
- K Körperfaszie
- I intermuskuläres Septum } Gruppenfaszie —
- == Muskelfaszie
- ⋯ Bindegewebe
- T Tractus iliotibialis
- subkutanes Fettgewebe

⓪V ventrale Oberschenkelloge

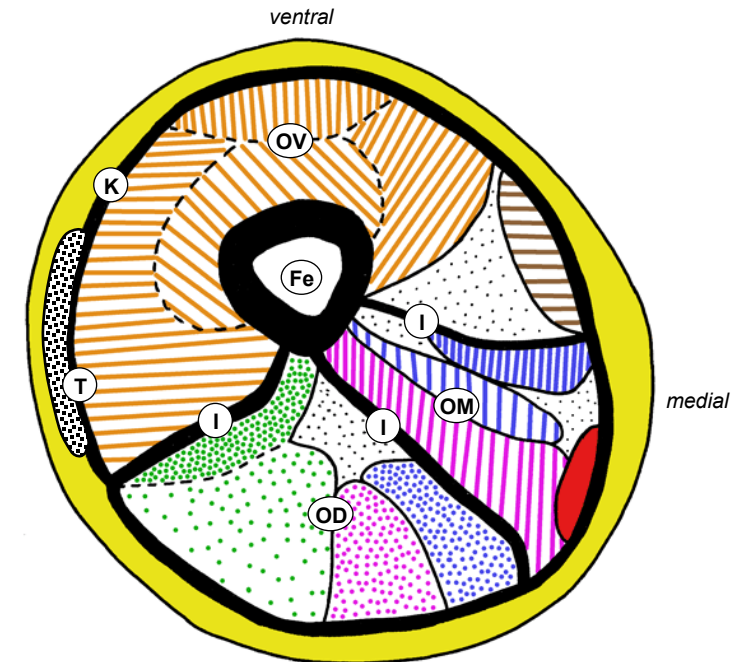
- ▨ M. rectus femoris: einziger zweigelenkiger Kopf des M. quadriceps femoris, einziger mit Wirkung auf Hüftgelenk
- ▨ M. sartorius

⓪M mediale Oberschenkelloge: Adduktorengruppe

- M. gracilis, liegt oberflächlich
- ▨ M. adductor longus, liegt am weitesten ventral in der Loge
- ▨ M. adductor brevis: Mittelposition
- ▨ M. adductor magnus, liegt am weitesten dorsal in der Loge

⓪D dorsale Oberschenkelloge: ischiokrurale Muskeln

- ▨ M. biceps femoris, Caput longum: liegt am weitesten lateral in der Loge, Caput breve tiefer und ohne Wirkung auf Hüftgelenk
- ▨ M. semitendinosus: Mittelposition
- ▨ M. semimembranosus: am weitesten medial



Muskelfunktionen am Hüftgelenk

- Mehrere Muskeln pro Achse
 - Synergisten: selbe Bewegungsachse und -Richtung
 - Antagonisten: selbe Achse, gegensätzliche Bewegungsrichtung
 - Muskelausfälle (partiell) kompensierbar
- Mehrfache Muskelwirkungen
 - meiste Muskeln wirken auf mehr als eine Achse, können auch mehrere Hauptwirkungen haben
 - automatische kombinierte Aktivierung durch Nervensystem: gewünschte Wirkungen addieren, unerwünschte aufheben
- Dynamische und statische Funktionen
 - Bewegung des Beins bei fixiertem Becken (Spielbein)
 - Bewegung des Beckens bei fixierten Beinen (z.B. Rumpfbeuge)
 - Haltefunktion: Stabilisierung des Beckens in Sagittal- und Frontalebene (Stehen, Gehen, Tragen von Lasten)
 - aufrechter Gang → grosser Kraftbedarf: untere Extremität hat *va.* im Hüftbereich viele kurze oder gefiederte Muskeln mit auf Kosten der Hubhöhe maximiertem physiologischem Querschnitt
 - ungleiche Kraftverteilung: Extension > Flexion, Ad- > Abduktion, Aussenrotation 3x > Innenrotation

	Flexion	Extension	Aussenrotation	Innenrotation	Abduktion	Adduktion
M. psoas maj.	+++		+			
M. iliacus	+++		+			
M. gluteus max.		+++	+++		+	+
M. piriformis ¹			++		+	
M. gemellus sup. ¹			++			
M. obturatorius int. ¹			+++			
M. gemellus inf. ¹			++			
M. obturatorius ext. ¹			++			
M. quadratus femoris ¹			+++			+
M. gluteus med.	+	+	+ ³	++	+++	
M. gluteus min.	+	+	+ ³	++	++	
M. pectineus	+		+			+++
M. adductor lon.	+	+ ²				+++
M. adductor bre.	+	+ ²				+++
M. adductor magnus		+	+	+		+++
M. tensor fasciae latae	++			++	+	
M. gracilis	+					++
M. rectus femoris	++					
M. sartorius	+		+			
M. biceps femoris		+				+
M. semimembranosus		+				+
M. semitendinosus		+				+

¹ Rollmuskeln = Aussenroller

² ab 80° Flexion

³ in Extension

Flexoren und Extensoren des Hüftgelenks

• Hauptmuskeln

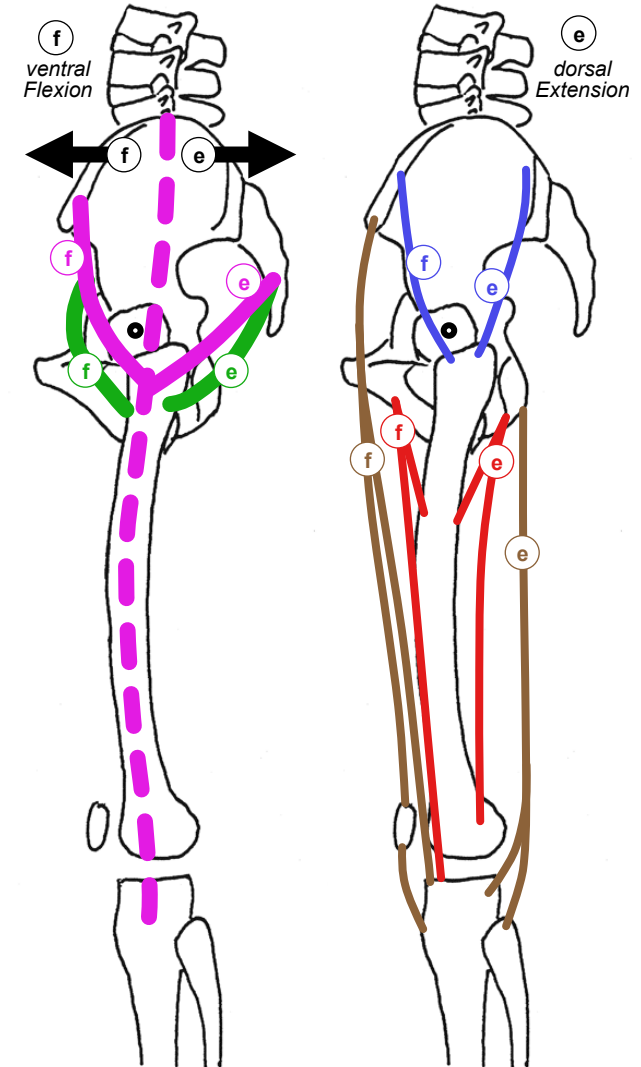
- A
 - f M. iliopsoas wichtigster Flexor, essentiell für Aufrichten des Rumpfes
 - e M. gluteus maximus wichtigster Strecker, tiefe kaudale Portion inseriert direkt am Femur
- B
 - f M. tensor fasciae latae strahlt von ventral in Tractus iliotibialis ein
 - e M. gluteus maximus, breite oberflächliche Portion strahlt von dorsal in Tractus iliotibialis ein

• Hilfsmuskeln

- C
 - f Flexion: M. rectus femoris & M. sartorius (ventrale Oberschenkelloge)
 - e Extension: Hamstrings (dorsale Oberschenkelloge)
- D
 - f Flexion: M. pectineus, M. gracilis (ventral in medialer Oberschenkelloge), bis 80° Flexion auch M. adductor longus, M. adductor brevis
 - e Extension: M. adductor magnus (dorsal in medialer Oberschenkelloge)
- E
 - f ventrale Portion der Mm. gluteus medius et minimus hilft bei Flexion,
 - e dorsale Portion der Mm. gluteus medius et minimus hilft bei Extension

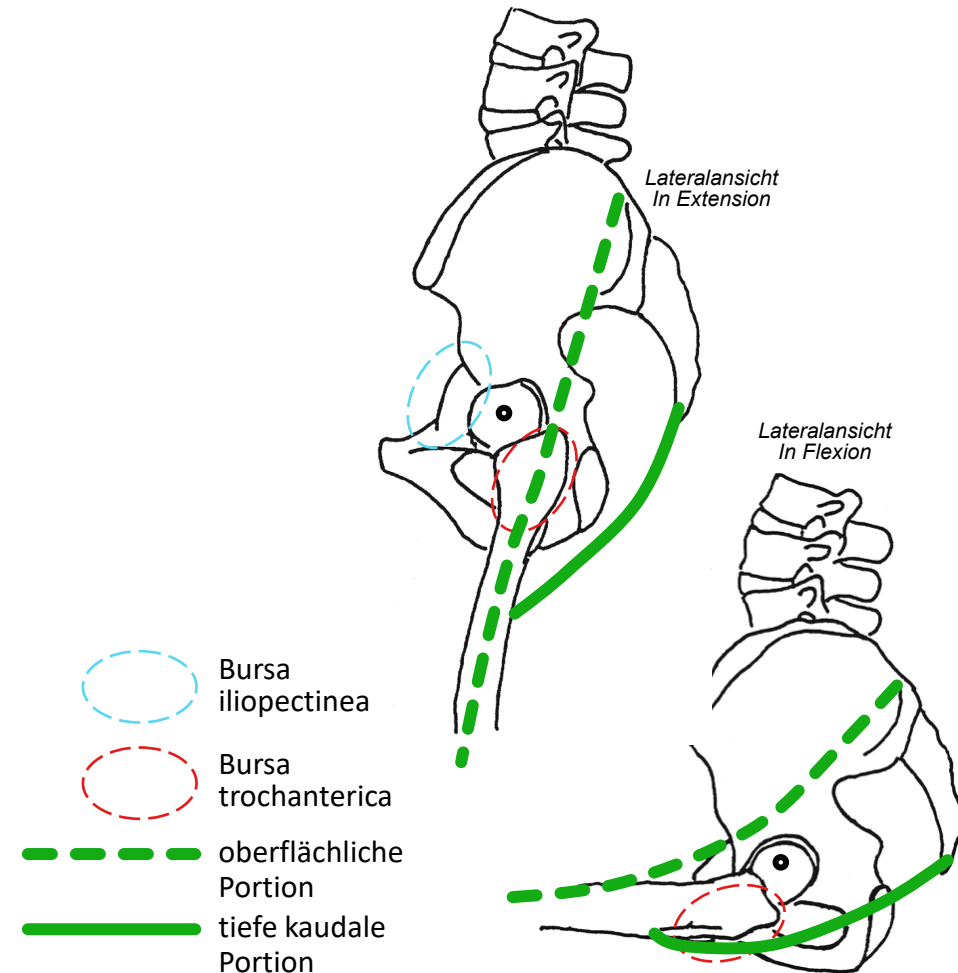
• Sagittale Beckenstabilisierung

- f Flexoren ziehen Becken nach ventral, verhindern Kippen nach dorsal, entlasten Lig. iliofemorale
- e Extensoren ziehen Becken nach dorsal, verhindern Kippen nach ventral, entlasten Lendenwirbelsäule



Extension im Hüftgelenk

- **M. gluteus maximus**
 - Streckwirkung kleiner bei flektiertem Hüftgelenk, nimmt mit Extension zu
 - breite oberflächliche Portion (→ Tractus iliotibialis) gleitet bei Flexion über Trochanter maj. → teilweise ventral des Hüftgelenks
 - tiefe kaudale Portion (→ Femur) gleitet bei Flexion über Tuber ischiadicum nach lateral, in Extension dorsal des Tuber ischiadicum mit grösserem Hebelarm
- **Extensorenchwäche**
 - M. gluteus maximus Hauptstrecker
 - Je schwächer M. gluteus maximus, desto höher muss Sitzfläche sein, um ohne Hilfe aufstehen zu können
- **Schleimbeutel und Bursitis im Hüftbereich**
 - am häufigsten Bursa trochanterica zwischen Sehne des M. gluteus max. und Trochanter maj. (Bursitis trochanterica, Trochantersyndrom → lateraler Schmerz)
 - seltener Bursa iliopectinea zwischen Sehne des M. iliopsoas und Hüftgelenkkapsel / Körper des Os ilium (wie Hüftgelenk → medialer Schmerz in Leistenregion)



Flexion und Extension des Hüftgelenks

• Hauptmuskeln

- Ⓐ via direkte Insertion am Femur: M. iliopsoas
↔ tiefe kaudale Portion des M. gluteus maximus
- Ⓑ via Tractus iliotibialis als Aponeurose: M. tensor fasciae latae
↔ oberflächliche breite Portion des M. gluteus maximus
- ohne M. iliopsoas kein Aufrichten aus Rückenlage, Gehen auch auf ebenem Boden beeinträchtigt
- ohne M. gluteus maximus ebenes Gehen möglich aber kein Treppensteigen oder Aufspringen, kein Aufstehen von tiefer Sitzfläche, kein Aufrichten aus Hocke

• Hilfsmuskeln

- Ⓒ 2-gelenkige Muskeln der ventralen Oberschenkelloge
↔ ischiokrurale Muskelgruppe (Hamstrings)
- Ⓓ Adduktorengruppe:
ventral ↔ dorsal gelegene, bei intermediärer Lage Wirkung abhängig von Stellung im Hüftgelenk
- Ⓔ Mm. glutei medius et minimus: ventrale ↔ dorsale Portion
- physiologische passive Insuffizienz der Hamstrings: Hüftflexion eingeschränkt bei gestrecktem Knie
- physiologische aktive Insuffizienz der Hamstrings für Hüftgelenk wegen geringer Wirkung unbedeutend

	Flexion	Extension	Außenrotation	Innenrotation	Abduktion	Adduktion
M. psoas maj.	+++	Ⓐ	+			
M. iliacus	+++		+			
M. gluteus max.		+++	+++		+	+
M. piriformis ¹			++		+	
M. gemellus sup. ¹			++			
M. obturatorius int. ¹			+++			
M. gemellus inf. ¹			++			
M. obturatorius ext. ¹			++			
M. quadratus femoris ¹			+++			+
M. gluteus med.	+	+	+ ³	++	+++	
M. gluteus min.	+	+	+ ³	++	++	
M. pectineus	+		+			+++
M. adductor lon.	+	+ ²				+++
M. adductor bre.	+	+ ²				+++
M. adductor magnus		+	+	+		+++
M. tensor fasciae latae		++		++	+	
M. gracilis		+				++
M. rectus femoris	++					
M. sartorius	+		+			
M. biceps femoris		+				+
M. semimembranosus		+				+
M. semitendinosus		+				+

¹ Rollmuskeln = Aussenroller

² ab 80° Flexion

³ in Extension