

Untere Extremität I

Beckengürtel, Hüftgelenk

David P. Wolfer

Institut für Bewegungswissenschaften und Sport, D-HEST, ETH Zürich

Anatomisches Institut, Medizinische Fakultät, Universität Zürich

376-0905-00 Funktionelle Anatomie, Di 23.03.2021 16:00

Funktionelle Anatomie

des menschlichen Bewegungsapparates

Vorlesung 376-0905-00

Frühjahrssemester 2021

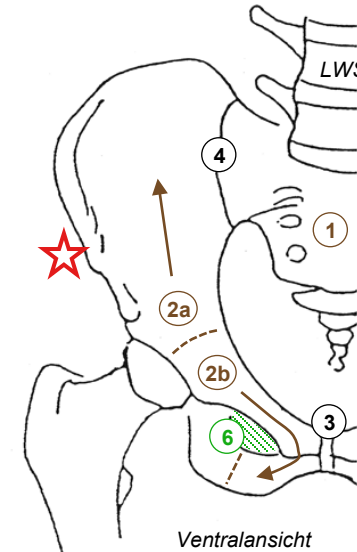
Hörsaal online (Y15-G40, Universität Zürich-Irchel, Winterthurerstrasse 190)
Zeit Dienstag 16:00-18:45
Dozenten I. Amrein (Am), D.P. Wolfer (Wo)

Datum/Woche	Dozent	Thema
23.02.21	1 Wo	Allgemeine Anatomie I
02.03.21	2 Wo	Allgemeine Anatomie II
09.03.21	3 Wo	Allgemeine Anatomie III
16.03.21	4 Wo	Allgemeine Anatomie IV
23.03.21	5 Wo	Untere Extremität I
30.03.21	6 Wo	Untere Extremität II
06.04.21		keine Vorlesung (Osterferien)
13.04.21	7 Wo	Untere Extremität III
20.04.21	8 Wo	Untere Extremität IV
27.04.21	9 Wo	Rumpf I
04.05.21	10 Wo	Rumpf II
11.05.21	11 Am	Obere Extremität I
18.05.21	12 Am	Obere Extremität II
25.05.21	13 Am	Obere Extremität III
01.06.21	14	keine Vorlesung (Reservetermin)

01.02.21 D.P. Wolfer

Beckengürtel

- **Stabiler knöcherner Ring**
 - Optimiert als Tragstruktur für Last der Eingeweide und für Übertragung der Kräfte zwischen Rumpf und Bein bei Stehen und Fortbewegung
 - Os sacrum (Kreuzbein) → Integration Beckengürtel in Achsenskelett
 - 3-teiliges Os coxae (Hüftbein):
 - Os ilium (Darmbein, Körper – Darmbeinschaukel, Rand tastbar),
 - Os pubis (Schambein, Körper - oberer / unterer Schambeinast),
 - Os ischii (Sitzbein, Körper - Sitzbeinast - Tuber ischiadicum = Sitzbeinhöcker). Synchondrose, ab 16-18y Synostose.
 - dorsal Iliosakralgelenk (ISG) = verzahnte Amphiarthrose, ventral Symphysis pubica (Schamfuge, Faserknorpel) , Lockerung durch Progesteron in SS: Ermüdung im Stehen
- **Bindegewebige Verstreibungen**
 - Lig. sacrotuberale, Lig. sacrospinale, Membrana obturatoria im Hüftloch
 - dienen auch als Muskelursprung
- **Labile Position im Raum**
 - LWS und Hüftgelenk stark beweglich
 - aktive muskuläre Stabilisierung des Beckenrings in Sagittal- und Transversalebene nötig

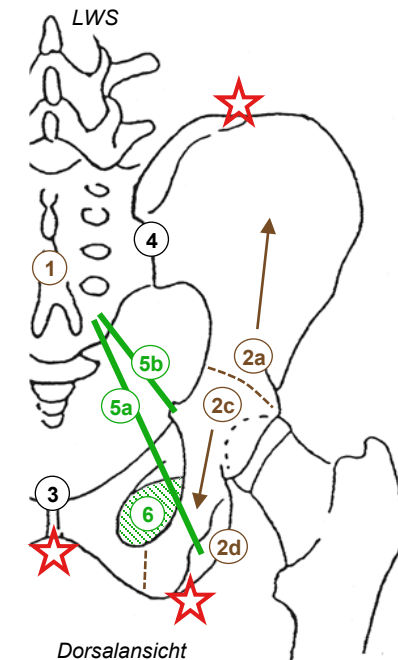


- 1 Os sacrum
- 2a Os ilium
- 2b Os pubis
- 2c Os ischii
- 2d Tuber ischiadicum
- 3 Symphysis pubica
- 4 Iliosakralgelenk

Beckengürtel

- 5a Lig. sacrotuberale
- 5b Lig. sacrospinale
- 6 Membrana obturatoria (Foramen obturatorium)

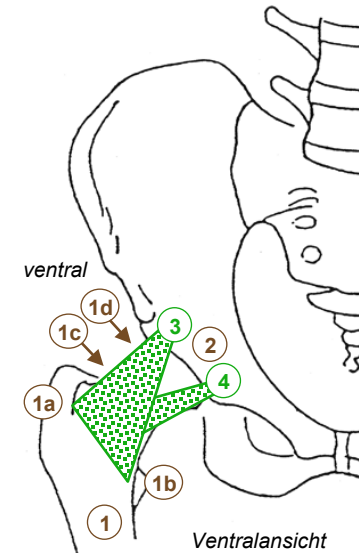
★ tastbare Knochenpunkte



Dorsalansicht

Übersicht Hüftgelenk

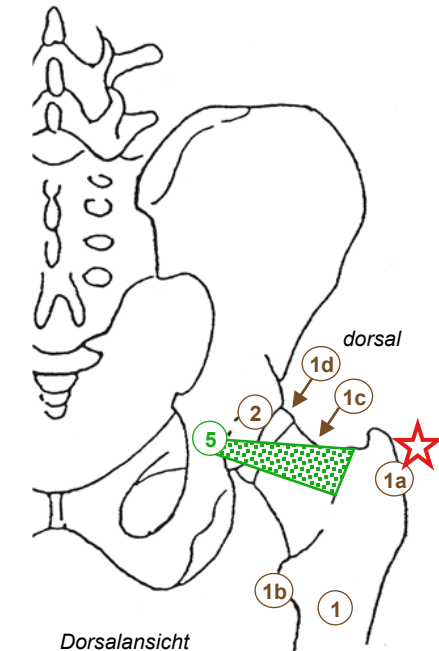
- Femur (Oberschenkelknochen)
 - Schaft - Collum femoris (Schenkelhals) – Caput femoris (Hüftkopf) = Gelenkkopf
 - 2 Apophysen: Trochanter (Rollhügel) maj. (lateral, tastbar) & min. (medial, dorsal) → Muskelansätze
- Os coxae
 - 3 Knochenkörper bilden gemeinsam Acetabulum (Hüftpfanne)
- Bewegungen
 - Flexion ↔ Extension, Innen- ↔ Aussenrotation, Adduktion ↔ Abduktion (Kugelgelenk)
- 3 Kapselbänder → Bänderschraube
 - Lig. iliofemorale (Darmbeinschenkelband) hemmt: Extension & Adduktion, Kippen des Beckens nach dorsal & zum Spielbein
 - Lig. pubofemorale (Schambeinschenkelband) hemmt Abduktion & Aussenrotation
 - Lig. ischiofemorale (Sitzbeinschenkelband) hemmt Innenrotation
 - max. Stabilität durch Zuziehen der Bänderschraube in Streckstellung (Standbein), Flexion durch kein Band gehemmt



- 1 Femur
- 1a Trochanter maj
- 1b Trochanter min
- 1c Collum femoris
- 1d Caput femoris
- 2 Acetabulum

- 3 Lig. iliofemorale
- 4 Lig. pubofemorale
- 5 Lig. ischiofemorale

★ tastbare Knochenpunkte



Dorsalansicht

Innerer Aufbau Hüftgelenk

- Gelenkknorpel

- Kopf: 2/3 der Oberfläche, Acetabulum: nur Facies lunata
- ventrokaudale Lücke im Acetabulum (Incisura acetabuli): Fett, Lig. transversum acetabuli (Querband), Lig. capitis femoris (Kopfband)
- Gelenkklippe (Faserknorpel) vergrössert Acetabulum, erhöht Stabilität → Pfanne umfasst Gelenkkopf >50% (Nussgelenk)

- Gelenkkapsel

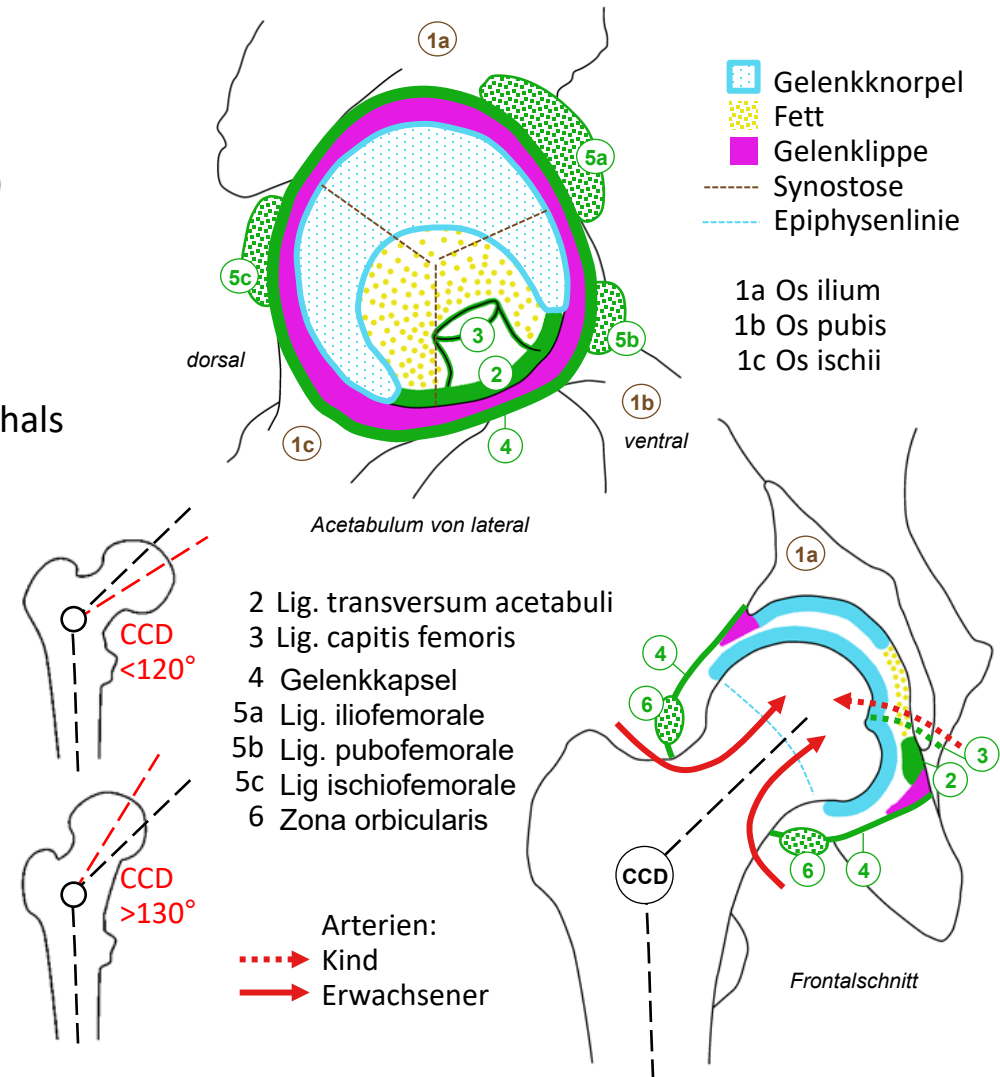
- knöcherner Rand Acetabulum über Gelenkklippe → Basis Schenkelhals
- Kapselbänder bilden Zona orbicularis: «Knopfloch»

- Blutversorgung des Femurkopfes

- Kind via Lig. capitis femoris (knorpelige Wachstumszone!)
- Erwachsener via Collum femoris:
Gefahr von Femurkopfnekrose nach Schenkelhalsfraktur

- CCD-Winkel

- Centrum-Collum-Diaphysen-Winkel = Schenkelhalswinkel:
126° Coxa norma: Lot Caput femoris → Kniegelenk → Fuss
- >130° Coxa valga (Säugling normal 150°) → grössere Druckbelastung im Collum, < 120° Coxa vara → grössere Zugbelastung (Missbildung, neuromuskulär, Trauma, Osteoporose/malazie)



Bewegungen im Hüftgelenk

- Kugelgelenk

- 3 Rotationsachsen, starke knöchernen Führung ergänzt durch Gelenkklippe (→ Nussgelenk), sehr gute Bandführung

- Flexion / Extension

- Flexion (Beugung) = Anteversion, 140° (aus Neutral-Null-Stellung = «Achtungsstellung»), durch kein Band limitiert (va. durch Umfang der Weichteile), Standbein → Kippen des Beckens nach ventral mit LWS-Hyperlordose
- Extension (Streckung) = Retroversion, nur 10° wegen Lig. iliofemorale, Standbein → Becken kippt nach dorsal, hängt bei bequemem Stehen am Lig. iliofemorale

- Aussen- / Innenrotation

- Achse Caput femoris → Kniegelenk, Knie beugen und Unterschenkel als Zeiger verwenden
- 45-50° in beiden Richtungen (Lig. pubo-, ischiofemorale)

- Ab- / Adduktion

- Abduktion 45°, Adduktion 30° (Lig. pubo-, iliofemorale)
- Beckenstabilisierung in Frontalebene im Stehen und Gehen: Adduktion = Tendenz zum Absinken auf Spielbeinseite!

	Flexion	Extension	Aussenrotation	Innenrotation	Abduktion	Adduktion
M. psoas maj.	+++		+			
M. iliacus	+++		+			
M. gluteus max.		+++	+++		+	+
M. piriformis ¹			++		+	
M. gemellus sup. ¹			++			
M. obturatorius int. ¹			+++			
M. gemellus inf. ¹			++			
M. obturatorius ext. ¹			++			
M. quadratus femoris ¹			+++			+
M. gluteus med.	+	+	+ ³	++	+++	
M. gluteus min.	+	+	+ ³	++	++	
M. pectineus	+		+			+++
M. adductor lon.	+	+ ²				+++
M. adductor bre.	+	+ ²				+++
M. adductor magnus		+	+	+		+++
M. tensor fasciae latae	++			++	+	
M. gracilis	+					++
M. rectus femoris	++					
M. sartorius	+		+			
M. biceps femoris		+				+
M. semimembranosus		+				+
M. semitendinosus		+				+

¹ Rollmuskeln = Aussenroller

² ab 80° Flexion

³ in Extension

Muskelfunktionen

- Anatomische und physiologische Faktoren
 - Ursprung & Ansatz räumlich vorstellen (nicht auswendig lernen!): bediente Gelenke, 1- oder mehrgelenkige Muskeln
 - Stärke der Wirkung: Winkel & Abstand zu Bewegungsachsen (Drehmoment!), physiologischer Muskelquerschnitt
 - +++/++ Hauptwirkungen, + Hilfwirkungen (Ermessensspielraum)
 - eventuell separat aktivierbare Muskelanteile mit unterschiedlichen oder antagonistischen Wirkungen
- Gelenkstellung
 - Muskelwirkungen können mit Bewegung im Gelenk zunehmen oder abnehmen, sogar umkehren
 - Stabilität und Bewegungsumfang einer Achse hängen oft von Stellung in anderen Achsen ab, max. Stabilität in Streckstellung
 - aktive Insuffizienz: Muskel «zu lang», verkürzt sich zu wenig, passive Insuffizienz: Muskel «zu kurz», dehnt sich zu wenig;
 - bei eingelenkigen Muskeln immer pathologisch,
 - bei mehrgelenkigen Muskeln auch physiologisch
- Kontext der Bewegung
 - Bedeutung von Muskelwirkungen abhängig vom fixierten Skeletteil: zB. Spielbein versus Standbein

	Flexion	Extension	Außenrotation	Innenrotation	Abduktion	Adduktion
M. psoas maj.	+++		+			
M. iliacus	+++		+			
M. gluteus max.		+++	+++		+	+
M. piriformis ¹			++		+	
M. gemellus sup. ¹			++			
M. obturatorius int. ¹			+++			
M. gemellus inf. ¹			++			
M. obturatorius ext. ¹			++			
M. quadratus femoris ¹			+++			+
M. gluteus med.	+	+	+ ³	++	+++	
M. gluteus min.	+	+	+ ³	++	++	
M. pectineus	+		+			+++
M. adductor lon.	+	+ ²				+++
M. adductor bre.	+	+ ²				+++
M. adductor magnus		+	+	+		+++
M. tensor fasciae latae	++			++	+	
M. gracilis	+					++
M. rectus femoris	++					
M. sartorius	+		+			
M. biceps femoris		+				+
M. semimembranosus		+				+
M. semitendinosus		+				+

¹ Rollmuskeln = Aussenroller ² ab 80° Flexion
³ in Extension

Hüftmuskeln, «ventrale» Gruppe

- **M. iliopsoas**
 - von Lendenwirbelsäule: M. psoas major (grosser Lendenmuskel)
 - von ventraler Fläche der Darmbeinschaukel: M. iliacus (Darmbeinmuskel)
 - ventral des Hüftgelenks, um Collum femoris nach dorsal → Trochanter min.
- **M. tensor fasciae latae (Schenkelbindenspanner)**
 - äusseres ventrales Ende Beckenkamm → * Tractus iliotibialis = lateraler Bindegewebestreifen Beckenkamm → Tibia (Verstärkung der Körperfaszie)
 - verläuft lateral und ventral des Hüftgelenkes
- **M. piriformis (birnenförmiger Muskel)**
 - ventrale Fläche Os sacrum → Trochanter maj.
 - dorsal und leicht kranial des Hüftgelenks
- **M. obturatorius ext. (äusserer Hüftlochmuskel)**
 - Aussenfläche Membrana obturatoria → Grube an Basis Trochanter maj., dorsal des Collum femoris
 - transversaler Verlauf dorsal des Hüftgelenks
- **M. quadratus femoris (quadratischer Muskel)**
 - Tuber ischiadicum → dorsale Verbindungslinie zwischen Trochanter maj. und min.
 - dorsal und leicht kaudal des Hüftgelenks

