

Allgemeine Anatomie II

Knochen, Knorpel, Gelenke

David P. Wolfer

Institut für Bewegungswissenschaften und Sport, D-HEST, ETH Zürich

Anatomisches Institut, Medizinische Fakultät, Universität Zürich

376-0905-00 Funktionelle Anatomie, Di 02.03.2021 16:00

Funktionelle Anatomie

des menschlichen Bewegungsapparates

Vorlesung 376-0905-00

Frühjahrssemester 2021

Hörsaal online (Y15-G40, Universität Zürich-Irchel, Winterthurerstrasse 190)
Zeit Dienstag 16:00-18:45
Dozenten I. Amrein (Am), D.P. Wolfer (Wo)

Datum/Woche	Dozent	Thema
23.02.21	1 Wo	Allgemeine Anatomie I
→ 02.03.21	2 Wo	Allgemeine Anatomie II
09.03.21	3 Wo	Allgemeine Anatomie III
16.03.21	4 Wo	Allgemeine Anatomie IV
23.03.21	5 Wo	Untere Extremität I
30.03.21	6 Wo	Untere Extremität II
06.04.21		keine Vorlesung (Osterferien)
13.04.21	7 Wo	Untere Extremität III
20.04.21	8 Wo	Untere Extremität IV
27.04.21	9 Wo	Rumpf I
04.05.21	10 Wo	Rumpf II
11.05.21	11 Am	Obere Extremität I
18.05.21	12 Am	Obere Extremität II
25.05.21	13 Am	Obere Extremität III
01.06.21	14	keine Vorlesung (Reservetermin)

Mikroanatomie des Knochengewebes

- Bestandteile

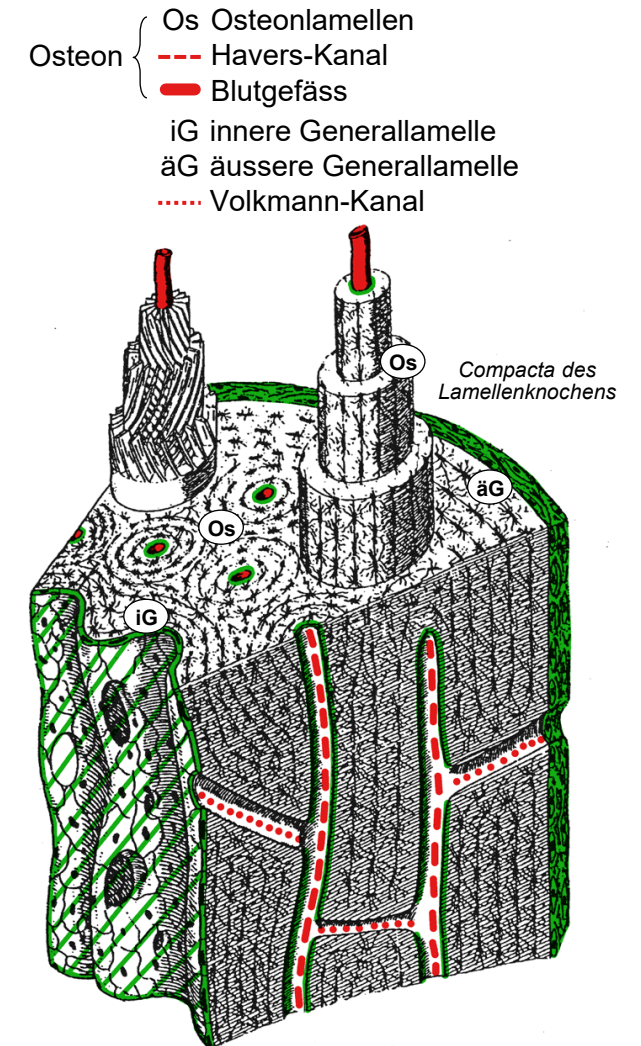
- >99% extrazelluläre Matrix: 10% Wasser, 70% anorganische Matrix (va. Hydroxyapatit), 19% organische Matrix: kollagene Fibrillen (va Typ I), Proteoglykane, Adhäsionsproteine
- <1% Zellen. Osteozyten eingemauert in Lakunen, Fortsätze in Kanälchen, Gap Junctions → Netzwerk. Übrige Zellen = Minderheit, an Oberfläche bzw im Periost und Endost.

- Geflechtknochen

- Kollagenfibrillen in unregelmässiger Orientierung verflochten, geringerer Mineralgehalt, Osteozyten zufällig verteilt, geringere Festigkeit
- Schnelle Bildung: unreifes Erstprodukt von Osteogenese und Frakturheilung (Kallus), nur Pars petrosa des Os temporale bleibt teilweise als Geflechtknochen bestehen

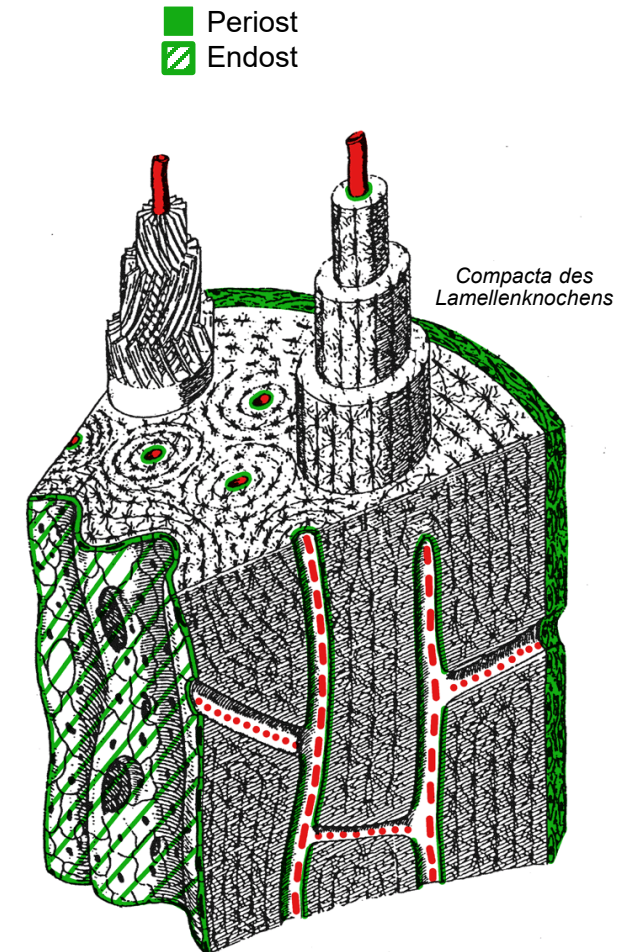
- Lamellenknochen

- Umbau («bone remodeling») Geflechtknochen → Lamellenknochen
- Spongiosa: flache Lamellen parallel zu Bälkchen-Oberfläche, keine Kanäle
- Compacta: zylindrische Osteone mit 5-20 Osteonlamellen konzentrisch um Havers-Kanal mit Blutgefässen, innere und äussere Generallamellen; Volkmann-Kanäle quer zu Lamellen: führen Blutgefässe zu Havers-Kanal
- Lamellen 3-8µm dick, Osteozyten in Grenzflächen, Fortsätze in Lamellen; Kollagenfibrillen parallel, Richtung wechselt von Lamelle zu Lamelle
- längliche hexagonale Hydroxyapatitkristalle parallel zu und in Fibrillen, Fibrillen → Zugfestigkeit, Kristalle → Druckfestigkeit, Verbund → Biegefestigkeit



Innere und äussere Oberfläche des Knochengewebes

- Periost = Knochenhaut
 - äussere Knochenoberfläche, ausser Sehnen/Bandansätze und wo Gelenkknorpel Knochen bedeckt
 - Faserschicht aussen: kollagenes Bindegewebe, Blutgefässe, reichlich Nervenfasern (Schmerzempfindlichkeit)
 - osteogenetische Schicht innen (Kambium): kontinuierliche Zell-Lage aus vorwiegend ruhenden skelettalen Stammzellen, Osteoprogenitorzellen, Osteoblasten, sowie Osteoklasten
- Endost
 - innere Grenzschicht zwischen nicht im Umbau befindlichen Knochengewebe und Knochenmark (Spongiosabälkchen, innere Generallamelle), Auskleidung der Havers-Kanäle
 - dünne Schicht nicht mineralisierte Kollagenfibrillen
 - Zellschicht mit gleicher Zusammensetzung wie osteogenetische Schicht des Periosts, heissen hier Endost-Zellen = «bone lining cells»
- Umbauzonen
 - Kein Endost
 - Endost-Zellen differenzieren sich zu Osteoklasten (Abbauzonen) oder Osteoblasten (Aufbauzonen)



Knochenumbau

- Zelluläre Grundlage und Steuerung

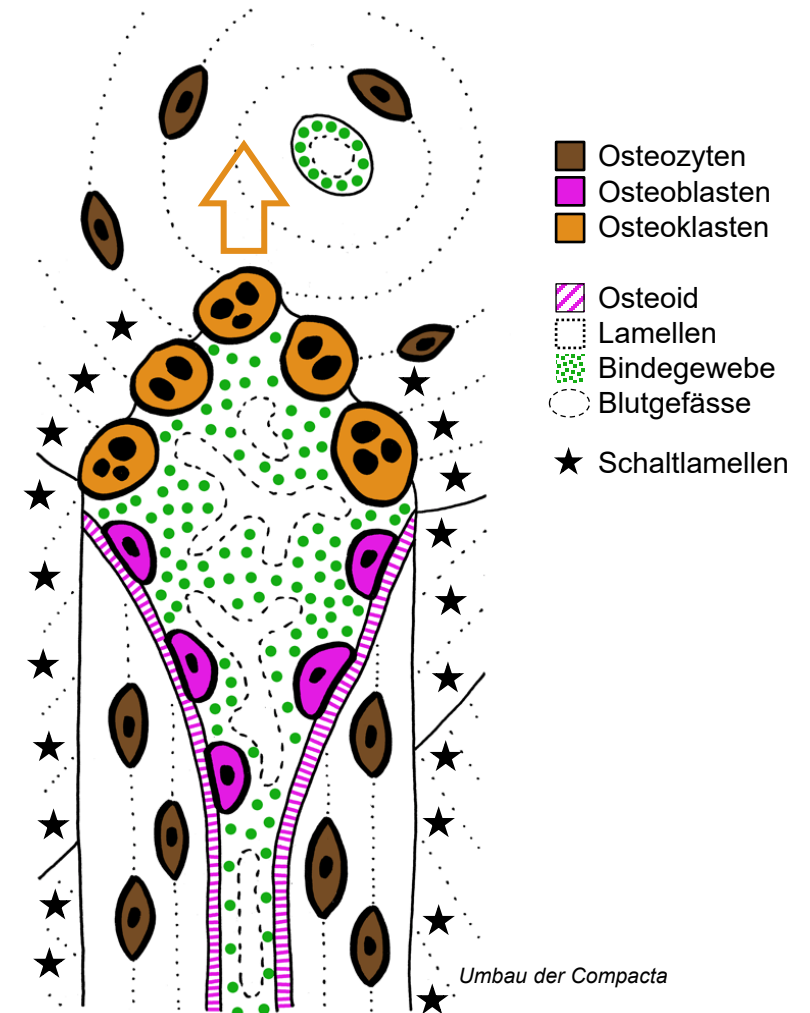
- Abbau durch Osteoklasten mittels Na^+H^+ Exchanger NHA2
- Aufbau (Ossifikation): skelettale Stammzellen → Osteoprogenitorzellen → Osteoblasten → Osteozyten, bei Umbau direkt Lamellenknochen gebildet
- Osteozyten haben Mechanosensoren und Hormonrezeptoren: reduzieren Knochenmasse via Freisetzung von RANKL und Sclerostin, erhöhen Knochenmasse via Abgabe von Osteoprotegerin
- RANK von Osteoklasten freigesetzt, stimuliert Osteoblasten durch Bindung an deren membranständiges RANKL → Koppelung von Auf- und Abbau

- Ablauf in Spongiosa und Compacta

- Spongiosa: 28% Austausch pro Jahr, Osteoklasten → oberflächliche Lakunen, in die durch Osteoblasten neue Lamellen abgelagert werden
- Compacta: 4% Austausch pro Jahr, Osteoklasten-Trupp → Tunnel und übrig bleibende Schaltlamellen, Osteoblasten füllen Tunnel mit neuem Osteon

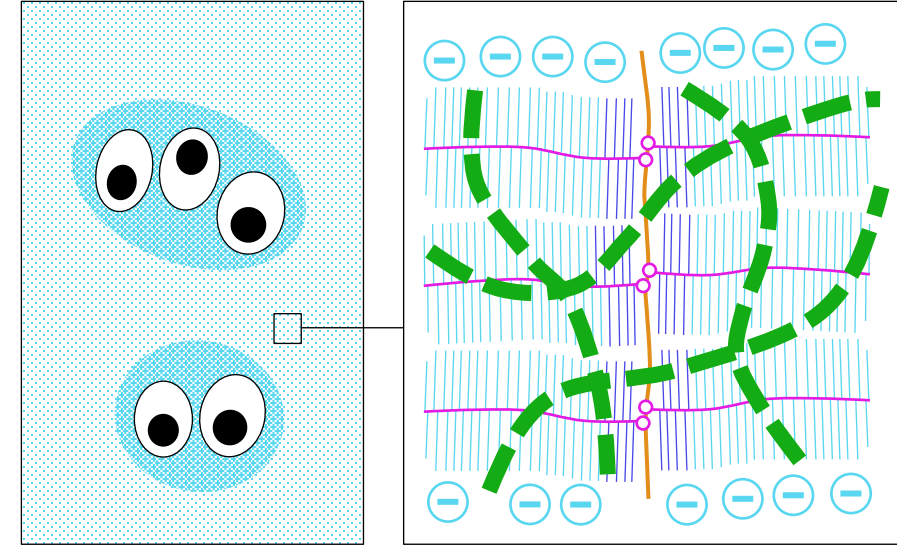
- Funktion und Störungen

- Anpassung von Masse & Struktur, Reparatur von Mikroschäden
- Abbau von Knochen = Kalziumspeicher → Ca^{2+} Mobilisation (Parathormon)
- Basis für Frakturheilung (Callus = Geflechtknochen → Lamellenknochen)
- Osteoporose = ungenügende Masse (Abbau > Aufbau)
- Osteomalazie = ungenügende Mineralisation, zB Vit. D-Mangel (Rachitis)

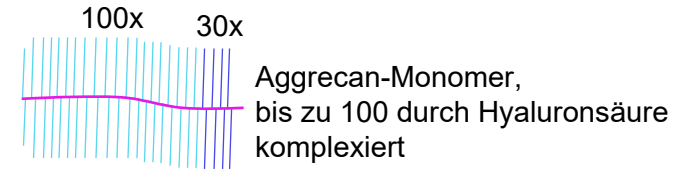


Knorpelgewebe

- Chondrozyten
 - oval, isoliert ohne lange Fortsätze, unterhalten Matrix
 - während Wachstum teilungsfähig, beim Erwachsenen nicht mehr
- Knorpelmatrix
 - Proteoglykane (PG): va. Aggrecan, bis 4 mm grosse Komplexe durch Bindung von Aggrecan-Monomeren an Hyaluronsäure
 - Kollagenfibrillen (Typ II + wenig IX & XI) bilden in territorialer Matrix (Knorpelhof) dichte Netze, interterritorial weniger dicht und senkrecht zu freier Oberfläche ausgerichtet
 - Kollagenfibrillen durch enge Verbindung mit PG maskiert
 - Elektrostatische Abstossung der polyanionischen PG, osmotischer Druck durch gefangene Kationen → H₂O-Speicherung (80% Volumen), Anspannung der Fibrillen. H₂O bei Kompression reversibel ausgepresst → Druckelastizität
- Perichondrium = Knorpelhaut
 - Faserschicht: Bindegewebe
 - chondrogenetische Schicht (beim Erwachsenen ruhend): Stammzellen, Chondroprogenitorzellen, Chondroblasten
 - fehlt beim Gelenkknorpel

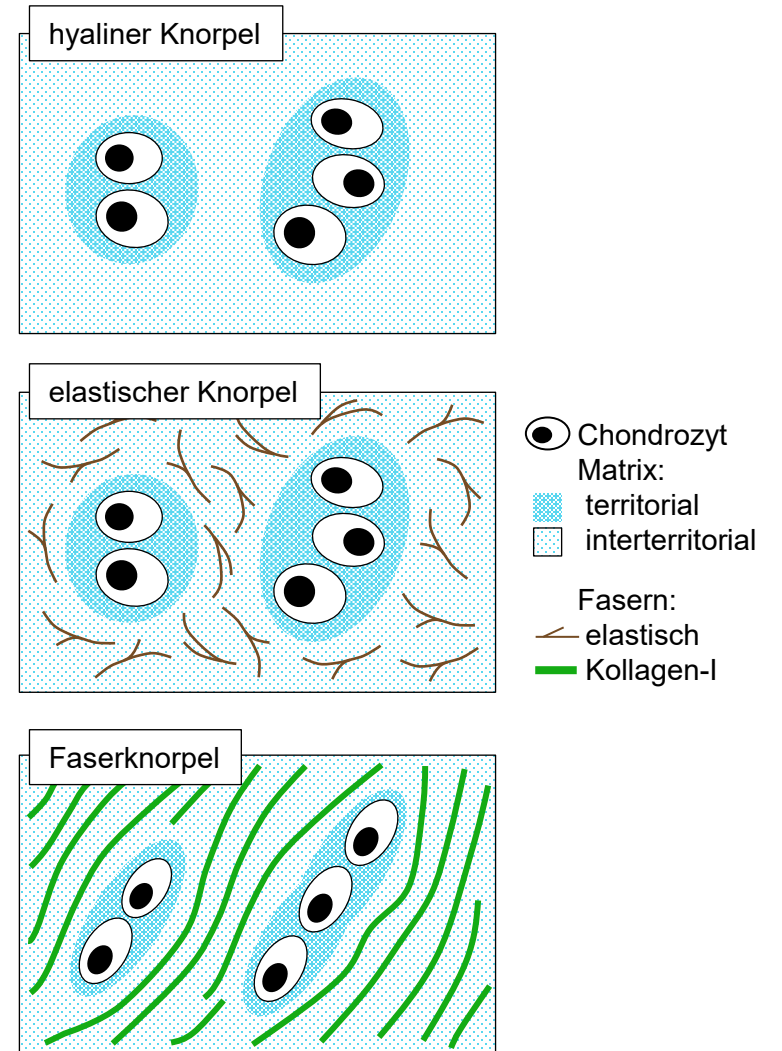


- Chondrozyt
- territoriale Matrix
- + ■ Territorium
- interterritoriale Matrix
- Hyaluronsäure
- Verbindungsprotein
- Kernprotein
- Chondroitin-Sulfat } Ca. 150
- Keratan-Sulfat } Disaccharide
- Kollagenfibrille (15-100 nm dick)



Knorpeltypen

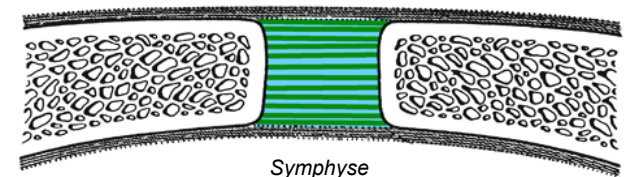
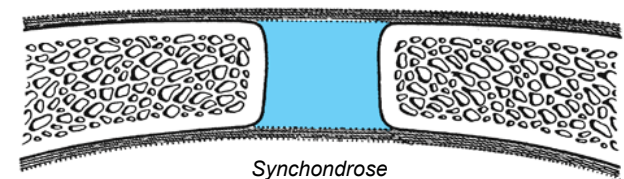
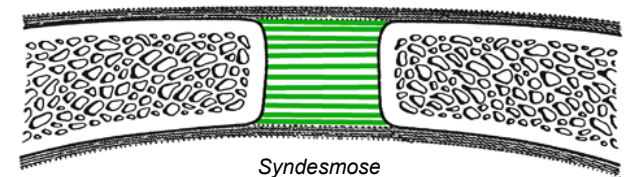
- **Hyaliner Knorpel**
 - chondrale Osteogenese, Gelenknorpel, Rippen, Nase - Kehlkopf - Trachea - grosse & mittlere Bronchien
 - druckelastisch, nicht zugfest, nicht biegeelastisch
- **Elastischer Knorpel**
 - Epiglottis, kleine Bronchien, äusseres Ohr, Ohrtrumpete
 - demaskierte elastische Fasernetze in interterritorialer Matrix
 - zusätzlich Biegeelastizität
- **Faserknorpel**
 - Discus intervertebralis = Zwischenwirbelscheibe, Menisken, Disci articulares = Gelenkscheiben (Sterno-Klavikular-Gelenk, Radio-Karpal-Gelenk, Kiefergelenk), Gelenklippen zur Vergrösserung knöcherner Gelenkpfanne
 - viele demaskierte Kollagenfasern in interterritorialer Matrix
 - Chondrozyten in Gänsemarschformation
 - zusätzlich Zugfestigkeit
- **Keine Blutgefässe im Knorpel**
 - Versorgung durch Diffusion über lange Strecken
 - langsamer Stoffwechsel (bradytrophes Gewebe)



Gelenke

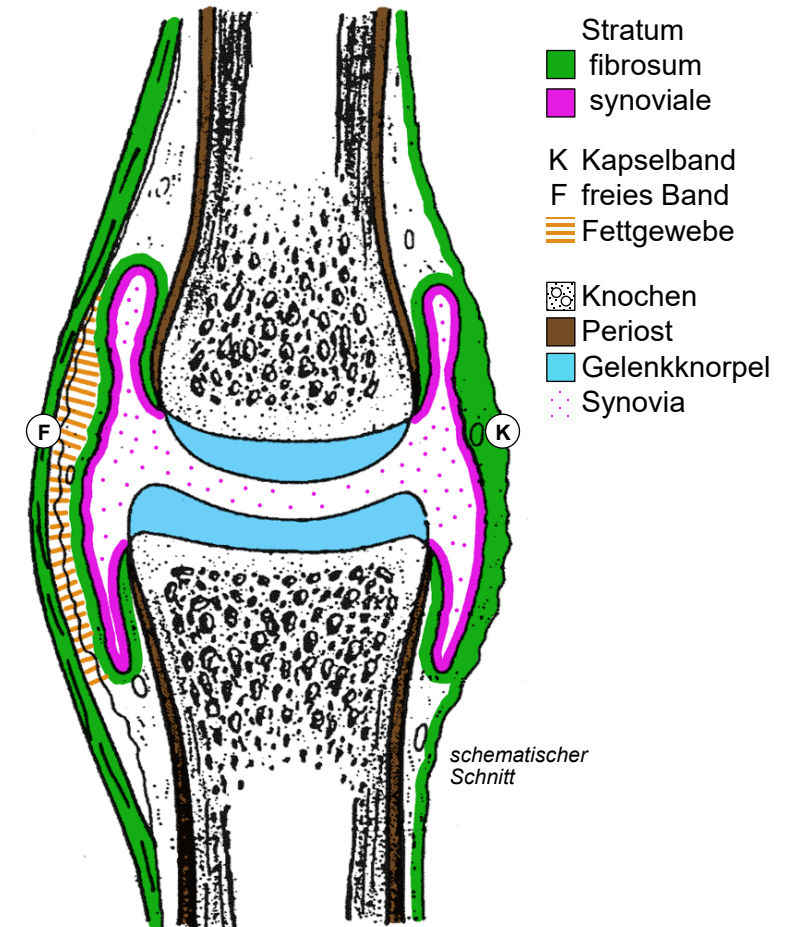
- Diarthrose
 - echtes Gelenk mit: 1. Gelenkspalt, 2. Gelenksknorpel, 3. Synovialmembran
 - kann an Arthrose und Arthritis erkranken
- Synarthrose (Haft)
 - falsches Gelenk mit Gewebebrücke statt Elemente 1-3
 - Art. fibrosa = Bandhaft = Syndesmose
 - Gewebebrücke aus straffem Bindegewebe (Zugfestigkeit):
Malleolengabel, Schädelnähte bei Jugendlichen, Zahnwurzel
 - Art. cartilaginea = Knorpelhaft
 - Synchondrose → Gewebebrücke aus hyalinem Knorpel (Druckfestigkeit):
Rippen, Sternum, Schädelbasis; Symphyse → Gewebebrücke aus Faserknorpel (druck- & zugfest):
Symphysis pubica, Discus intervertebralis
 - Synostose → knöcherne Verbindung ehemals separater Knochen:
Schädelnähte des Erwachsenen, Beckenknochen, Kreuzbein
- Pathologie
 - pathologische Gelenke: Hemiarthrose durch sekundäre Spaltbildung in Symphyse (zB Halswirbelsäule), Pseudoarthrose nach Fraktur
 - Gelenkversteifung: Ankylose nach destrukturierender Arthritis, therapeutische Gelenkversteifung durch Chirurg: Arthrodesese

- straffes kollagenes Bindegewebe
- hyaliner Knorpel
- Faserknorpel



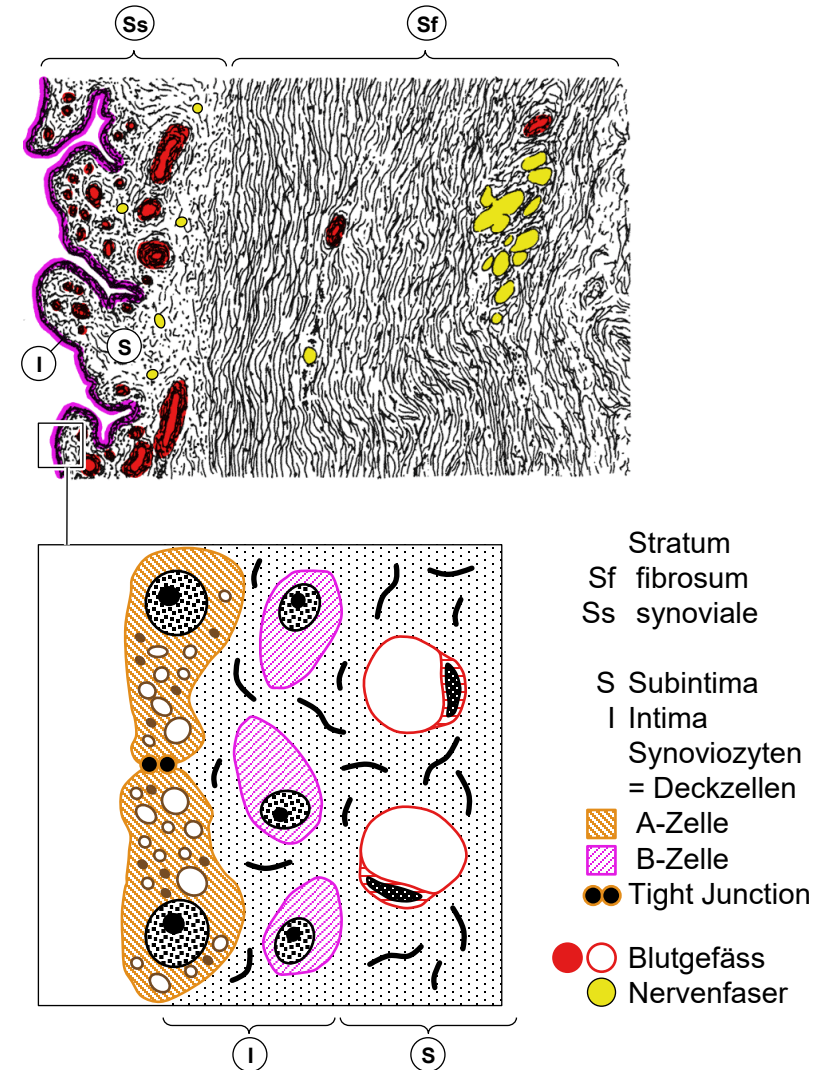
Diarthrosen

- Gelenkkapsel
 - Stratum fibrosum (bindegewebige Aussenhaut) stabilisiert mechanisch, Stratum synoviale (Synovialmembran, synoviale Innenhaut) begrenzt mit Gelenkknorpel Gelenkshöhle
- Gelenksicherung und -führung
 - passiv: knöcherner Führung, Bandführung (freies Band, Kapselband = Verstärkung des Stratum fibrosum)
 - aktiv: Muskelführung (durch Training kompensatorisch verstärkbar)
 - Amphiarthrose: echtes Gelenk, durch maximale passive Führung (va. durch Bänder) kaum beweglich (Bsp: Iliosakralgelenk, Fusswurzel)
- Pathologie
 - Arthrose: Degeneration des Gelenkknorpels, entzündliche Schübe, sekundär auch Knochendestruktion, Bildung von Osteophyten
 - Arthritis: Gelenkentzündung ausgehend von Synovialmembran: rheumatisch (autoimmun), infektiös (eitrig, Borreliose nach Zeckenbiss) → Gelenkserguss, ev. Gelenksdestruktion bis zu Ankylose
 - Luxation = Auskuglung: traumatisch (va. Schulter), spontan bei angeboren oder posttraumatisch schwacher Gelenksicherung
 - Distorsion = Verstauchung, Überdehnung oder Ruptur von Kapsel und Bandapparat



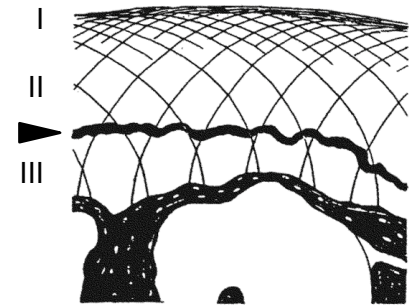
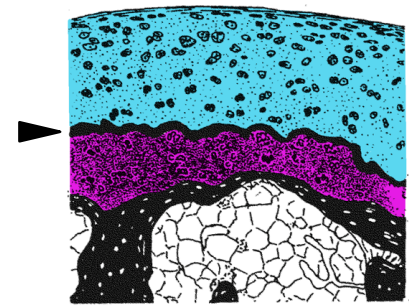
Gelenkkapsel

- **Stratum fibrosum**
 - gefässarmes straffes kollagenes Bindegewebe
- **Stratum synoviale = Synovialmembran**
 - Subintima: gefässreiches feinfibrilläres Bindegewebe, Falten und Zotten → Oberflächenvergrößerung, kann Polster aus Fettgewebe enthalten → Füllmaterial, Formanpassung
 - Intima: 2 Lagen bindegewebiger Deckzellen = Synoviozyten = Synovialzellen, ohne Basallamina in extrazelluläre Matrix eingebettet:
 - ▨ A-Zellen = synoviale residente Makrophagen → Reinigung der Synovia, → Barriere mit Tight Junctions, Adhärenskontakten, Desmosomen
 - ▨ B-Zellen = synoviale Fibroblasten mit viel rER → Hyaluronsäure
- **Innervation**
 - Mechanorezeptoren: Dehnung, Vibration
 - Nozizeptoren: hohe Schmerzempfindlichkeit
- **Synovia**
 - Gelenkschmiere: 1-3 ml, klar, bernsteinfarben, viskös
 - Plasmadialysat + Hyaluronsäure aus B-Zellen
 - Ernährung Gelenknorpel und mechanische Funktion: hocheffizientes Schmiermittel, Stossdämpfer



Gelenksknorpel und Hilfseinrichtungen

- Schichtung des Gelenksknorpels
 - hyaliner Knorpel ohne Perichondrium
 - basophile Grenzlinie («tidemark»)
 - mineralisierte Knorpelschicht: abgestufte Änderung der Materialeigenschaften
 - gesamte Dicke 1-4 mm, Patella (Kniescheibe) 8 mm
 - keine Blutgefäße: Ernährung durch Synovia (Gelenk muss bewegt werden!)
- Mechanik
 - verformbarer Stossdämpfer, Druckverteilung, extrem glatte Oberfläche
 - bogenförmiger Verlauf der bis 50-100 nm dicken (statt 15-20 nm) Fibrillen, tangentielle Fibrillen bevorzugt trajektorieell entlang Zugkraftlinien ausgerichtet → Knorpelspaltlinien
 - Verankerung: Knorpel mit Kochen verzahnt, periphere tangentielle Fibrillen strahlen in Synovialmembran ein, radiäre in den Knochen (Kortikalis der Epiphyse)
- Hilfseinrichtungen
 - Gelenkklippe (Labrum) → Stabilisierung durch Vergrößerung der Pfanne bei Kugelgelenken: Hüftgelenk, Schultergelenk (+25% Pfannenfläche)
 - Gelenkscheiben (Disci articulares) → Unterteilung der Gelenkhöhle, Ausgleich von Inkongruenzen, grössere Beweglichkeit: Sternoklavikulargelenk, Kiefergelenk, Radiokarpalgelenk, Kniegelenk: Meniskus (unvollständige Scheibe)
 - aus Faserknorpel, aussen mit Stratum fibrosum verwachsen, begrenzen innen als Fortsetzung des Gelenkknorpels statt Synovialmembran Gelenkhöhle



- I Tangentialzone
- II Übergangszon
- III Radiärzone
- hyaliner Knorpel
- ▲ Grenzlinie
- mineralisierter Knorpel
- Knochen